280939626X
No. 562 H
260

THE INSTITUTE
OF
OPHTHALMOLOGY
LONDON

EX LIBRIS

OPHTHALMOLOGY HC556 PANAS [4]

B.5. 3/19

Digitized by the Internet Archive
in 2014

https://archive.org/details/b21286176

RECHERCHES ANATOMIQUES ET CLINIQUES

SUR

LE GLAUCOME

ET LES NÉOPLASMES INTRAOCULAIRES

A LA MÊME LIBRAIRIE

Traité des Maladies des Yeux, par Ph. Panas, professeur de clinique ophtalmologique à la Faculté de médecine de Paris, chirurgien de l'Hôtel-Dieu, membre de l'Académie de médecine, membre honoraire et ancien président de la Société de chirurgie. 2 vol. grand in-8 avec 453 figures dans le texte et 7 planches en couleurs. Reliés toile.. 40 fr.

8867-97. — Corbeil. Imprimerie Éd. Crété.

ROYAL LONDON OPHTHALMIC HOSPITAL

RECHERCHES

ANATOMIQUES ET CLINIQUES

SUR

LE GLAUCOME

ET LES

NÉOPLASMES INTRAOCULAIRES

PAR

LE PROFESSEUR PANAS
MEMBRE DE L'ACADÉMIE DE MÉDECINE

LE Dr ROCHON-DUVIGNEAUD
ANCIEN CHEF DE CLINIQUE DE LA FACULTÉ

Avec 41 figures dans le texte

PARIS
MASSON ET Cie, ÉDITEURS
LIBRAIRES DE L'ACADÉMIE DE MÉDECINE
120, BOULEVARD SAINT-GERMAIN

1898

Droits de reproduction et de traduction réservés.

180482

RECHERCHES ANATOMIQUES ET CLINIQUES

SUR LE

GLAUCOME ET LES NÉOPLASMES INTRAOCULAIRES

INTRODUCTION ANATOMIQUE ET PHYSIOLOGIQUE A L'ÉTUDE DU GLAUCOME

Importance de l'anatomie et de la physiologie de l'angle irien dans la question du glaucome.

Nous faisons précéder nos recherches sur l'anatomie pathologique du glaucome de l'exposé des résultats auxquels nous sommes arrivés relativement à l'anatomie normale de l'angle irien ou du canal de Schlemm. On sait, en effet, que les lésions de ces parties sont à peu près constantes dans le glaucome et qu'elles jouent certainement un grand rôle dans cette grave affection. Nos recherches datent de 1892 (Rochon-Duvigneaud, thèse Paris, Steinheil, 1892; *Arch. d'ophtalm.*, 1892).

La question a été depuis lors reprise par Gutmann, puis par Leber, auquel on doit de si nombreux et importants travaux sur ce sujet. Nous suivrons l'ordre chronologique,

exposant nos résultats d'abord, puis les travaux contradictoires de Gutmann, enfin le mémoire de Leber soutenant et développant ses anciennes conclusions qui ont été aussi les nôtres. Nous passerons l'historique sous silence, renvoyant pour cela à la thèse de Rochon-Duvigneaud. Quand une question anatomique est parvenue à un certain degré de précision et que, grâce à une technique appropriée, on possède de l'ensemble et des détails une connaissance positive, l'historique, si intéressant qu'il puisse être, n'a plus qu'une importance secondaire.

Après les données anatomiques, nous exposerons ce que les expériences physiologiques ont appris sur les fonctions de cette importante région de l'œil. Elle représente certainement, malgré les difficultés réelles que l'on trouve à le démontrer expérimentalement, la voie principale sinon unique par laquelle se fait l'élimination des liquides intraoculaires, le point de sortie des liquides excrémentitiels de l'œil. Il faut bien se rendre compte, de prime abord, que nos connaissances anatomiques et physiologiques relativement à la région de l'angle irien fussent-elles complètes, nous ne connaîtrions cependant que l'un des termes du problème. Il nous reste à pénétrer le mécanisme des sécrétions, la nutrition du vitré, l'influence du système nerveux sur ces diverses fonctions, etc. Il faut reconnaître que nos connaissances, malgré de nombreux travaux, sont encore bien incomplètes à ce sujet, et nous ne saurions trop redire que dans cette insuffisance des notions physiologiques actuelles. réside l'impossibilité où nous sommes encore de comprendre dans toute son étendue la nature et le mécanisme du glaucome, ainsi que les causes de l'efficacité ou de l'insuccès de l'iridectomie suivant les formes et les périodes de l'affection.

CHAPITRE PREMIER

Recherches anatomiques sur l'angle de la chambre antérieure.

I. — Anatomie descriptive.

L'angle de la chambre antérieure se présente sous un aspect différent à première vue suivant qu'on le considère chez l'homme ou chez les quadrupèdes. — Examiné sous l'eau, à la loupe, en écartant légèrement l'iris de la cornée, il se montre chez l'homme, libre, vide, tandis que, chez le quadrupède, le chat, par exemple, il est rempli d'un fouillis de trabécules dont les plus antérieures s'étendent de la racine de l'iris à la limite de la cornée transparente sous forme de cordelettes pigmentées et subdivisées. Ce plan antérieur de trabécules constitue le *ligament pectiné de Hüeck* ; les lacunes intercommunicantes qu'il détermine dans l'angle irien sont les *espaces de Fontana*. Ligament pectiné et espaces de Fontana paraissent donc faire défaut chez l'homme.

Etudié sur des coupes à la celloïdine, l'angle de la chambre antérieure de l'homme (fig. 1) présente généralement le profil arrondi d'une arcade dont le sommet est occupé par le tendon du muscle ciliaire au point où il se perd dans la face postérieure de la sclérotique. Le tendon musculaire est donc en réalité le moyen d'adhérence entre la membrane vasculaire et la fibreuse. Quant à

l'iris, il se continue aussi bien par sa couche conjonctive que par sa couche pigmentaire avec les couches correspondantes des procès ciliaires, et c'est cette continuité qui constitue sa véritable insertion. Il se détache de la face interne du muscle ciliaire généralement à une certaine distance en arrière du tendon de celui-ci. On peut, il est vrai, observer sur les coupes d'un certain nombre d'yeux de fines trabécules pigmentaires allant des couches antérieures de l'iris vers le point d'insertion scléral du muscle ciliaire, en doublant la face interne de ce tendon. Généralement dans ces cas elles lui sont intimement appliquées, exceptionnellement elles s'en éloignent pour décrire un trajet en arcade libre dans l'angle de la chambre antérieure et aller s'insérer plus ou moins près de l'origine de la membrane de Descemet. Ces trabécules libres, qui, dans l'œil humain, sont toujours rares et ne constituent jamais une série continue, représentent évidemment un vestige du ligament pectiné des quadrupèdes.

Il est facile de comprendre que leur présence altère plus ou moins, mais seulement d'une façon apparente, la forme en arcade de l'angle irien.

Paroi antérieure de l'angle irien. — Elle est constituée par le tendon du muscle ciliaire et la face postérieure du limbe scléral dans l'espace compris entre la pointe du tendon musculaire et l'origine de la membrane de Descemet. L'angle irien de l'homme est donc pour nous la rainure périphérique de la chambre antérieure dans la largeur comprise entre l'arcade du tendon ciliaire et le bord de la membrane vitreuse.

La zone qui sépare ces deux derniers points a une largeur d'un peu moins de 1 millimètre. Mais elle est occupée par un tissu d'une importance particulière, le *système trabéculaire scléro-cornéen* interposé entre le

canal de Schlemm et la cavité de la chambre antérieure.

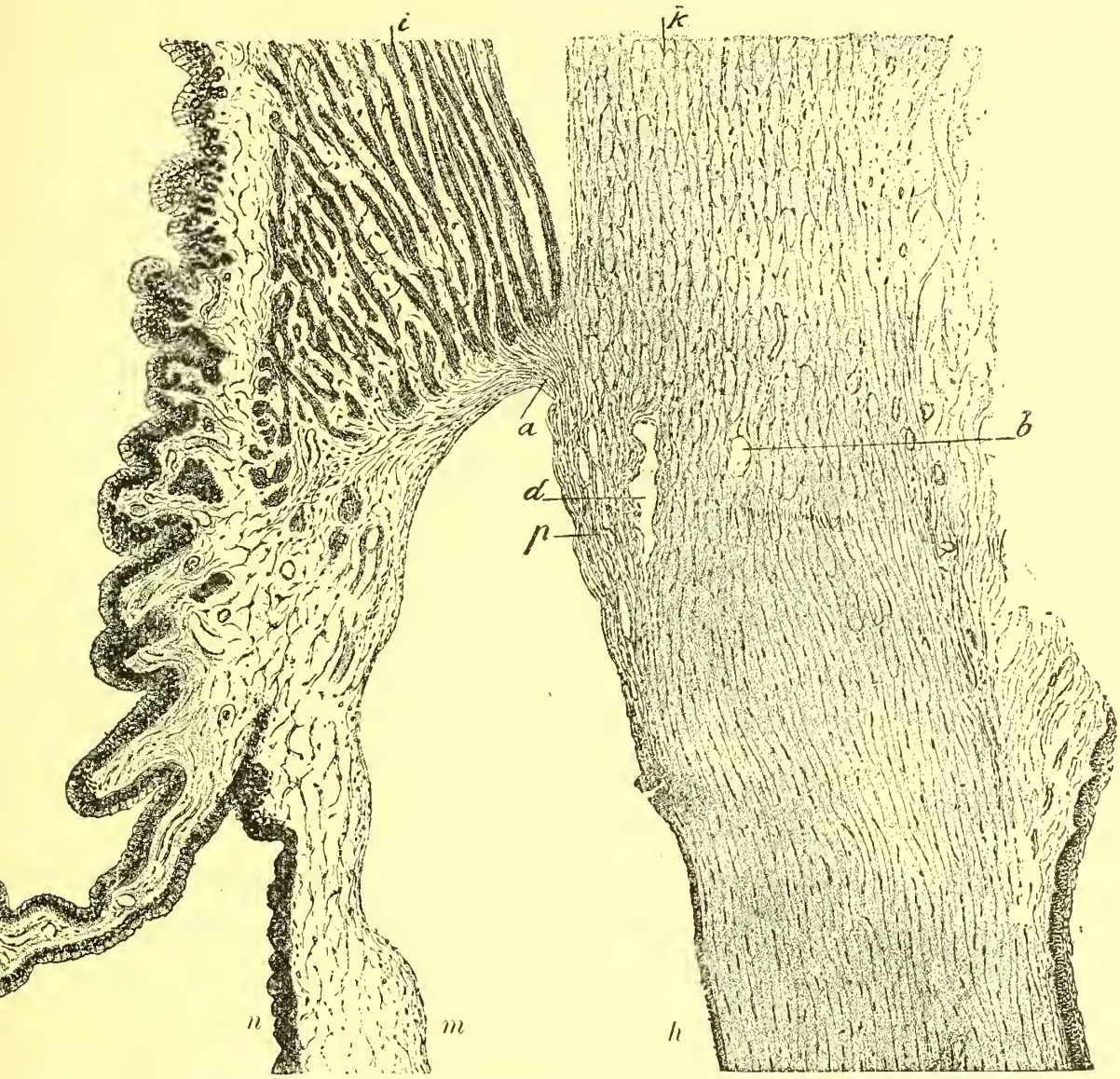

Fig. 1. — Angle de la chambre antérieure chez un sujet de quarante ans, montrant le type le plus ordinaire, dans lequel le ligament pectiné du fœtus a complètement disparu et où existe seul le *réticulum scléro-cornéen*, désigné communément sous le nom de ligament pectiné, ce qui suppose une assimilation erronée avec le ligament pectiné des quadrupèdes.

a, le tendon du muscle ciliaire se continuant avec les trabécules superficielles du réticulum scléro-cornéen. — *b*, une veinule intra-sclérale. — *d*, le canal de Schlemm. — *p*, le réticulum ou système trabéculaire scléro-cornéen compris entre la pointe du muscle ciliaire et l'origine de la membrane de Descemet, séparant le canal de Schlemm de la chambre antérieure. — *i*, travées musculaires du muscle ciliaire. — *h*, membrane de Descemet. — *k*, sclérotique (faisceaux circulaires). — *m*, le tissu conjonctif de l'iris. — *n*, l'uvée irienne.

Paroi postérieure du même angle. — Sa constitution paraît un peu variable suivant les sujets. Ces variations

sont, d'après nous, expliquées par l'anatomie comparée. Ce n'est qu'après avoir acquis des notions dans ce dernier ordre de faits que nous pourrons faire comprendre notre manière de voir au sujet de cette paroi postérieure de l'angle irien chez l'homme.

L'angle irien du singe macaque montre en quelque sorte une exagération du type que l'on rencontre chez l'homme comparativement à ce qui existe chez les quadrupèdes. Le muscle ciliaire est très développé, sa pointe d'insertion forme un angle très aigu qui vient se fixer à la face interne du limbe scléral en se perdant dans un système trabéculaire scléro-cornéen à mailles lâches.

Quant à l'iris, c'est là le point important, il n'entre en contact avec le muscle ciliaire qu'à une distance considérable de l'attache sclérale de ce dernier ; il s'éloigne par conséquent de la sclérotique encore plus que l'iris de l'homme et ne présente aucune trabécule qui le rattache à cette dernière.

En résumé, on peut dire que ce qui caractérise le mode d'insertion de l'iris de l'homme et du singe, comparativement à celui des quadrupèdes, c'est l'absence de trabécules l'unissant à la sclérotique. L'espace de Fontana des quadrupèdes fait donc défaut, ou n'existe qu'à l'état de vestige chez le singe et l'homme. C'est ce que va faire mieux comprendre l'étude sur les coupes de l'angle irien du porc, dont la disposition fait parfaitement apprécier ce que l'on observe dans l'espèce humaine.

Chez le porc, l'iris proprement dit se termine au même niveau que la membrane de Descemet (fig. 2), mais la chambre antérieure se continue en arrière bien au delà de ce point sans qu'on puisse lui assigner de limite périphérique précise. Cela tient à ce que les procès ciliaires, au lieu d'adhérer par toute leur surface

externe au muscle ciliaire, en sont séparés par un réseau conjonctif lâche dont le tassement progressif d'avant en

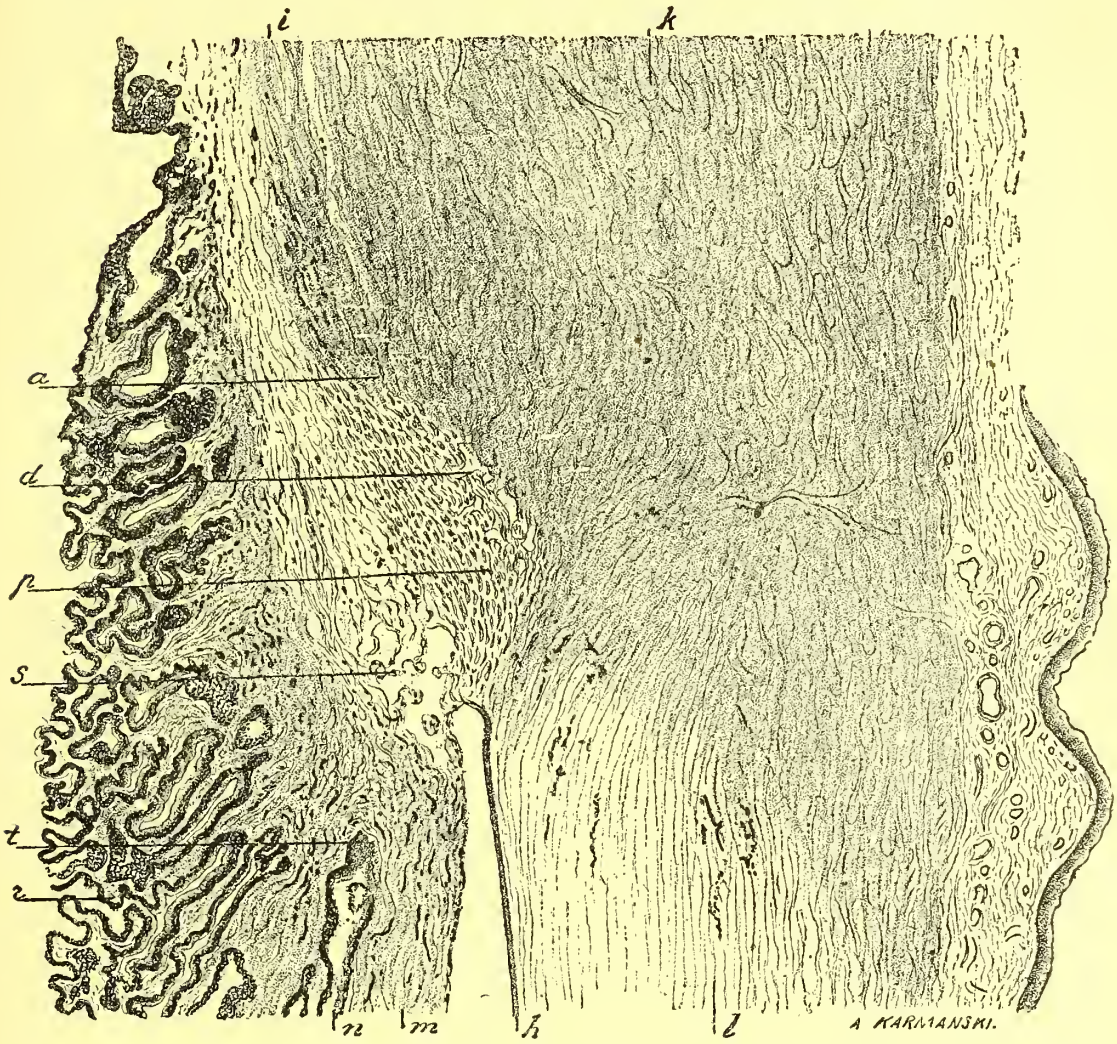

Fig. 2. — Angle de la chambre antérieure chez le porc; le ligament pectiné et le réticulum scléro-cornéen.

a, tendon du muscle ciliaire. — *d*, l'une des lumières vasculaires qui équivalent au canal de Schlemm, ici plus subdivisé que chez l'homme. — *p*, le système trabéculaire scléro-cornéen compris, comme chez l'homme, entre la pointe du muscle ciliaire, *a*, et l'origine de la membrane de Descemet, *h*. La différence d'aspect résulte de la présence ici du ligament pectiné, *s*, qui fait défaut chez l'homme et laisse vide l'espace entre le réticulum scléro-cornéen et l'iris ou le corps ciliaire. — *S*, ligament pectiné remplissant l'espace compris entre le corps ciliaire et l'iris d'une part et d'autre part la cornée et la sclérotique dont le réticulum scléro-cornéen représente une bandelette *dissociée*. — *t*, l'origine de l'iris. — *r*, une des nombreuses franges ciliaires. — *m*, couche conjonctive de l'iris. — *n*, couche pigmentaire de l'iris. — *h* membrane de Descemet. — *l*, cornée. — *k*, sclérotique. — *i*, muscle ciliaire.

arrière ferme la chambre antérieure sans lui figurer une limite précise.

De la limite périphérique de l'iris, c'est-à-dire du point

où il se continue avec les procès ciliaires, partent une série de prolongements iriens pigmentés, déjà indiqués en anatomie descriptive sous le nom de ligament pectiné, et qui vont s'insérer à la limite de la membrane de Descemet. Il résulte de cette disposition que la chambre antérieure est divisée en deux parties bien distinctes, l'une, la chambre antérieure proprement dite, limitée par la membrane de Descemet, le ligament pectiné et la face antérieure de l'iris, ayant la même étendue que la cornée transparente ; l'autre, située en arrière du ligament pectiné, sous le bord scléral, limitée par ce bord en avant et les procès ciliaires en arrière, correspondant en somme aux espaces de Fontana. Nous voudrions réserver à la première, au grand réservoir à parois lisses et à cavité libre de l'humeur aqueuse, le nom de chambre antérieure proprement dite, et donner à la seconde, cloisonnée en tous sens par l'appareil trabéculaire du ligament pectiné, le nom d'*espace cilio-scléral* qui aurait l'avantage de rappeler ses limites chez les quadrupèdes. Pour achever la distinction entre ces deux régions d'une même cavité, faisons remarquer que la chambre antérieure proprement dite se termine avec la membrane de Descemet ; il y a là un rapport constant que l'on pourrait rappeler par l'épithète d'*intra-basale*. La partie périphérique, l'espace cilio-scléral serait qualifié par contre d'*extra-basal*.

Un examen, même rapide, du tissu réticulé qui remplit chez le porc l'espace cilio-scléral, démontre qu'il se divise en deux zones bien distinctes. La plus externe remplit une sorte d'échancrure de la sclérotique comprise entre la pointe du muscle ciliaire et l'origine de la membrane de Descemet, elle est en quelque sorte intra-sclérale et correspond topographiquement à ce que nous

avons désigné chez l'homme sous le nom de système trabéculaire scléro-cornéen. Quelques lacunes situées à la limite de ce réseau et du tissu compact de la sclérotique paraissent être l'équivalent du canal de Schlemm de l'homme.

La seconde zone, la plus profonde, est constituée par un tissu à mailles plus lâches, dont les trabécules, généralement pigmentées, vont en diminuant de volume d'avant en arrière et appartiennent au même système que les grosses travées du ligament pectiné. Comme ces dernières, elles sont intermédiaires au corps ciliaire et à la sclérotique et méritent par conséquent le nom de *cilio-sclérales* comme l'espace qu'elles cloisonnent. Beaucoup d'auteurs les comprennent avec la rangée antérieure de gros prolongements iriens coniques sous la dénomination collective de ligament pectiné.

Les dispositions que nous venons d'indiquer chez le porc se retrouvent dans tout ce qu'elles ont d'essentiel chez les autres quadrupèdes. Chez le bœuf il existe également à la périphérie de la chambre antérieure proprement dite un système de travées pigmentaires étendues de l'iris à la membrane de Descemet, disposées sur plusieurs rangées, et limitant en avant l'espace cilio-scléral. Elles diminuent rapidement de volume d'avant en arrière dans l'intérieur de cet espace qu'elles remplissent ainsi d'un réseau pigmentaire lâche. Au contact de la face interne de la sclérotique, entre la pointe du muscle ciliaire et le bord de la membrane de Descemet, on retrouve le système trabéculaire scléro-cornéen avec ses caractères histologiques spéciaux : la seule différence consiste en ce que ce tissu fait ici saillie à la surface interne de la sclérotique au lieu d'être logé dans une rainure de cette membrane. Au niveau de sa surface de

contact avec le tissu scléral, on remarque également quelques lumières vasculaires ayant les rapports généraux du canal de Schlemm.

Chez le lapin et le cobaye les dispositions sont essentiellement analogues et ne méritent pas une description spéciale après celles qui précèdent.

II. — Homologie qui existe entre l'angle de la chambre antérieure de l'homme et l'espace cilio scléral des quadrupèdes.

L'angle irien de l'homme tel que nous l'avons décrit dans le précédent chapitre est l'équivalent de l'espace cilio-scléral (espace de Fontana) des mammifères.

La chambre antérieure des quadrupèdes étant divisée par le ligament pectiné en deux cavités secondaires, le problème qui se pose est de savoir si celle de l'homme équivaut à l'ensemble des deux cavités ou seulement à la principale. En d'autres termes notre angle irien correspond-il à l'insertion du ligament pectiné des quadrupèdes sur la membrane de Descemet, ou bien à la limite postérieure de leur espace cilio-scléral ?

La présence accidentelle d'une travée pigmentaire dessinant exactement chez l'homme un espace cilio-scléral constitué comme celui des quadrupèdes nous indique déjà dans quel sens il faut trancher la question.

A côté de cet argument fourni par une anomalie, il en est d'autres que nous donne l'analyse anatomique de la région, et d'autres encore offerts par l'embryologie.

La paroi antérieure de l'angle irien humain comprise entre la pointe du muscle ciliaire et l'origine de la membrane de Descemet, correspond exactement par cette limitation à la même paroi de l'espace cilio-scléral des

quadrupèdes. Comme celle-ci également, elle est occupée par la bandelette réticulée ou système trabéculaire scléro-cornéen. Si la limite périphérique peut sembler différente dans les deux catégories d'yeux, c'est simplement que le muscle ciliaire de l'homme adhère par toute sa face interne aux procès ciliaires, tandis que celui beaucoup moins développé du porc est en quelque sorte décollé de la face externe des procès. Il en résulte que l'angle de la chambre antérieure se prolonge en arrière ici plus que chez l'homme. Mais cette différence n'a rien d'essentiel.

La paroi postérieure de l'espace cilio-scléral est formée chez les quadrupèdes par la face antérieure des procès. Chez l'homme s'il peut en être de même en certains cas ainsi que le représentent nos figures, on trouve un plus grand nombre d'yeux où la paroi postérieure de l'angle irien est formée par l'iris lui-même et non par les procès. Ces différences ne sauraient être attribuées à une certaine direction des coupes : il y a là des différences individuelles ; les procès ciliaires *descendent* plus ou moins sur la face postérieure de l'iris suivant les individus. Des différences analogues se montrent entre les diverses espèces animales. Ainsi chez le bœuf l'angle cilio-irien formé par la rencontre de la dernière frange ciliaire avec l'iris, se trouve, par rapport au centre de la cornée, en dedans du bord de la membrane de Descemet, tandis que chez le porc il est situé en regard de ce bord.

Les anomalies et l'anatomie comparée établissent donc l'homologie qui existe entre l'angle irien de l'homme tel que nous l'avons défini et l'espace cilio-scléral des quadrupèdes.

Nous allons en donner une preuve d'un autre ordre en montrant que le fœtus humain possède un ligament pec-

tiné tout à fait analogue à celui des quadrupèdes, et, par conséquent, un espace cilio-scléral identique au leur.

L'angle irien chez le fœtus. — 1° Fœtus âgé d'un peu plus de trois mois. La description qui suit se rapporte à des coupes faites après inclusion dans la celloïdine (fig. 3).

La chambre antérieure est bien formée et profonde. L'ora serrata de la rétine correspond à peu près au tiers antérieur du muscle ciliaire déjà parfaitement net. Presque immédiatement au-devant de cette ora serrata les deux couches épithéliales de la pars ciliaris retinæ forment des plis profonds, origine évidente des procès ciliaires. Quant à la partie de cette double couche épithéliale qui constituera l'iris, elle est encore extrêmement courte, de telle sorte que l'iris ne figure encore qu'un étroit liséré limitant une pupille presque aussi large que la chambre antérieure. La membrane de Descemet est représentée par une cuticule mince revêtue d'une belle couche endothéliale. L'espace compris entre son origine et la pointe d'insertion sclérale du muscle ciliaire, au lieu d'être vide comme chez l'adulte, est rempli par un tissu conjonctif embryonnaire formé de cellules étoilées. Ce réseau cellulaire représente évidemment en ce point le système trabéculaire du ligament pectiné des quadrupèdes. Du côté de la rétine irienne il se répand à la surface de cette double couche épithéliale pour figurer l'ébauche de la membrane conjonctive de l'iris ; en dedans de son bord libre il se continue à la surface de la cristalloïde pour rejoindre l'autre bord pupillaire. La même membrane de tissu conjonctif embryonnaire constitue donc successivement le système trabéculaire cilio-scléral (ligament pectiné), la trame conjonctive de l'iris et la membrane pupillaire. La partie irienne est seule destinée à persister chez l'homme.

Le profil qui sur les coupes limite ce tissu dans l'angle

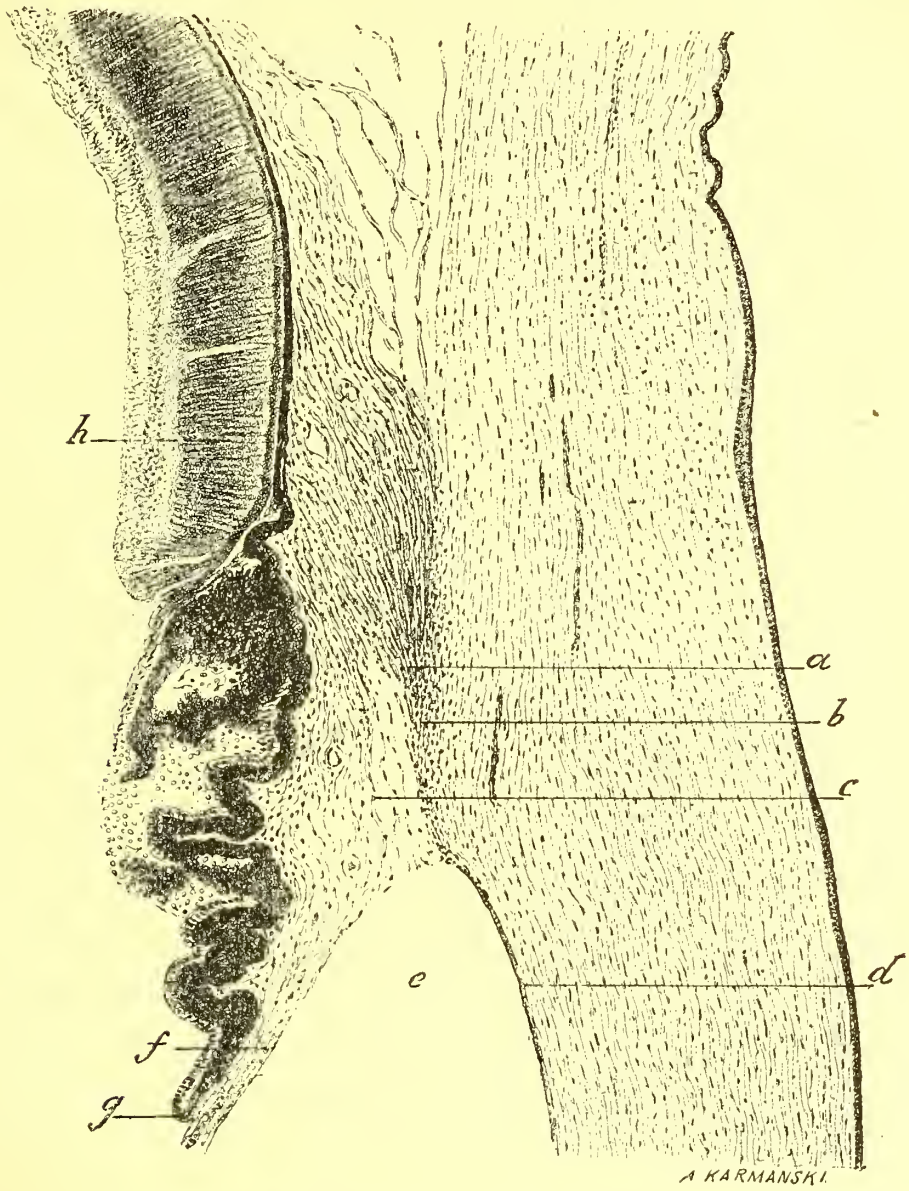

Fig. 3. — Angle irien d'un fœtus humain âgé d'un peu plus de trois mois. Comme chez les animaux il existe un ligament pectiné et un réticulum scléro-cornéen. Le canal de Schlemm n'est pas encore apparent.

a, la pointe du muscle ciliaire. — *b*, zone nucléée qui occupe l'espace compris entre la pointe du muscle ciliaire, *a*, et l'origine de la membrane de Descemet, *d*, et représente, à n'en pas douter, le futur système trabéculaire scléro-cornéen. — *c*, réseau conjonctif compris entre cette zone nucléée et le corps ciliaire, ayant par conséquent la situation exacte du ligament pectiné des quadrupèdes, dont elle est l'équivalent chez le fœtus humain. — *d*, membrane de Descemet. — *f*, lame conjonctive de l'iris embryonnaire, se continuant avec la membrane pupillaire. — *g*, le bord pupillaire. — *h*, la rétine. — *e*, la chambre antérieure.

de la chambre antérieure dessine une arcade régulière allant du bord de la membrane de Descemet à la face

antérieure de l'iris, et formant la limite apparente de cette cavité. Le tissu remplissant l'espace cilio-scléral est en effet assez dense à cette époque de la vie fœtale pour que l'espace qu'il occupe ne paraisse pas être une dépendance cloisonnée de la chambre antérieure.

2° Chez le fœtus de six mois (fig. 4) l'iris a le même aspect général que chez l'adulte ; il est bien développé et l'on peut par suite constater avec la plus grande facilité un état de l'angle irien tout à fait comparable à ce qu'il est chez la plupart des quadrupèdes domestiques. Sur la figure 4 on voit que le bord adhérent de l'iris est loin de la pointe du muscle ciliaire et presque en regard du bord de la membrane de Descemet. Les procès ciliaires constituent la limite postérieure d'un espace cilio-scléral que remplit un système trabéculaire à larges mailles. Mais ici les trabécules sont formées par un axe conjonctif, revêtu d'une gaine cellulaire, et ne consistent plus uniquement en un réseau de cellules étoilées.

Ce système trabéculaire s'attache d'une part à la face antérieure des procès ciliaires, et aux faisceaux les plus profonds du muscle ciliaire, pour aller se fixer en avant à la face postérieure de la sclérotique dans l'espace compris entre la pointe du muscle et la membrane de Descemet.

A cette époque, chez l'homme, son aspect correspond, à peu de chose près, à ce que l'on observe chez le chien et le chat adultes.

Ces données embryologiques sont un exemple de plus d'un organe ancestral destiné à disparaître chez l'adulte, fait très général sur lequel nous n'avons pas à insister ici.

Le ligament pectiné du fœtus explique les vestiges qui peuvent en persister chez l'adulte et n'en diffèrent que

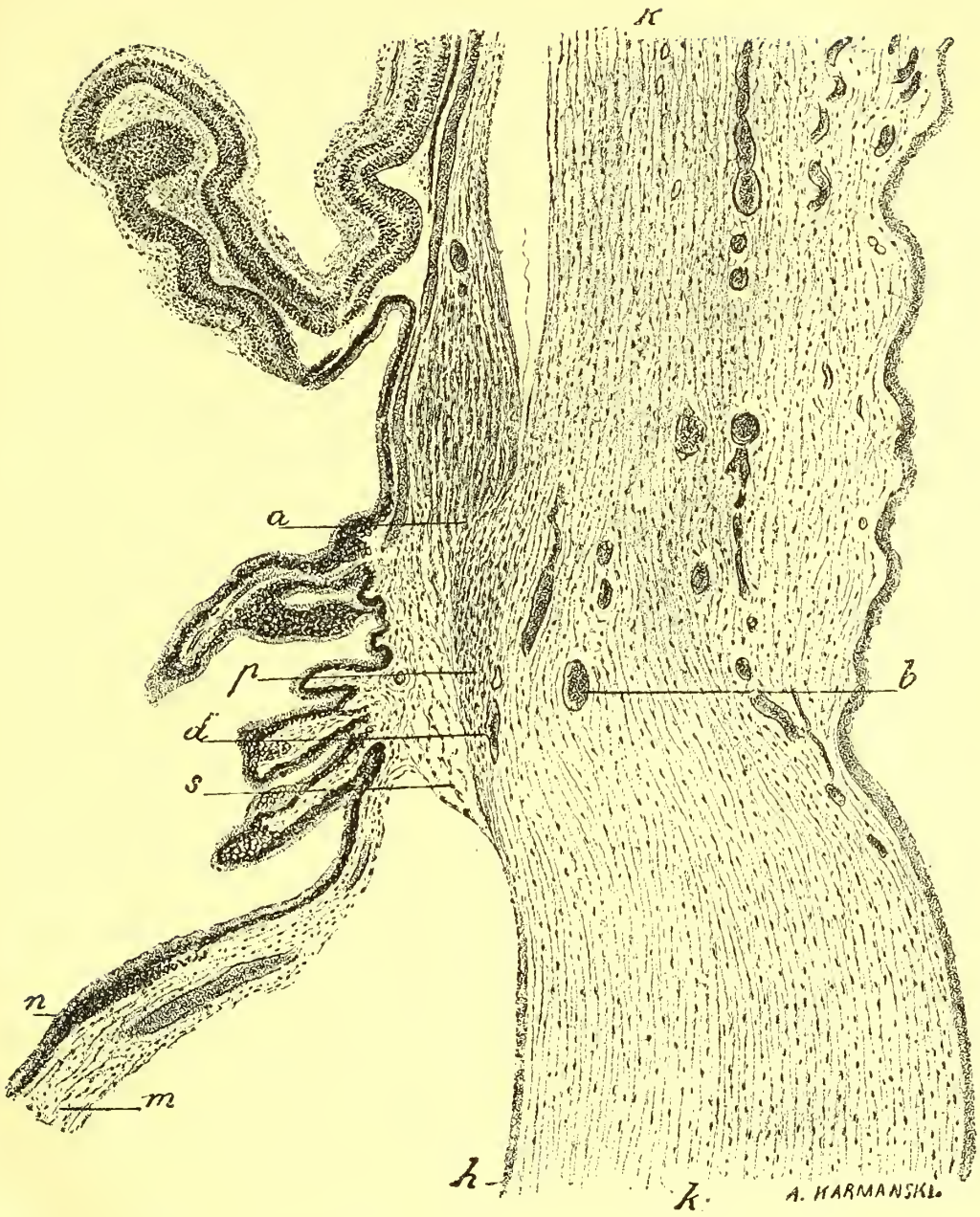

Fig. 4. — Angle de la chambre antérieure chez un fœtus humain de six mois. La région est facilement comparable à celle de l'adulte. Elle diffère seulement par la présence du ligament pectiné *S* qui établit de la façon la plus claire et la moins discutable l'existence de deux systèmes trabéculaires différents dans la région de l'angle irien, l'un destiné à disparaître chez l'homme adulte, l'autre persistant au contraire. Le réseau qui disparaît étant évidemment équivalent au ligament pectiné des quadrupèdes (cf. la fig. de l'œil de porc), celui qui reste ne peut donc garder ce nom et mérite par sa situation le nom de réticulum scléro-cornéen.

S, le ligament pectiné, destiné à disparaître. — *p*, le réticulum scléro-cornéen. — *d*, le canal de Schlemm, rempli de sang. — *b*, veinule intra-sclérale. — *a*, la pointe du muscle ciliaire. — *h*, la membrane de Descemet. — *m*, *n*, l'iris. — *k*, la sclérotique.

par une organisation conjonctive plus avancée et la pigmentation.

Mais faisons remarquer surtout qu'à l'époque de la vie fœtale où l'angle irien de l'homme est rempli par des trabécules cilio-sclérales, il ne diffère aucunement de l'espace cilio-scléral des quadrupèdes. L'homologie des deux régions nous paraît définitivement établie par ce fait.

Les mêmes préparations d'yeux de fœtus nous montrent la différenciation qui s'établit de très bonne heure entre le système trabéculaire scléro-cornéen, et le système cilio-scléral. Malgré leur continuité anatomique, ces deux systèmes nous paraissent différer l'un de l'autre à partir d'un moment donné, comme la lamina fusca diffère de la sclérotique.

Chez le fœtus de six mois, entre l'insertion sclérale du muscle ciliaire et la membrane de Descemet, les couches internes de la sclérotique ont commencé à se différencier en système trabéculaire scléro-cornéen. Ce petit système chez le fœtus n'a pas encore pris l'aspect lacunaire caractéristique qui le distinguera nettement du tissu compact de la sclérotique, mais il présente déjà les fines fibrilles élastiques qui le caractérisent histologiquement, et ses lacunes, encore peu développées, commencent à devenir manifestes. Le canal de Schlemm, surtout quand il est rempli de sang, se reconnaît parfaitement entre le tissu scléral compact et le système réticulé.

Nous pouvons maintenant faire remarquer que chez le fœtus de 3 mois, entre les deux points assignés comme limite au système trabéculaire scléro-cornéen, on peut également constater dans les couches internes de la sclérotique une zone plus fortement colorée que les tis-

sus environnants, coloration due à une agglomération particulièrement dense de noyaux conjonctifs en ce point (1). Cette zone nucléaire est certainement l'origine première du réticulum scléro-cornéen. L'importance de cette remarque consiste selon nous en ce qu'elle permet d'affirmer que le système trabéculaire scléro-cornéen fait partie de la coque fibreuse de l'œil et constitue une modification spéciale d'une étroite zone de sa surface interne. Au contraire, le système du ligament pectiné, système cilio-scléral, se développe dans la même membrane conjonctive que l'iris et la membrane pupillaire. Les deux systèmes trabéculaires contenus dans l'espace cilio-scléral sont donc distincts de par l'embryologie. Il est bien entendu qu'il s'agit là d'une différenciation à partir d'un moment donné ; il ne saurait être question d'une distinction originelle entre deux tissus de nature conjonctive.

L'un et l'autre proviennent des lames céphaliques, mais ils représentent des produits de différenciations secondaires de ces lames céphaliques, absolument au même titre que la sclérotique et la choroïde.

En résumé, chez les quadrupèdes et le fœtus humain l'angle irien contient deux systèmes trabéculaires différents :

1° L'un d'eux, inclus dans la sclérotique, dont il représente une bandelette dissociée, formé de fines mailles qui séparent le canal de Schlemm de la chambre antérieure, mérite le nom de *réticulum scléro-cornéen*. (Nous le désignons aussi sous les noms de triangle réticulé, tissu, système trabéculaire, etc., tout cela pour ne pas l'appeler *ligament pectiné* qui est une dénomination inexacte.)

(1) Fig. 3, *b*.

2° Le second, réseau à larges mailles que circonscrivent de volumineuses travées pigmentaires émanées de l'iris (Irisfortsätze des Allemands) et comblant l'angle irien, n'est autre chose que le ligament pectiné vu par Hüeck sur l'œil du bœuf. Par sa position entre la région ciliaire de l'iris et la sclérotique, il mérite le nom de *réticulum cilio-scléral*. L'angle de la chambre antérieure occupé par ses mailles représente un récessus particulier assez différent de la chambre antérieure *cornéenne* pour qu'il y ait intérêt à lui donner un nom particulier, celui d'*espace cilio-scléral*, correspondant aux anciens espaces de Fontana.

Chez l'homme après la naissance, le réticulum cilio-scléral ou ligament pectiné disparaît peu à peu, l'angle de la chambre antérieure (espace cilio-scléral) devient un espace libre.

Le réticulum scléro-cornéen, celui qui est inclus dans la sclérotique (dans ce que Schwalbe appelle la *rainure sclérale*), persiste au contraire comme organe essentiel, véritable grille d'égoût destinée à protéger la paroi postérieure du canal de Schlemm. C'est à lui que l'on donne à tort chez l'homme le nom de ligament pectiné, bien qu'il ne représente pas chez l'homme ce que Hüeck avait appelé ligament pectiné chez les quadrupèdes.

Laissant de côté maintenant ces considérations d'anatomie comparée, qui étaient cependant nécessaires pour la compréhension exacte de la région, nous allons nous occuper exclusivement de la structure fine chez l'homme du tissu trabéculaire et du canal de Schlemm, et des rapports de ce dernier avec la chambre antérieure et le système vasculaire.

III. — Anatomie microscopique et histologie du système trabéculaire scléro-cornéen et du canal de Schlemm chez l'homme.

Nous allons maintenant laisser entièrement de côté le système trabéculaire cilio-scléral (ligament pectiné) pour nous occuper uniquement de l'étude microscopique du canal de Schlemm et du système de trabécules qui le séparent de la chambre antérieure.

Ce système trabéculaire forme tout autour de la chambre antérieure une zone large d'environ 1 millimètre comprise entre la pointe du muscle ciliaire et le bord de la membrane de Descemet. La coupe de cette petite zone présente la forme d'un triangle allongé (fig. 4) dont la base tournée en arrière correspond au tendon du muscle ciliaire et dont le sommet se fusionne avec la membrane de Descemet, une de ses faces est libre et baigne dans l'humeur aqueuse, l'autre est appliquée sur le tissu compact de la sclérotique dont la sépare en partie le canal de Schlemm.

Les rapports de chacune de ces parties demandent à être précisés.

La base du *triangle réticulé* est en continuité de tissu à la fois avec le muscle ciliaire et avec la sclérotique.

La face sclérale présente un rapport constant non seulement chez l'homme mais encore chez les quadrupèdes, et par conséquent d'une importance capitale, c'est son contact avec le canal de Schlemm. Ainsi que Schwalbe l'a établi, ce canal est compris entre le tissu compact de la sclérotique en dehors et le système trabéculaire en dedans ; il représente une fente séparant ces deux tissus. A un faible grossissement sa lumière paraît

immédiatement limitée en dedans par le réticulum. Mais pour le moment nous réservons la question de savoir comment est réellement constituée cette paroi interne. Cette situation entre le réseau trabéculaire et la sclérotique compacte est la caractéristique anatomique la plus importante du canal de Schlemm et c'est elle que l'on accepte généralement comme permettant de déterminer ce qu'il faut entendre par canal de Schlemm chez les animaux.

Par exemple chez le porc, dont le système trabéculaire scléro-cornéen est très développé, on observe vers sa surface sclérale non pas un canal unique mais une série de petits canaux, dont les uns touchent par leur face interne le réticulum et par l'autre face la sclérotique compacte. D'autres pénètrent entre les travées du réseau et semblent s'ouvrir dans ses mailles ; d'autres enfin sont limités de toutes parts par le tissu dense de la sclérotique : ces derniers vaisseaux sont regardés comme des veinules par les auteurs qui voient dans le canal de Schlemm un conduit lymphatique. Mais c'est là une question sur laquelle nous ne pouvons encore nous prononcer ici.

Chez le bœuf comme chez le porc il existe un assez grand nombre de petits vaisseaux vers la face sclérale du réticulum scléro-cornéen. On rencontre même des lumières vasculaires complètement incluses dans le réticulum et qui pourtant ne peuvent être confondues avec les mailles de celui-ci.

D'une façon générale le canal ou les canaux de Schlemm sont plus rapprochés de la pointe du muscle ciliaire que de la membrane de Descemet. Ils sont donc principalement en rapport avec la partie postérieure du réticulum scléro-cornéen. Ceci est bien net chez l'homme et le porc.

Après avoir acquis ces notions indispensables sur la topographie microscopique de la petite région qui nous occupe, nous pouvons enfin aborder l'étude de sa texture et de ses éléments histologiques.

1° *Etude du réticulum scléro-cornéen sur des prépara-*

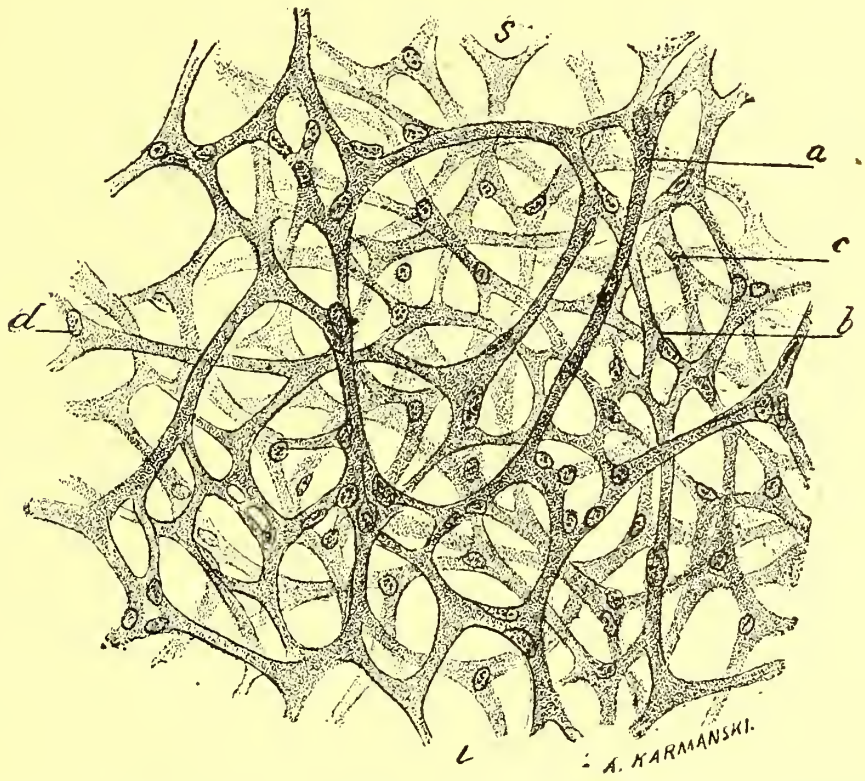

Fig. 5. — Les lamelles superficielles de la bandelette réticulée (réticulum scléro-cornéen) obtenues par arrachement et examinées par leur face tournée vers la chambre antérieure (homme). Grossissement 250 diamètres.

S, côté du tendon ciliaire. — *i*, côté de la membrane de Descemet. — *a*, trabécule superficielle. — *b*, trabécule du deuxième plan. — *c*, trabécule du troisième plan. — *d*, un des noyaux des cellules endothéliales formant gaine autour des trabécules.

On voit que non seulement les trabécules de chaque plan s'anastomosent en réseau, mais encore que les divers plans se réunissent les uns avec les autres pour former un système réticulé continu.

tions à plat. — En voyant sur une coupe (fig. 1) comment le tendon du muscle ciliaire se continue avec les trabécules du tissu réticulé, il vient à l'esprit qu'en arrachant ce muscle ciliaire on entraînera avec lui une partie du réticulum qu'il sera dès lors facile d'étudier à plat. C'est à quoi l'on peut en effet réussir dans certains cas. Mais

en général le tendon du muscle ciliaire se déchire et la bandelette réticulée reste adhérente à la face interne de la sclérotique. Il faut alors saisir avec des pinces fines l'extrémité du cordonnet saillant (anneau limitant postérieur de Schwalbe) que forme le bord postérieur de la zone réticulée et l'arracher. On obtient ainsi une bandelette à bord postérieur épais, à bord antérieur mince et translucide, comprenant en général toute la largeur de la zone réticulée, du muscle ciliaire à la membrane de Descemet. Des fragments de cette dernière restent fréquemment attachés au bord du réseau trabéculaire.

Quand la bandelette du réticulum scléro-cornéen a été ainsi arrachée dans toute son épaisseur, elle comprend beaucoup trop de plans superposés pour que l'on en puisse faire un bon examen au microscope. Mais on réussit quelquefois à la dédoubler suivant son épaisseur. Les deux lamelles ainsi obtenues sont assez minces pour être étudiées à plat après coloration par le picro-carminate.

Examinons d'abord la lamelle la plus superficielle, c'est-à-dire celle qui baigne directement dans l'humeur aqueuse et étudions-la sa face libre tournée en haut.

Du bord opaque où se fait l'insertion du muscle ciliaire on voit partir des trabécules grêles, anastomosées entre elles de manière à circonscrire des mailles larges et irrégulières, et dessinant ainsi un réseau étendu du muscle ciliaire à la membrane de Descemet (fig. 4).

A travers ces mailles superficielles, dont l'extrémité ciliaire peut être pigmentée, on entrevoit une série d'autres réseaux à constitution analogue, mais à mailles plus étroites. Ces réseaux superposés sont reliés entre eux par des trabécules anastomotiques à trajet plongeant.

Si nous examinons maintenant la seconde lamelle obtenue par dédoublement de la bandelette réticulée nous

reconnaîtrons immédiatement qu'elle diffère de la superficielle. Comme celle-ci elle est bien formée de réseaux superposés, mais ici les trabécules sont larges, aplaties, elles circonscrivent des mailles beaucoup plus étroites. Quand plusieurs travées s'anastomosent entre elles, elles constituent en général, par leur coalescence, une sorte de plaque imperforée en forme d'étoile irrégulière. Les mailles du réseau, les plaques de fusion des travées, ces travées elles-mêmes, ont toutes leur grand axe dirigé transversalement, c'est-à-dire dans une direction circulaire autour de la cornée. C'est le contraire pour les plans superficiels de la bandelette réticulée, ici mailles et travées ont leur grande longueur dans le sens des rayons de la cornée.

Comment se comportera ce système de trabécules au niveau de la membrane de Descemet ?

Pour résoudre cette question il faut étudier les pièces où les fragments de la membrane de Descemet sont restés en continuité avec la bandelette réticulée. On se débarrasse par le pinceau de l'épithélium de Descemet et on étudie la préparation à plat sa face libre tournée en haut.

Nous venons de parler des plaques de fusion des trabécules observées dans les couches profondes du tissu. A mesure que l'on s'approche de la membrane de Descemet on constate, dans certains cas, la présence de plaques de fusion de dimensions considérables, qui témoignent en quelque sorte de la tendance à se constituer en membrane continue que présentent à ce niveau les trabécules. Mais, que ces grandes plaques existent ou non, la limite du tissu réticulé se constitue par la fusion des trabécules des divers plans (réduits en nombre et tassés à ce niveau comme les feuillets d'un livre) en une sorte de zone striée,

qui est l'origine de la membrane de Descemet, et à laquelle Schwalbe a donné le nom d'*anneau limitant antérieur*. Le pied de chaque trabécule se perd dans cet anneau par une base élargie, le tissu de la trabécule étant continu avec celui de l'anneau. Ce dernier, qui présente toujours un certain nombre de trous ovales, est absolument l'équivalent d'une vaste plaque de fusion circulaire autour de la cornée se continuant par son bord intérieur avec la membrane de Descemet, par son bord postérieur avec le tissu réticulé.

Il serait mieux encore de dire qu'un même tissu constitue l'anneau limitant et le tissu trabéculaire, la seule différence consistant dans la largeur et le nombre des mailles. Rares, elles laissent au tissu l'aspect d'une lamelle plus ou moins perforée ; nombreuses, elles le découpent en une sorte de dentelle.

L'anneau limitant antérieur possède, comme les trabécules elles-mêmes, une fine striation dirigée suivant son axe, c'est-à-dire circulairement. Au contraire, la membrane de Descemet est parfaitement homogène, ne présente aucune strie ; il en résulte que malgré la continuité des tissus il existe une différence histologique entre la membrane de Descemet et l'anneau limitant. C'est immédiatement en avant de lui que se présente chez l'adulte et surtout le vieillard la zone plus ou moins régulière des verrues de la membrane de Descemet. Ces verrues à aspect vitreux et parfaitement homogène font corps avec la membrane dont elles constituent un épaississement localisé. Elles se développent uniquement là où la membrane commence à avoir son aspect vitreux et non, par conséquent, sur l'anneau limitant.

Passage de l'épithélium de la membrane de Descemet sur les trabécules. — Sur des préparations à plat examinées

par leur face libre, on voit la couche continue de l'épithélium de la membrane de Descemet s'égrener en quelque sorte sur les trabécules qui naissent de sa périphérie. L'aspect des noyaux est le même sur la membrane et sur les travées, seule la forme se modifie quelque peu. A peu près circulaires sur la membrane de Descemet, ils s'allongent sur les travées suivant le grand axe de celles-ci. Les travées profondes sont recouvertes d'endothélium tout comme les superficielles. Déjà à la limite de la membrane de Descemet, au niveau de l'anneau limitant, alors que le système trabéculaire n'est pas encore constitué, on peut constater en faisant varier la mise au point qu'il existe plusieurs couches endothéliales superposées. Cela est dû à ce que l'anneau limitant vers son bord postérieur est décomposé en plusieurs feuillets séparés par des assises cellulaires.

Les noyaux qui se détachent en saillie sur les travées du réticulum occupent principalement les angles de bifurcation des travées dans lesquels ils se moulent. Mais il peut en exister également sur le trajet d'une travée un peu longue.

Sur les pièces fixées par le liquide de Müller ces noyaux sont finement granuleux et circonscrits par un étroit liséré brillant.

Quand on observe un noyau de profil on voit partir de ses deux extrémités un fin prolongement, qui, s'appliquant exactement sur la trabécule, dessine à la surface de celle-ci un très fin liséré granuleux. Ce liséré est, croyons-nous, la coupe optique d'une mince plaque endothéliale engainant complètement la travée.

Sur des yeux morts depuis vingt-quatre heures ces membranes endothéliales se détachent partiellement ; on constate alors facilement qu'elles sont constituées par de

grandes cellules auxquelles appartiennent les noyaux faisant saillie sur les trabécules.

La disposition des noyaux nous a paru être essentiellement la même dans les diverses couches du réticulum, avec cette seule différence qu'ils sont plus rapprochés dans les couches profondes.

Étude histologique du système trabéculaire scléro-cornéen sur des coupes (1). — Cette étude, faite à un grossissement suffisant, va nous renseigner sur les modifications qui surviennent dans les tissus avoisinants pour constituer le tissu trabéculaire; sur le mode de continuité de ces divers tissus; enfin sur la superposition des plans de trabécules et sur les espaces qui les séparent.

Les couches internes de la sclérotique au niveau de la région ciliaire montrent une agglomération de faisceaux circulaires d'autant plus pressés les uns contre les autres que l'on s'approche davantage de la zone réticulée. Parallèlement à ces modifications de texture, il se produit des changements histologiques consistant dans l'apparition d'une quantité considérable de fines fibres élastiques accolées à la surface des faisceaux conjonctifs circulaires ou même pénétrant dans leur intérieur. L'aire de distribution de ces fibrilles élastiques est très circonscrite, elle s'étend seulement à l'agglomération de faisceaux scléraux circulaires qui constituent le point d'appui et l'origine du tissu réticulé. On peut en trouver également dans les couches sclérales qui limitent immédiatement en dehors le canal de Schlemm; enfin il en existe à la surface des trabécules du réseau. Nous considérons la présence de ces fibrilles élastiques comme l'un des caractères histologiques importants de la région,

(1) Fig. 6.

d'autant plus que ce caractère existe également chez les quadrupèdes.

Le passage du tissu scléral à fibres circulaires dans le tissu réticulé se fait, croyons-nous, par continuité des faisceaux conjonctifs de la sclérotique avec les travées du réticulum. On constate en effet tous les intermédiaires comme dimensions, aspect et coloration entre les deux ordres d'éléments. On peut même observer la transformation continue d'un faisceau scléral en une de ces trabécules : le premier s'amincit, son tissu devient plus dense, plus réfringent et se modifie de telle sorte que la trabécule se colore beaucoup plus vivement par le picrocarmin que le faisceau scléral auquel elle fait suite.

L'amincissement des faisceaux détermine entre eux la formation de vides qui transforment en tissu lacunaire le tissu compact de la sclérotique. Les noyaux appliqués à la surface des faisceaux de cette dernière se continuent avec ceux en saillie sur les trabécules ; il faut très probablement les considérer comme étant de même nature, tous appartiennent à des cellules conjonctives, de même encore que ceux de la membrane de Descemet.

Les trabécules qui font suite au tendon du muscle ciliaire nous paraissent identiques histologiquement à celles d'origine sclérale, bien qu'elles proviennent d'un tissu évidemment de même nature, mais beaucoup moins condensé et à texture différente.

Le triangle trabéculaire ayant sa base tournée en arrière, il en résulte que les trabécules sont superposées à ce niveau suivant beaucoup plus de plans que vers la membrane de Descemet. Sans essayer d'établir un chiffre constant — il n'y a jamais de chiffre constant en anatomie, — disons, pour fixer les idées, que

l'on peut trouver douze à vingt plans à la base du triangle, quelques-uns seulement vers sa pointe.

L'aire du triangle est occupée par des séries à peu près rectilignes de segments de trabécules (fig. 6), séries orientées suivant des droites abaissées de la pointe du triangle sur les divers points de sa base et divergeant par conséquent de la membrane de Descemet vers le muscle ciliaire. Presque toutes, ayant un trajet plus ou moins oblique, se présentent sur les coupes sous la forme de petites baguettes de longueurs différentes, à extrémités arrondies ou un peu effilées, et disposées bout à bout en séries linéaires.

Chaque série linéaire de segments de trabécules représente la coupe de l'un des plans déjà décrits. Les anastomoses plongeantes qui unissent deux plans consécutifs sont représentées par des coupes isolées intermédiaires à deux séries de baguettes.

Les noyaux faisant saillie à la surface des travées se distinguent facilement par leur coloration rouge vif des petits îlots arrondis qui représentent les coupes transversales des trabécules et sont teintés en rose.

Les espaces linéaires compris entre les séries de baguettes présentent leur maximum de largeur dans les parties moyennes et postérieures du triangle réticulé. Dans ces points ils occupent cependant en général un peu moins de surface que les travées elles-mêmes. A mesure que l'on se rapproche de la membrane de Descemet, ils se rétrécissent par rapprochement des plans du réseau qui arrivent bientôt au contact les uns des autres. De la sorte, l'amincissement de la bandelette réticulée à la pointe du triangle est dû non seulement à la diminution de nombre des travées, mais encore à leur tassement.

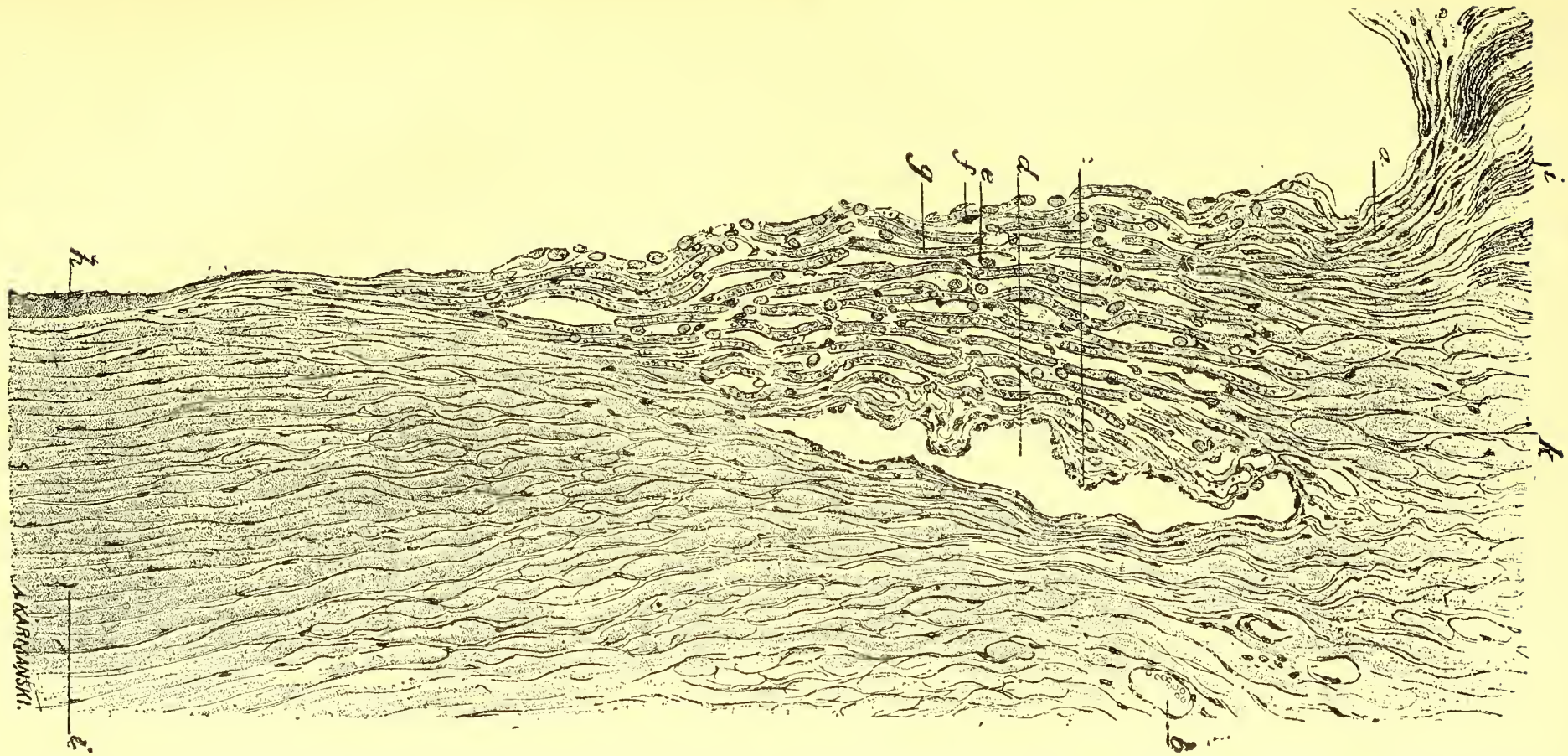

Fig. 6. — Le système trabéculaire scléro-cornéen de l'homme adulte (ce que l'on appelle à tort ligament pectiné) et le canal de Schlemm. (Grossissement de 250 diamètres.)

k, la sclérotique ; ses fibres circulaires coupées transversalement. — *i*, les travées musculaires du muscle ciliaire. — *a*, le tendon d'insertion antérieure du muscle ciliaire se continuant avec les trabécules superficielles du triangle réticulé. — *h*, la membrane de Descemet ; on constate ici encore que le système trabéculaire scléro-cornéen est compris entre la pointe du muscle ciliaire et l'origine de la membrane de Descemet. — *b*, une veinule intra-sclérale. — *d*, le canal de Schlemm compris entre la sclérotique et le tissu réticulé. — *c*, paroi propre (continue) et endothélium du canal de Schlemm. — *e*, coupe transversale d'une trabécule. — *f*, noyau endothélial appliqué à la surface d'une trabécule. — *g*, une trabécule vue suivant sa longueur. — *l*, les lames de la cornée, reconnaissables à leur parallélisme.

L'examen des coupes fournit également quelques données nouvelles au sujet des endothéliums de la région. Relativement épais et facilement visible sur la membrane de Descemet, cet endothélium s'aplatit rapidement un peu avant d'atteindre l'anneau limitant antérieur. Cependant, avec un grossissement suffisant, on le retrouve formant un liséré continu jusqu'au point d'origine des premières trabécules. Il cesse donc en ce point comme couche continue ; mais il continue à former une gaine complète à chaque trabécule du réseau.

Il existe une différence considérable au point de vue de l'épaisseur entre l'endothélium de Descemet formé de cellules épaisses et prismatiques et celui des trabécules réduit à une mince lamelle. Il faut ajouter que les dimensions transversales relatives de ces cellules sont justement l'inverse.

Chez les quadrupèdes, il est très facile sur les coupes de constater le passage de l'endothélium de Descemet sur les grosses travées du ligament pectiné. Comme chez l'homme, en changeant de support, il perd très rapidement son épaisseur.

Étude histologique du canal de Schlemm. — Le canal de Schlemm peut se présenter sur certaines coupes avec la forme d'une cavité unique, aplatie parallèlement à la surface de la sclérotique, toujours moins large que la bandelette réticulée, ayant son extrémité postérieure un peu élargie au niveau du tendon ciliaire, tandis que son extrémité antérieure a la forme d'un angle aigu.

Mais si l'on examine un nombre suffisant de coupes du même œil on en rencontrera toujours dans lesquelles le canal de Schlemm sera subdivisé en deux et quelquefois trois canaux secondaires.

La coupe de ce canal n'a jamais le contour régulière-

ment circulaire ou ovalaire d'un orifice veineux ordinaire. Des caps de tissu fibreux font saillie dans sa cavité. Ils représentent la section des crêtes fibreuses qui, s'élevant de l'une de ses parois, vont graduellement rejoindre la paroi opposée et le subdivisent en deux canaux secondaires ; ailleurs il est traversé par un cordon cylindrique adhérent seulement à ses deux extrémités. Le canal de Schlemm subit donc un cloisonnement analogue à celui des sinus de la dure-mère.

Le procédé par lequel il se subdivise en canaux secondaires nous paraît le différencier des veines pour le rapprocher des sinus duraux.

Nous avons déjà indiqué que chez le porc et le bœuf il n'y a pas un seul canal de Schlemm plus ou moins cloisonné, mais plusieurs petits canaux relativement distants les uns des autres.

La cavité du canal est tapissée par un endothélium dont les noyaux se montrent beaucoup plus rapprochés sur la paroi interne que sur l'externe. Cette dernière paraît constituée par le tissu même de la sclérotique ; cependant, sur quelques préparations, il semble que l'endothélium soit séparé des faisceaux fibreux par une très mince paroi propre riche en fibrilles élastiques.

Quant à la paroi interne du canal de Schlemm, elle est en rapport constant avec le tissu trabéculaire. Mais sur les préparations les mieux réussies, les seules dont on doive tenir compte, on voit que l'endothélium ne repose pas directement sur ce tissu (fig. 6, *c*). Il en est séparé par une mince couche d'un tissu compact riche en fibrilles élastiques. Cette constatation nous porte à ne pas admettre l'opinion de Schwalbe, qui considérait le canal de Schlemm comme l'équivalent des lacunes du tissu trabéculaire, comme une lacune plus grande que

les autres. Il y a là, croyons-nous, une erreur, attribuable en partie à l'infériorité de la technique usitée par Schwalbe. Il faisait ses coupes sur des pièces durcies par l'alcool puis desséchées. Les figures qu'il a données dans son travail des *Archives de Schultze*, en 1870, montrent bien qu'autant ses préparations par dissociation sont bonnes et méritent confiance, autant ses coupes dénotent un mauvais procédé de conservation des tissus. Schwalbe paraît, du reste, admettre aujourd'hui que le canal de Schlemm est bien une veine.

On n'a pas besoin d'examiner un très grand nombre de coupes pour voir le canal de Schlemm communiquer avec des veines qui généralement s'abouchent vers son extrémité postérieure. Nous y reviendrons en étudiant les préparations d'yeux injectés au bleu de Prusse.

Du côté de sa paroi interne en contact avec le tissu réticulé, on peut trouver également de petits prolongements coniques de la lumière du canal, qui pénètrent dans les mailles du réseau et semblent s'ouvrir au milieu d'elles. Chez le porc et le bœuf on peut également voir l'une ou l'autre des petites lumières vasculaires qui représentent les canaux de Schlemm se terminer en pointe effilée au milieu même des mailles du réticulum. Mais la méthode des coupes est insuffisante pour déterminer s'il y a ou non communication entre les deux ordres de cavités.

D'après la description précédente, on voit donc que le canal de Schlemm et les petits vaisseaux qui en partent et l'avoisinent immédiatement, diffèrent des veines avec lesquelles ils communiquent — ce que nous démontrerons plus tard, — par une structure spéciale, et, pour le canal de Schlemm, par un mode de cloisonnement spécial. Ils sont, pour ainsi dire, creusés dans la scléroti-

que, ce sont des tubes endothéliaux inclus entre les faisceaux scléraux sans que même ceux-ci prennent autour d'eux une direction circulaire. C'est là une différence capitale avec les troncs émissaires des vasa-vorticosa, qui, eux, ont une paroi veineuse propre séparée du canal scléral dans lequel ils passent par une adventice de tissu conjonctif lâche. C'est au contraire une analogie évidente avec les sinus de la dure-mère, analogie surtout marquée pour le canal de Schlemm à cause des trabécules et crêtes fibreuses qui font saillie dans sa cavité et la cloisonnent plus ou moins complètement.

Contenu du canal de Schlemm. — Nous ignorons ce que, dans les conditions normales de circulation et de pression intra-oculaire, contient le canal de Schlemm. Caché sous le bord de la sclérotique, il échappe à l'observation, et nous ne connaissons aucune espèce animale chez laquelle il n'en soit pas ainsi. Mais il est infiniment probable qu'il contient du sang.

Sur les yeux humains énucléés pour des lésions non inflammatoires et non éloignées du canal de Schlemm, par exemple des tumeurs du fond de l'œil ou du nerf optique, nous avons constamment trouvé le canal vide de sang. Il ne faudrait cependant rien en conclure relativement à la nature de son contenu, car dans ces mêmes conditions les veinules intra-sclérales sont également vides. Chez les fœtus de six mois, dont l'œil est représenté figure 3, on voit que tous les vaisseaux, en y comprenant le canal de Schlemm, sont fortement remplis de sang ; comme il n'y a aucune extravasation de globules dans les tissus, cela suppose évidemment une communication du canal précité avec les vaisseaux sanguins, mais n'implique cependant pas nécessairement qu'il contienne du sang dans les conditions normales.

Dans beaucoup d'yeux pathologiques, et notamment dans les glaucomes, le canal de Schlemm se montre rempli de sang. Les lacunes du tissu réticulé ont, au contraire, dans ce dernier cas, un contenu différent : elles sont occupées par des cellules migratrices farcies de grains pigmentaires et moulées dans les espaces libres intertrabéculaires. Jamais on ne voit ces cellules pénétrer dans le canal de Schlemm, ce qui tend à faire rejeter l'existence, admise par Schwalbe, de communications ouvertes entre le canal et les mailles du réticulum.

IV. — Des voies d'injection du canal de Schlemm.

Rouget, Leber, Schwalbe, etc., ont essayé l'injection du canal de Schlemm par trois voies différentes : les artères, les veines, la chambre antérieure.

L'injection par l'artère ophtalmique disséquée avec soin dans le canal optique (1) est la seule qui nous ait permis de remplir les vaisseaux de l'œil entier et le canal de Schlemm d'une façon régulière. L'injection par une branche intra-orbitaire de la veine ophtalmique remplit relativement bien le réseau vasculaire épibulbaire, mais pénètre peu dans le limbe scléral. En somme il en est du canal de Schlemm comme des vaisseaux de l'iris, l'injection artérielle le remplit seule d'une façon constante et régulière. Cette méthode ne nous fournit donc aucune raison de le considérer comme autre chose qu'un vaisseau sanguin.

Nous ne pouvions cependant négliger de reprendre les expériences de Schwalbe qui, en 1870, signala la possi-

(1) Chez l'enfant. Toutes nos injections ont été faites avec le bleu de Prusse additionné de gélatine dans les proportions indiquées par M. Ranvier.

bilité d'injecter le canal de Schlemm et les veines épisclérales par la chambre antérieure. Ce fait a longtemps fait croire à des communications ouvertes entre la chambre et le canal de Schlemm et par suite à la nature lymphatique de ce dernier.

L'explication complète du mécanisme de ces injections n'étant peut-être pas encore donnée aujourd'hui, nous sommes bien obligés de tenir compte des expériences de Schwalbe et de tâcher de comprendre leur résultat.

Si, à l'aide d'une seringue de Pravaz chargée de bleu soluble à la gélatine, on injecte par piqûre la chambre antérieure d'un œil frais (1), on voit apparaître un cercle bleu tout autour de la cornée et un système des veinules épisclérales se dessiner en bleu sous les yeux de l'observateur. Bien que cette injection réussisse presque toujours, au moins partiellement, elle ne nous a pas paru avoir la régularité de succès des injections vasculaires. L'œil injecté est durci et monté dans la celloïdine, car il faut en obtenir des coupes fines pour pouvoir suivre au microscope le chemin suivi par l'injection.

Sur les coupes de l'œil du porc pris comme par exemple, on reconnaît que la masse bleue à la gélatine contenue dans la chambre antérieure la remplit exactement, sauf un léger retrait dû aux réactifs, elle remplit également tout l'espace cilio-scléral, elle se termine en arrière par une pointe effilée entre le muscle ciliaire et la face externe du corps ciliaire. Elle pénètre non seulement dans les mailles du ligament pectiné, mais encore, et tout aussi complètement, dans celles du fin réticulum scléro-cornéen, s'arrêtant seulement au contact du tissu

(1) Nous avons répété ces injections chez l'enfant, le chien, le chat, le porc. Elles réussissent particulièrement bien chez ce dernier; mais nous en avons obtenu également de bonnes chez le chien, les yeux étaient encore dans l'orbite, l'animal venant d'être sacrifié.

dense de la sclérotique. On trouve fréquemment de petites infiltrations de la masse bleue dans le tissu des procès ciliaires et de l'iris, mais jamais d'injection de leurs vaisseaux.

Dans le tissu épiscléral on retrouve les vaisseaux que nous avons vus s'injecter tout autour du limbe cornéen. Ils se distinguent en une couche profonde de veinules assez volumineuses exactement appliquées sur la sclérotique et une série plus superficielle de veinules serpentant dans le tissu sous-conjonctival. Ces deux couches présentent des anastomoses. L'injection de ce système de veinules est souvent à peu près complète, elle s'étend en arrière, pour la couche profonde, jusque vers l'équateur de l'œil.

Jamais les lymphatiques de la conjonctive, très faciles à distinguer des veines en ce qu'ils n'ont qu'une simple paroi endothéliale, ne se montrent remplis par le bleu de Prusse.

Quelles sont les voies suivies par l'injection pour passer de la chambre antérieure et de l'espace cilio-scléral dans les veinules épisclérales ?

Sur presque toutes les coupes on rencontre, dans la région du limbe scléral, des veinules qui traversent cette membrane plus ou moins perpendiculairement suivant son épaisseur et qui vont de la région du canal de Schlemm vers le système veineux épiscléral dans lequel elles se terminent. Ces veinules renferment généralement du bleu de Prusse.

Comment sont injectées les lumières vasculaires plus ou moins complètement incluses dans le réticulum sclérocornéen et qui représentent le canal de Schlemm du porc ? Nous savons déjà que les mailles de réticulum sont parfaitement et régulièrement remplies de bleu de Prusse; or il n'en est pas de même des canaux de Schlemm ; on

peut trouver l'un d'eux tout à fait vide au contact d'une lacune complètement remplie de bleu. Voici donc, nous semble-t-il, deux faits à opposer l'un à l'autre : injection régulière des mailles du tissu trabéculaire, irrégulière des canaux de Schlemm. Il nous faut donc sinon nier complètement, du moins douter qu'il y ait des communications ouvertes entre ces deux ordres de cavités.

Quand l'injection a pénétré dans le canal de Schlemm par quelque manière que ce soit, il est facile de comprendre comment elle arrive dans les veines épisclérales, puisque le canal communique avec ces dernières par des veinules intra-sclérales.

Le chien et le chat nous ayant donné des résultats identiques, nous nous contenterons de décrire les faits observés chez le premier. Ayant tué un jeune chien par hémorragie nous avons fait l'injection de la chambre antérieure immédiatement après la mort, les yeux étant encore dans l'orbite. On constate sur les coupes que le bleu de Prusse a rempli complètement l'espace cilio-scléral, dissocié le muscle ciliaire en lames superposées, et pénétré très loin en arrière dans l'espace supra-choroïdien. Il existe chez le chien et le chat, dans les parties antérieures de la sclérotique, des veinules intra-sclérales extrêmement volumineuses, elles sont remplies par la masse à injection. On les trouve assez souvent réunies à la région du canal de Schlemm par des anastomoses qui plongent obliquement vers le réticulum scléro-cornéen et sont également injectées. Mais ici, comme chez le porc, nous constatons une certaine opposition entre la régularité de l'injection du réticulum et la constance beaucoup moindre du remplissage des canaux de Schlemm.

Chez l'homme, l'injection des veinules épisclérales par

la chambre antérieure est également possible ; mais l'examen des coupes n'est pas plus démonstratif que chez le chien et le porc.

On voit, en somme, qu'en se rapportant uniquement et sans idée préconçue aux résultats des deux ordres d'injection chez les mammifères, on est simplement en droit de conclure que le canal de Schlemm est en communication ouverte avec les veines. Quant au fait incontestable de son injection par la chambre antérieure, il est, chez les animaux étudiés, d'une appréciation très difficile : on ne peut, nous semble-t-il, ni affirmer que la paroi interne du canal de Schlemm présente des orifices ouverts dans la chambre antérieure, ni acquérir la conviction que la facile déchirure de cette paroi est la seule cause de la pénétration dans le canal d'un liquide non diffusible tel que le bleu de Prusse.

Il y a là, en somme, un problème difficile. Mais il existe heureusement pour la solution de la question un objet d'étude, c'est-à-dire un type de canal de Schlemm modifié de telle façon que l'étude en est relativement aisée. Nous voulons parler du canal de Schlemm de la poule.

V. — Étude histologique du canal de Schlemm de la poule.

Sur des coupes faites par les procédés indiqués précédemment, mais après décalcification complète des plaques osseuses intra-sclérales, on voit qu'il existe chez la poule (fig. 7) un espace cilio-scléral se prolongeant en arrière plus loin que chez les mammifères. Cet espace est traversé par un système de trabécules grêles, allongées, étendues de la face interne de la sclé-

rotique à la face antérieure du corps ciliaire et de l'iris lui-même. Ces trabécules correspondent au ligament pectiné des mammifères. Le canal de Schlemm frappe par son volume considérable et la minceur de sa paroi interne. Sa largeur atteint et dépasse 1 millimètre, on le distingue facilement à l'œil nu sur les coupes. Il est situé à la face interne de la sclérotique, immédiatement en arrière du bord de la membrane de Descemet. Sa forme sur les coupes est celle d'un ovoïde irrégulier à petite extrémité postérieure. Sa face externe est limitée par des couches de tissu conjonctif denses, disposées parallèlement et qui font partie de l'épaisseur de la sclérotique. Elles se recourbent à la partie antérieure du canal pour le limiter en ce point par une sorte de bourrelet fibreux creusé en gouttière. Dans l'épaisseur de ce bourrelet, le tissu fibreux subit une modification curieuse : ses faisceaux s'écartent pour constituer en un point un petit îlot de tissu réticulé d'aspect analogue au système trabéculaire scléro-cornéen du porc.

L'extrémité postérieure étroite du canal ne paraît présenter d'autre couche propre que sa membrane endothéliale qui s'appuie sur un fin réseau conjonctif très lâche à fibrilles fines et à cellules nombreuses.

Quant à la paroi interne, elle nous apparaît comme l'objet d'étude par excellence pour ce point si controversé d'anatomie. Sa minceur, son isolement des parties voisines (elle donne seulement insertion à quelques trabécules du ligament pectiné) font immédiatement naître l'idée que l'on pourra l'arracher, l'étudier à plat et voir si elle présente ou non des orifices faisant communiquer le canal de Schlemm avec la chambre antérieure. Sur les coupes elle apparaît comme constituée par une mince membrane, d'épaisseur un peu inégale suivant les points,

colorée en rose par le picro-carmin, montrant un très grand nombre de fibres élastiques volumineuses sectionnées transversalement et des noyaux conjonctifs semés entre ces fibres. Vers sa face ciliaire, cette mince lame de tissu présente une sorte de dissociation de ses éléments constituants qui ébauchent un réseau au lieu de rester tassés en membrane compacte. Nous reconnaissons alors dans les travées du réseau un ensemble histologique déjà connu de nous et qui nous paraît caractéristique du système trabéculaire scléro-cornéen. Il consiste en un petit faisceau de tissu conjonctif dense, recouvert de fibres élastiques ici particulièrement volumineuses, le tout engainé par une plaque endothéliale dont le noyau fait saillie de distance en distance sur les trabécules.

La face interne, cavitaire, de cette paroi au lieu de présenter une sorte de désagrégation de ses éléments constituants est, au contraire, régulière, lisse, et recouverte d'endothélium.

Pour étudier à plat cette paroi interne du canal de Schlemm il faut, sur la tranche d'un secteur d'œil de poule durci dans le liquide de Müller, rechercher l'orifice du canal de Schlemm, en s'aidant au besoin d'une loupe. Quand on l'aura reconnu, on se débarrassera par arrachement du corps ciliaire. On parviendra alors, et plus facilement que l'on ne pourrait le croire à priori, à pincer la paroi interne du canal de Schlemm en introduisant l'un des mors d'une pince fine dans sa cavité. Cette paroi ainsi saisie s'arrachera facilement et d'ordinaire dans toute sa largeur. On l'examinera alors après coloration, sa face cavitaire tournée en haut. Elle paraîtra constituée par un très riche réseau de grosses fibres élastiques dont les interstices présentent un très grand nombre de noyaux conjonctifs. Mais la membrane

paraît absolument continue et il est impossible d'y découvrir aucun orifice.

Résultats obtenus chez la poule par la méthode des injections. — Les injections de bleu de Prusse par la carotide remplissent parfaitement le canal de Schlemm, et permettent de constater facilement la présence d'un système de veinules qui s'abouchent au niveau de son extrémité antérieure et le font communiquer avec les veines épisclérales. La masse bleue reste enfermée dans le canal et ne pénètre pas dans la chambre antérieure.

Les injections faites par la chambre antérieure, bien que nous ayons utilisé des yeux absolument frais tantôt énucléés, tantôt encore contenus dans l'orbite, ont montré le passage de la masse bleue dans les veines épisclérales. Mais l'examen des yeux injectés nous a fait voir une série de déchirures au niveau des divers tissus de l'espace cilio-scléral, principalement au niveau de l'extrémité postérieure du canal de Schlemm. Cette constatation nous porte à admettre que l'injection de liquides non diffusibles dans la chambre antérieure, *cavité fermée*, est une mauvaise méthode. Comme il n'y a pas de voie de sortie pour ce genre de liquide, dès que la pression dépasse la limite d'élasticité des tissus il se produit des ruptures multiples. Il est loin d'être inadmissible que la paroi interne du canal de Schlemm soit en quelque sorte un point faible au niveau duquel les ruptures se produisent de préférence.

Les grandes dimensions du canal de Schlemm chez la poule nous permettent du reste de faire la contre-épreuve de l'expérience précédente en cherchant si les injections poussées dans le canal lui-même pénètrent ou non dans la chambre antérieure. Nous nous sommes servi dans ce but d'une aiguille de Pravaz dont l'extrémité antérieure,

après résection du biseau terminal, avait été amincie et

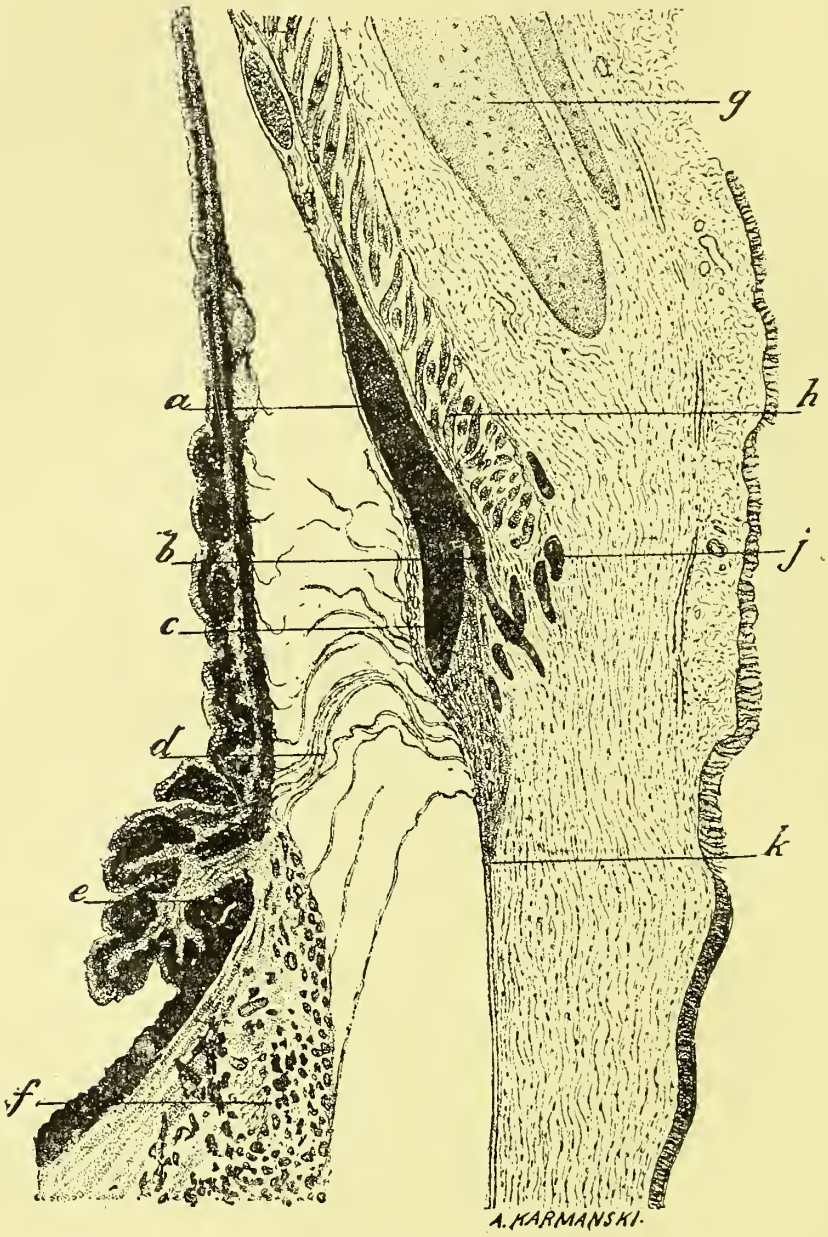

Fig. 7. — Canal de Schlemm de la Poule. Injection directe de ce cana sur l'œil frais. Démonstration que ce canal communique avec le système veineux intrascléral mais non avec la chambre antérieure.

a, le canal de Schlemm, très grand chez la poule et rempli de bleu de Prusse additionné de gélatine. — *b*, veinule établissant la communication entre ce canal et le plexus veineux ciliaire *j*. — *c*, la paroi postérieure du canal de Schlemm, formant une barrière continue entre ce canal et la chambre antérieure. — *d*, le ligament pectiné. — *k*, la membrane de Descemet. — *f*, l'iris. — *h*, les fibres striées du muscle ciliaire. — *g*, les plaques osseuses de la sclérotique.

polie de manière à pouvoir pénétrer dans le canal de Schlemm. Sur la surface de section d'un œil frais divisé

suivant un méridien, on recherche à la loupe l'orifice du canal de Schlemm. Il n'est pas alors très difficile d'y introduire l'extrémité de l'aiguille de Pravaz montée sur la seringue pleine de bleu de Prusse. Du reste, si l'aiguille est bien dans le canal on voit celui-ci s'injecter aussitôt et l'injection sortir par l'autre extrémité sectionnée sans jamais passer dans la chambre antérieure.

Le segment d'œil ainsi injecté ayant été durci et inclus dans la celloïdine, on y pratique des coupes qui montrent de très beaux résultats (fig. 7). Du canal de Schlemm parfaitement rempli par le bleu on voit partir des veinules qui se dégagent au niveau de son extrémité antérieure, se dirigent d'abord en haut et en avant, au-devant de l'extrémité antérieure du muscle de Donders. Elles constituent souvent en ce point, par leurs anastomoses, une veine volumineuse, puis elles se portent en arrière pour devenir bientôt épisclérales.

La paroi interne, si mince et si nette, n'est jamais traversée par le bleu malgré la réplétion parfaite du canal. Si cependant il existait à ce niveau des communications ouvertes avec la chambre antérieure, la masse à injection aurait dû pénétrer dans celle-ci.

En effet, la pression s'est élevée dans le canal assez haut pour que le bleu de Prusse eût tendance à en sortir puisqu'il a fusé dans les veines épisclérales. S'il n'a pas fait de même du côté de la chambre antérieure, c'est sans doute qu'il n'a trouvé de ce côté aucun orifice de sortie et que le canal n'a pas de communications ouvertes avec la chambre antérieure.

Résumé.

L'angle de la chambre antérieure de l'homme, c'est-à-dire l'espace qui a pour paroi antérieure la zone com-

prise entre la pointe du muscle ciliaire et l'origine de la membrane de Descemet, est l'homologue de ce que nous avons appelé *espace cilio-scléral* chez les mammifères et qui correspond aux espaces de Fontana.

Cette assimilation s'appuie sur l'anatomie comparée et l'embryologie. L'angle de la chambre antérieure du fœtus humain est en effet rempli par un fin réseau conjonctif équivalant exactement aux trabécules cilio-sclérales (ligament pectiné) des mammifères et destiné à se résorber chez l'adulte.

Nous avons montré, par l'anatomie comparée, l'histologie et l'embryologie, que l'espace cilio-scléral renferme *deux systèmes différents de réseaux trabéculaires* : le système cilio-scléral (ligament pectiné de Hüeck) et le système scléro-cornéen ; ce dernier a seul des rapports constants avec le canal de Schlemm et persiste seul en général chez l'homme adulte et le singe. Il appartient à la sclérotique et représente en quelque sorte une région dissociée de cette membrane.

Le canal de Schlemm communique certainement avec le système veineux et en fait partie. Par sa structure, il se rapproche des sinus de la dure-mère et pourrait porter le nom de *sinus scléral*.

Du côté de la chambre antérieure, il est recouvert par un système de trabécules à structure caractéristique, sorte de grillage ayant pour utilité de protéger la surface absorbante du canal contre les dépôts d'éléments figurés qui peuvent passer dans la chambre antérieure. Mais ce grillage ne constitue pas sa paroi interne proprement dite, qui est formée par une membrane continue, ainsi que le démontre l'étude de l'œil de la poule.

Nous ne croyons donc pas à des communications ouvertes entre la chambre antérieure et le canal de Schlemm, et sur-

tout nous n'admettons pas avec Schwalbe qu'il soit l'équivalent de l'une des lacunes du réticulum scléro-cornéen.

La délicate question des rapports du canal de Schlemm avec la chambre antérieure a été reprise en 1895 par Gutmann (*Arch. f. ophtalm.*, vol. XLI). Ayant pu injecter sur des yeux de cadavre humain le canal de Schlemm et les veines ciliaires antérieures par la chambre antérieure, il a pensé, comme autrefois Schwalbe, que cela démontrait jusqu'à l'évidence des communications directes entre la chambre antérieure et le système lacunaire de la paroi interne du canal de Schlemm (chose indiscutable) et, avec ce canal lui-même, ce qui est le point difficile de la question.

Leber, au sujet du travail de Gutmann, qui remettait tout en question, a institué avec Bentzen, une série de recherches nouvelles qui ont paru dans le même fascicule des Archives de de Græfe, que celles de l'auteur précité.

Leber n'avait jusqu'ici obtenu l'injection des veines ciliaires antérieures par la chambre antérieure, du moins quand il employait le bleu de Prusse ou l'encre de Chine, que d'une façon exceptionnelle, contrairement à la plupart des expérimentateurs et à nous-même. Il a recherché à quoi pouvaient tenir ces résultats contradictoires et s'est convaincu que l'injection au bleu de Prusse réussissait, c'est-à-dire passait dans les veines, *quand on vidait préalablement la chambre antérieure*, ce qu'il n'avait pas fait dans ses premières expériences. A ce sujet, parlant des résultats positifs que nous avions presque constamment obtenus, il regrette que nous n'ayons pas indiqué exactement notre manière de procéder. Nous devons ici réparer cet oubli. Dans le but de ne pas avoir à développer une pression excessive pour obtenir l'injection des veines ciliaires antérieures, nous introduisions à

travers la cornée, sur des yeux de porcs très frais, ou des yeux de chien ou de lapin encore dans l'orbite de l'animal tué tout exprès, une aiguille de Pravaz par laquelle s'écoulait une grande partie de l'humeur aqueuse. Plaçant alors sur l'aiguille la seringue chargée de bleu de Prusse, nous faisions l'injection avec une très grande lenteur tandis qu'un aide expérimenté palpait le globe oculaire de manière à nous permettre d'éviter d'atteindre à la tension glaucomateuse. Avec ce procédé, qui malgré sa simplicité est certainement susceptible d'une assez grande précision, on obtient presque toujours l'injection des veines ciliaires antérieures, mais non pas constamment et c'est en cela que les injections par la chambre antérieure diffèrent des injections par les vaisseaux.

L'explication que donne Leber de la non-réussite de l'injection quand l'humeur aqueuse n'a pas été évacuée est la suivante : le bleu de Prusse se précipite au contact de l'humeur aqueuse et dès lors ne peut plus pénétrer dans les vaisseaux. Quand au contraire il y pénètre, c'est ou bien qu'il ne s'est pas précipité du tout ou bien qu'il s'est précipité en grains tellement fins qu'il peut, comme l'encre de Chine, passer *à travers les lacunes de l'endothélium cellulaire*. C'est là ce qui arrive, d'après Leber, quand il n'y a pas ou très peu d'humeur aqueuse, agent de la précipitation du bleu.

La preuve que le bleu ou les grains d'encre de Chine passent bien entre les cellules endothéliales, c'est que Leber a pu, sur des coupes, en constater la présence en ce point.

En somme il s'agit là d'un phénomène analogue au passage de corpuscules très fins à travers un filtre, et non de communications ouvertes entre le canal de Schlemm et la chambre antérieure. Leber n'admet les déchirures qu'à titre d'exception rare.

CHAPITRE II

Physiologie de l'angle irien.

Schwalbe, en croyant démontrer des communications ouvertes entre le canal de Schlemm et la chambre antérieure, avait nécessairement admis que par cette voie s'échappait l'humeur aqueuse et que l'angle irien était le point de sortie des liquides sécrétés à l'intérieur de l'œil.

Bien que le mode de communication supposé par Schwalbe ne soit plus admissible aujourd'hui, le triangle réticulé et le canal de Schlemm n'en ont pas moins été depuis longtemps considérés, et même antérieurement à Schwalbe, comme l'appareil de résorption de l'humeur aqueuse (Leber).

La chose difficile est de le démontrer expérimentalement et surtout de déterminer les différentes conditions suivant lesquelles se fait cette élimination de l'humeur aqueuse au niveau de l'angle irien.

La première difficulté a été de trouver une méthode qui permette de déterminer, exactement, les phénomènes qui ont lieu dans des organes d'aussi petites dimensions.

La méthode d'injection dans la chambre antérieure de substances diffusibles, par exemple d'une solution de carmin (Leber) qui vient apparaître dans les veines ciliaires antérieures, montre uniquement le chemin suivi

et non le mécanisme physiologique de la résorption, et renseigne plutôt sur les voies anatomiques que sur les phénomènes physiologiques de l'excrétion de l'humeur aqueuse.

Knies a utilisé une autre méthode, celle de la révélation du ferrocyanure de potassium injecté dans les tissus vivants par l'action ultérieure du perchlorure de fer, donnant lieu à la formation de bleu de Prusse. Ainsi, par exemple, en injectant dans le vitré d'un lapin vivant une à deux gouttes d'une solution de ferrocyanure, les yeux ultérieurement durcis dans une solution alcoolique de perchlorure de fer montrent un certain nombre de zones bleues, dans le vitré, le bord cornéen, etc. Mais ces colorations sont *diffuses* et siègent dans l'épaisseur des tissus ; par exemple, au niveau de l'angle irien, ce n'est ni le canal de Schlemm ni la zone réticulée qui contiennent le bleu, celui-ci colore d'une façon diffuse les lames cornéennes en ce point. Dès lors à quoi serviraient les dispositions anatomiques si spéciales à l'angle irien ? La méthode ne le révèle en rien. Elle est donc mauvaise pour l'étude des phénomènes physiologiques de filtration et ne peut servir que pour celle de la diffusion des substances dialysables à travers les tissus.

C'est en perfectionnant la méthode des injections dans la chambre antérieure que le Professeur Leber et ses élèves (Bentzen, Niesnamoff) ont obtenu de nouveaux et importants résultats.

Leber a construit un appareil à pression continue muni d'un manomètre à mercure et terminé par une canule de verre spéciale que l'on introduit dans la chambre antérieure de l'œil en expérience. Un dispositif très ingénieux et très précis permet d'estimer à la fois la pression sous laquelle l'injection a lieu et la quantité

de liquide qui pénètre dans la chambre antérieure par la canule terminale de l'appareil.

Le fait de l'écoulement continu d'une certaine quantité de liquide hors de l'appareil, dont le seul débouché est la chambre antérieure, prouve bien que celle-ci à son tour élimine le liquide injecté.

Si l'on se sert d'une injection colorée (solution de chlorure de sodium teintée de fuchsine) on a même, en voyant s'injecter les veines ciliaires antérieures, une preuve directe que c'est bien par l'angle irien et le canal de Schlemm qui se fait l'écoulement.

Mais ce que l'appareil de Leber a permis d'ajouter à nos connaissances c'est principalement l'estimation du taux du débit de cet écoulement, que les expériences faites à l'aide de substances diffusibles avaient fait croire beaucoup supérieur à ce qu'il est réellement.

Indirectement la mesure du débit de l'excrétion a permis d'apprécier celui de la sécrétion, puisque ces deux fonctions s'équilibrent à l'état normal.

Voici le résumé des expériences que le Dr Niesnamoff a faites tout récemment dans le laboratoire de Leber sur la *Relation quantitative de la filtration et de la sécrétion de l'humeur aqueuse* (*Arch. f. ophtalm.*, vol. XLII, 1896).

Leber a posé la question de la façon suivante : estimer la quantité de liquide qui, dans un œil frais, filtre de la chambre antérieure au dehors dans l'unité de temps. Si cette quantité correspond à celle qui filtre sur le vivant (ce qui peut être admis très approximativement) nous avons dans la même expérience un moyen d'estimer le quantum de la sécrétion.

Bentzen et Leber ont déjà fait de pareilles recherches sur des yeux d'hommes et d'animaux, mais sans arriver

à déterminer pourquoi la filtration, très abondante tout d'abord, diminue ensuite progressivement.

Niesnamoff a repris ces recherches avec un appareil spécialement construit dans ce but par le Professeur Leber (c'est celui dont nous avons parlé plus haut).

Sur un œil de porc il a trouvé que la filtration hors de la chambre antérieure augmente comme la pression dans cette cavité ; si l'on a l'unité de filtration sous une pression de 25 millimètres de Hg (tension physiologique) on a le double avec 50, et le triple avec 75 millimètres Hg.

Il y a un rapport direct entre l'étendue de la cornée, la quantité d'humeur aqueuse et la rapidité de la filtration. L'homme a une plus petite cornée, moins d'humeur aqueuse et un débit de filtration plus faible, non seulement que le chien et le chat, mais même que le lapin.

Telle est, ajouterons-nous, la cause de la prédisposition de l'espèce humaine au glaucome, qui est si exceptionnel, sinon inconnu chez les quadrupèdes.

Le ralentissement de la filtration au cours de l'expérience provient beaucoup moins du gonflement des tissus (comme l'avaient pensé Leber et Bentzen) que de l'engorment des pores de la paroi interne du canal de Schlemm (réticulum scléro-cornéen) quand on se sert de solutions non filtrées.

Avec les solutions filtrées, les résultats de l'expérience sont beaucoup plus réguliers.

Quand on se sert de solutions d'encre, de bleu de Prusse, etc., la filtration diminue dans des proportions très considérables.

Un liquide contenant du pigment oculaire en suspension, même filtré de manière à n'en renfermer que de petits grains, donne une filtration très lente. On retrouve

au microscope les grains noirs contre la veine de Schlemm ou même dans les vaisseaux du plexus.

Donc pendant la vie une macération et une migration du pigment de l'iris dont les éléments parviennent dans la chambre antérieure, déterminent une oblitération croissante des pores de la paroi du canal de Schlemm et conséquemment une diminution de la filtration. Cette oblitération peut donc déterminer une surcharge d'humeur aqueuse et du glaucome.

Certains auteurs (Stilling) ont admis qu'une proportion considérable de liquide filtrait par la papille optique. Priestley-Smith et Leplat ont trouvé que cette filtration postérieure n'était que la cinquantième partie de l'antérieure. Niesnamoff est arrivé, dans ses nouvelles expériences à ce sujet, à un résultat presque identique.

Nous ajoutons que ces résultats expérimentaux de Niesnamoff et de ses prédécesseurs n'ont pu que nous confirmer dans l'opinion négative que nous avons toujours eue au sujet de la filtration postérieure. Il est possible que le globe oculaire ne soit pas aussi bien fermé au pourtour de la papille que dans les autres points de la sclérotique, qu'il y ait là quelques fuites, probablement très variables selon les sujets comme tout ce qui est défectuosité naturelle de l'organisme. Mais il n'y a dans la région papillaire aucune disposition anatomique constante comparable même de loin à ce qui existe dans l'angle irien ; l'organe manquant, la fonction doit manquer aussi.

Les expériences de filtration sur l'œil humain cadavérique ont montré à Niesnamoff, comme antérieurement à Bentzen et à Leber, que le débit était de 5 millimètres cubes à la minute. Niesnamoff admet que ce débit est le même sur l'œil vivant.

Les expériences sur l'œil vivant (lapin) ont donné des résultats sensiblement différents de ceux de l'œil cadavérique.

La filtration n'augmente pas progressivement à la pression sur l'œil vivant comme sur l'œil mort.

Pour l'œil vivant la filtration est beaucoup moindre tant que l'on emploie des pressions comprises entre 25 et 40 millimètres Hg. (En d'autres termes, entre ces limites de pression, la chambre antérieure de l'œil vivant n'admet pas autant de liquide venant de l'appareil que ne le fait l'œil cadavérique. Il faut, en effet, se rendre compte que, dans les expériences de Niesnamoff, ce n'est pas à proprement parler la filtration hors de la chambre antérieure que l'on mesure, mais bien la quantité de liquide que la chambre antérieure reçoit de l'appareil, quantité supposée égale à celle qu'elle laisse s'échapper par filtration.)

Vers 40 millimètres Hg, la filtration de l'œil vivant devient égale à celle de l'œil cadavérique. Niesnamoff interprète ces résultats en admettant que, tant que la pression dans la chambre antérieure va de 25 à 40 millimètres Hg, la sécrétion par les procès ciliaires se fait encore et qu'elle compense la diminution apparente de filtration par rapport à l'œil cadavérique. (Il vaudrait mieux dire que ce qui est compensé c'est la diminution d'accès du liquide de l'appareil dans la chambre antérieure.)

Avec une pression de 50 millimètres, l'écoulement est le même pour l'œil vivant et l'œil cadavérique ; c'est que la sécrétion des procès ciliaires est complètement supprimée.

Niesnamoff admet que la sécrétion des procès ciliaires est juste égale à l'excrétion par le canal de Schlemm.

Puisque la sécrétion des procès devient nulle à 50 millimètres, c'est que cette pression de 50 millimètres

contre-balance exactement celle des vaisseaux internes de l'œil et la mesure par conséquent.

La tension intraoculaire étant d'environ 25 millimètres Hg, celle des vaisseaux intraoculaires est donc le double.

La sécrétion de l'humeur aqueuse est proportionnelle à la différence entre la pression intraoculaire et la pression dans les vaisseaux.

Adamük a déjà démontré (Neue Versuche..., *Arch. f. ophtalm.*, 1868) que la quantité et la qualité de l'humeur aqueuse dépendaient des différences de pression sous laquelle elle était sécrétée. Plus la pression est au-dessous de la normale dans la chambre antérieure, plus l'humeur aqueuse est sécrétée en abondance et plus elle est semblable à la lymphe et riche en albumine et en fibrine.

Niesnamoff confirme ces résultats.

Ces intéressantes expériences de Niesnamoff soulèvent un certain nombre de questions que nous formulerons sans esprit de critique contre un auteur dont les travaux ont certainement perfectionné nos connaissances sur la filtration au niveau de l'angle irien.

1° Ce que Niesnamoff appelle la filtration hors de la chambre antérieure, c'est à proprement parler l'écoulement du liquide par la canule de l'appareil à injection, écoulement qui, se faisant d'une façon continue et directement dans la chambre antérieure, suppose nécessairement que la chambre antérieure à son tour élimine ce liquide, ce qui lui permet d'en admettre continuellement une quantité nouvelle venant de l'appareil. On se trouve ainsi nécessairement porté à égaler le liquide éliminé au liquide injecté ; cependant il n'y a pas là, absolument,

une mensuration directe du liquide excrété par la chambre antérieure.

2° Il est permis de se demander si les différences observées entre l'œil cadavérique et l'œil vivant, au point de vue de la filtration, sont réellement dues aux causes invoquées par Niesnamoff. Cette explication simpliste et mathématique d'une sécrétion de l'humeur aqueuse qui dépend absolument et uniquement des modifications de pression intraoculaire, ne nous paraît concorder ni avec certains faits de physiologie pathologique (a) ; ni avec les phénomènes généraux de sécrétion par les surfaces épithéliales (b).

a) Si la sécrétion s'arrêtait absolument dès que la tension intraoculaire atteint un certain degré, il semble que le glaucome serait impossible et que le processus glaucomateux porterait en lui-même son correctif. Dans les expériences de Niesnamoff une cause extérieure, l'injection d'un liquide sous pression croissante dans la chambre antérieure, détermine une augmentation de tension dans cette cavité et arrête ainsi la sécrétion des procès ciliaires. Une première difficulté résulte de ce que, d'après Niesnamoff, l'augmentation de pression dans la chambre antérieure ne modifie pas la tension oculaire. Dès lors comment agit-elle sur les procès ? De plus, si cette augmentation de tension est seule cause de l'arrêt de la sécrétion, comment comprendre la genèse du glaucome, surtout si nous rappelons qu'il n'y a pas au début du glaucome de lésions de rétention, que l'hypertension est due tout d'abord à l'augmentation du contenu liquide de l'œil, phénomène qui, d'après Niesnamoff devrait enrayer l'hypersécrétion et permettre à la tension de revenir à un taux normal puisque les voies d'excrétion, à cette période, sont encore ouvertes. C'est ce que

démontrent les examens histologiques de Birnbacher et d'Elschnig que l'on trouvera rapportés plus loin.

Le glaucome par rétention paraît seul possible, si l'on admet l'hypothèse de Niesnamoff; or nous montrerons par la suite que si la rétention intervient dans le glaucome à la suite de l'oblitération de l'angle irien, il n'y a pas là assurément un phénomène primitif et que la surproduction des liquides intraoculaires est nécessairement le phénomène initial.

b) Il ne faut pas oublier que les vaisseaux du corps ciliaire sont séparés des vallées ciliaires et de la chambre postérieure par une double couche épithéliale dont l'ensemble a été souvent désigné sous le nom de *glande ciliaire* et justement, sans doute, tout au moins au point de vue physiologique. Or si Cl. Bernard a montré que l'hypérémie était la condition habituelle de la sécrétion glandulaire, Ludwig a ajouté que cette condition n'était pas suffisante et qu'il fallait, en outre, l'intervention des nerfs sécrétoires, distincts des vasomoteurs, c'est-à-dire de nerfs qui font contracter le protoplasma cellulaire pour en exprimer le produit de la sécrétion. Sans vouloir affirmer qu'il en est exactement ainsi pour la soi-disant glande ciliaire, qui au point de vue anatomique n'est pas une glande, il n'en est pas moins certain que l'épithélium des procès ciliaires, avec ses particularités anatomiques (absence de pigmentation au niveau des crêtes ciliaires, etc.) dénotant une adaptation spéciale, doit avoir dans la sécrétion de l'humeur aqueuse un rôle actif. Ce rôle, on n'en tient aucun compte si l'on met cette sécrétion sous la seule dépendance de la pression intraoculaire et intravasculaire.

En définitive nous pensons que, relativement à la sécrétion, les choses ne sont pas aussi simples que Niesnamoff

ne l'admet actuellement. Quoi qu'il en soit de nos critiques, qui, elles aussi, doivent être soumises au contrôle de l'expérience, Niesnamoff n'en a pas moins précisé les expériences de Leber relativement au débit de l'excrétion et signalé le fait très important (quelle que soit sa véritable interprétation) des différences entre l'œil cadavérique et l'œil vivant relativement aux injections faites dans la chambre antérieure.

Il a, de plus, mis en lumière le phénomène de la diminution de la filtration quand se produit l'engorgement des tissus de l'angle irien par des corpuscules solides entraînés par l'humeur aqueuse.

Il a supposé que pareil accident pouvait se produire dans l'œil vivant et devenir une cause de glaucome par rétention.

Cette intéressante hypothèse, nous pouvons déjà en confirmer la réalité par des constatations anatomo-cliniques déjà anciennes. On trouvera, parmi nos cas de glaucome secondaire, l'histoire d'un œil (obs. X) dont l'angle irien avait conservé sa forme et qui présentait, comme seule lésion susceptible d'expliquer la tension glaucomateuse, une oblitération complète du tissu reticulé de l'angle irien (fig. 21, p. 225) par des corpuscules pigmentaires engagés et moulés dans ses mailles. Le canal de Schlemm était ainsi séparé de la chambre antérieure par un tissu compact qui, d'après nos suppositions, devait empêcher toute filtration de l'humeur aqueuse et déterminer une hypertonie par rétention. Les expériences de Niesnamoff sont venues confirmer cette explication.

On peut considérer l'oblitération des mailles du tissu réticulé par des *cellules migratrices farcies de grains pigmentaires* (car tels sont les agents habituels de cette oblitération), comme tout à fait analogue à une embolie

vasculaire. Aussi avons-nous cru pouvoir désigner par le terme de *glaucome embolique* les cas où l'hypertension reconnaît pour cause une pareille oblitération du réticulum scléro-cornéen.

A la vérité nous ne possédons encore qu'un seul cas indiscutable à ce point de vue (obs. X). Mais dans un grand nombre d'autres, notamment dans les tumeurs intra-oculaires (fig. 26, p. 249) ces embolies sont fréquentes. On verra de plus que même dans la plupart de nos glaucômes primitifs, nous avons signalé la présence d'amas pigmentaires dans l'épaisseur du tissu trabéculaire tassé et atrophié à la suite de la soudure de Knies. Quelle est leur signification et leur rôle en pareil cas? La question est encore trop neuve pour que nous puissions la résoudre entièrement. Mais il nous paraît désirable que dorénavant, dans l'examen histologique de tout œil glaucomateux, on recherche les embolies pigmentaires dont l'angle irien est si souvent le siège.

Après l'*excrétion*, il nous reste à parler de la *sécrétion* de l'humeur aqueuse, qui a pour organe principal et essentiel les procès ciliaires, mais dont le mécanisme est encore plein d'obscurité.

Donders attribuait à l'hypertension une cause neuro-sécrétoire, il pensait que le trijumeau était l'agent de cette hypersécrétion. Il croyait avoir établi expérimentalement que la section du trijumeau déterminait l'hypotonie de l'œil, tandis que la section du symphatique du cou n'avait aucune influence importante.

Aux recherches multiples suscitées par ses théories se rattachent les noms de Wegner, Adamük, Von Hippel et Grünhagen. Tous ont expérimenté sur le sympathique et le trijumeau du lapin, du chien, du chat, en recherchant

simultanément les modifications de pression oculaire au moyen d'un manomètre introduit dans la chambre antérieure.

Wegner (*Arch. f. ophtalm.*, XII), opérant sur le lapin, a constaté que la section du sympathique cervical détermine l'hypotonie ; que l'excitation du même tronc nerveux a donné deux fois sur quatre expériences une hypertension passagère.

L'interprétation de ces faits, d'après l'auteur, est la suivante : la section du sympathique dilate les vaisseaux de l'œil, le sang y circule alors sous une pression plus faible et les sécrétions intraoculaires diminuent. Cette diminution est assez considérable pour dépasser l'augmentation du tonus, qui doit résulter de la dilatation vasculaire elle-même.

Adamük (*Ann. d'ocul.*, t. LVIII, etc., travaux faits de 1866 à 1868) a expérimenté sur le chat et le chien. L'excitation du sympathique cervical lui a donné une augmentation passagère de la tension oculaire, rapidement suivie de diminution.

Il explique ainsi les phénomènes qu'il a constatés : l'augmentation passagère de la tension est due à une contraction passagère des vaisseaux de la tête par excitation du sympathique, contraction qui augmente la tension dans le domaine de la carotide. A son tour, cette augmentation de tension compense et dépasse l'action hypotonisante du rétrécissement des artères oculaires (car, d'après Adamük, la tension de l'œil marche toujours parallèlement à celle du sang).

Quant à la diminution de tension oculaire qui succède rapidement à l'hypertonie primitive, elle est due au rétrécissement des artères intraoculaires, ce qui diminue la quantité de sang contenue dans l'œil.

Pour Adamük, aucune donnée expérimentale ne permet d'accepter qu'il y ait des fibres nerveuses déterminant des phénomènes de sécrétion intraoculaire ; il n'y a pas autre chose, pour lui, que les nerfs vaso-moteurs.

Von Hippel et Grünhagen (*Arch. f. ophtalm.*, XIV, XV, XVI) pensent que les vaso-constricteurs de l'œil ont pour effet de rendre moins sensibles pour l'œil les fortes augmentations de tension sanguine telles qu'en peuvent déterminer des causes extraoculaires ; les vaso-dilatateurs au contraire agissent directement sur la tension oculaire.

Les filets vaso-constricteurs sont contenus dans le sympathique cervical. L'excitation de ce nerf dans sa partie moyenne détermine chez les chiens et les chats une augmentation de la tension oculaire.

Ce résultat, qui paraît en contradiction avec l'opinion précitée de Von Hippel et Grünhagen, est expliqué par ces auteurs par une contraction des fibres lisses de l'orbite qui compriment le bulbe et rétrécissent les émissaires veineux de l'œil. D'où une action hypertonisante qui dépasserait l'action hypotonisante (d'après eux) de la vaso-constriction intraoculaire.

Les expériences sur le ganglion cervical supérieur du sympathique auraient (chez le chat) les résultats suivants : son excitation détermine un affaissement de la tension oculaire; son extirpation, au contraire, augmente la tension.

Nous arrêtons ici ce résumé des expériences entreprises à la suite des travaux de Donders. Nous avons suffisamment laissé parler leurs auteurs pour que l'on voie qu'ils ne sont pas arrivés à s'entendre même sur les résultats bruts des expériences et sur l'action des phénomènes vaso-moteurs intraoculaires sur la tension de l'œil. Les

uns admettent que la vaso-dilatation des artères de l'œil augmente la tension de ce dernier, tandis que Wegner attribue au même phénomène une action hypotonisante. Si l'on a simplement recours à l'observation clinique, on arrive à penser que la vaso-dilatation intraoculaire est insuffisante, par elle-même, à produire l'hypertension. Toutes les irido-cyclites s'accompagnent nécessairement, à leur période aiguë, de phénomènes de vaso-dilatation; cependant elles n'influent pas sur la tension intra-oculaire.

Les auteurs précités n'ont résolu définitivement aucune des nombreuses questions relatives à la tension oculaire. Tout au plus les ont-ils posées. Nous sommes encore à désirer une expérience qui démontre nettement l'action de tel ou tel nerf sur la tension de l'œil. Cela tient à l'excessive complexité des mécanismes mis en jeu.

Ce n'est pourtant que lorsque l'on connaîtra le mécanisme nerveux des sécrétions intraoculaires, ou, pour parler sans aucune hypothèse, l'action du système nerveux sur la tension de l'œil, que la pathogénie du glaucome pourra être élucidée, l'iridectomie expliquée, et, peut-être, un nouveau traitement du glaucome établi sur des bases scientifiques.

Mais il est déjà très important de savoir que les excitations ou sections de certains cordons nerveux modifient l'état des vaisseaux de l'œil et sa tension. C'est donc bien dans le système nerveux si complexe de l'œil qu'il faut chercher.

Quant à la difficulté de pareilles recherches et à la prudence qu'il faut apporter actuellement dans les essais de pathogénie nerveuse du glaucome, nous ne saurions mieux les faire ressortir qu'en citant les lignes suivantes du Professeur Morat (de Lyon). Elles sont, il est vrai,

relatives au goitre exophtalmique, mais peuvent être appliquées, dans ce qu'elles ont de général, à la question du glaucome.

« En étudiant les fonctions du grand sympathique (justement dans sa portion cervicale), nous avons vu, Dastre et moi, qu'il n'agit pas sur les vaisseaux seulement pour les contracter, ce qui est proprement sa fonction vasomotrice, mais aussi pour les relâcher, ce qui implique de sa part une action *inhibitrice* sur les muscles vasculaires, dans l'espèce une fonction vaso-dilatatrice. *Il n'est donc pas un nerf à proprement parler mais un ensemble de nerfs à fonctions antagonistes normalement équilibrées pour le gouvernement de la circulation.* Il y a plus : ces nerfs, ainsi que nous l'avons montré, n'existent pas seulement en tant que conducteurs parallèlement situés dans la chaîne sympathique et ses branches d'origine, mais, au niveau des ganglions ou noyaux moteurs de celle-ci, ils contractent des rapports qui leur permettent d'exercer une influence les uns sur les autres, les seconds ayant pouvoir d'inhiber les premiers. *Le grand sympathique n'est donc pas seulement un ensemble complexe de nerfs différents ou antagonistes; il est bien réellement dans le sens vrai du mot, un* SYSTÈME *comparable à ceux qu'on trouve dans le myélencéphale*; ceux-ci, mieux connus en un sens, parce qu'ils ont accaparé jusqu'ici presque exclusivement l'attention des anatomistes et des pathologistes.

Avec sa disposition métamérique si reconnaissable, ses ganglions, véritables étages de substance grise, ses faisceaux fibrillaires reliant ceux-ci les uns aux autres ainsi qu'au myélaxe et aux viscères, il figure (je n'exprime ici qu'une conception tout à fait personnelle) une sorte de moelle située en dehors du rachis et éparpillée à travers les tissus. Sa caractéristique anatomique est, en effet, la

dissémination de ses centres moteurs et leur rapprochement des organes auxquels ils commandent, ce qui contraste avec la condensation des centres moteurs des muscles squelettiques, qui forment dans le myélaxe une colonne presque continue de substance grise; mais, de même que celle-ci est reliée au cerveau par les cordons blancs de la moelle épinière à structure si compliquée, de même les ganglions du grand sympathique sont reliés au myélaxe par des connectifs du même ordre ; et c'est sur ces connectifs médullo-ganglionnaires ou inter-ganglionnaires que nous agissons, le plus souvent, quand nous voulons manifester ses fonctions dans nos expériences.

Pour beaucoup, le grand sympathique est un nerf vaso-moteur et rien de plus, et toutes les modifications qu'il imprime à l'activité de certains tissus ne seraient que la répercussion sur ceux-ci des troubles circulatoires qu'engendrent son excitation ou sa paralysie. Cette conception simpliste est ruinée depuis longtemps en physiologie. Les faits l'ont condamnée. En ce qui concerne les glandes spécialement, on sait bien que leurs éléments propres sont gouvernés par des nerfs spéciaux, les nerfs dits *sécréteurs* appartenant, du reste, comme les vaso-moteurs, au système ganglionnaire, mais bien distincts de ceux-ci, aussi distincts que les nerfs moteurs d'un muscle ordinaire peuvent l'être de ceux qui font contracter ses vaisseaux. Si l'excitation artificiellement faite du nerf d'une glande trouble à la fois et dans le même sens (pas toujours cependant) la sécrétion et la circulation de de celle-ci, c'est que ce soi-disant nerf n'est pas un, mais multiple en réalité, composé d'éléments vaso-moteurs et sécréteurs et les uns et les autres doublés en général d'éléments nerveux antagonistes inhibiteurs de la fonction. Si, dans l'exercice régulier de l'activité glan-

dulaire, les deux fonctions marchent encore de pair, c'est que des rapports fonctionnels existent entre ces différents systèmes, à l'effet de proportionner la circulation à l'activité de l'organe dans la glande comme dans le muscle ou tout autre tissu. Combien ne sommes-nous pas encore éloignés d'une explication physiologique complète des phénomènes observés en clinique, si nous songeons que la cause excitatrice de tous ces désordres, cause que nos efforts actuels tendent seulement à *localiser*, nous est encore inconnue dans sa nature et quelle lacune il y a, de ce fait, à combler! Pour y parvenir il faudra les efforts réunis de trois sciences : la clinique, qui pose les termes précis du problème à résoudre; la physiologie, qui pénètre par l'analyse dans le jeu ou le mécanisme intime de la fonction; la pathologie expérimentale, qui, par une sorte de synthèse aussi approchée que possible, reproduise à la volonté de l'expérimentateur la maladie observée par le clinicien. A ces conditions seules la thérapeutique pourra sortir de la phase forcément empirique qu'elle traverse, pour devenir véritablement scientifique. » (Presse médicale, 22 décembre 1897.)

CHAPITRE III

Recherches sur l'anatomie pathologique du glaucome.

Nous nous sommes proposé, dans ce travail, de rechercher en quoi les connaissances actuelles sur l'anatomie pathologique du glaucome expliquent les phénomènes essentiels et caractéristiques de cette affection. Une telle étude a été entreprise bien des fois. Il n'est pas inutile cependant de la reprendre de temps à autre avec des données nouvelles et surtout avec des idées différentes.

Il y a fort longtemps que l'on possède des notions exactes sur les lésions du glaucome, et le nombre des travaux sur ce sujet s'accroît de jour en jour. Henri Müller en 1858 dans le IVe volume des *Archives de de Græfe* avait publié une description microscopique de deux yeux glaucomateux à laquelle on n'a en somme pas ajouté grand'chose. Il avait en effet signalé non seulement l'excavation, l'atrophie des couches nerveuses de la rétine, mais encore les lésions vasculaires de cette membrane et jusqu'à la soudure périphérique de l'iris, à laquelle il n'attribuait d'ailleurs aucun rôle pathogénique.

Depuis Müller on a examiné microscopiquement un nombre considérable d'yeux glaucomateux ; peu de choses sans doute qui n'aient été dites et avec détail sur les lésions de chaque partie. On a tout trouvé en fait d'altérations, et cependant l'accord n'est pas entièrement fait

sur ce qu'il y a d'essentiel, de causal, de primitif, dans ces lésions, si tant est que la cause première du glaucome soit une lésion organique. Ce qui manque surtout, ce sont des examens suffisamment nombreux, et suffisamment complets au point de vue des idées actuelles, de *glaucomes récents*. Ce qui en outre nous fait encore relativement défaut, c'est l'ordre de succession, l'enchaînement, la chronologie des lésions. Là-dessus on n'a en général pas assez insisté ; les uns ont admis comme primitif ce que d'autres ne peuvent considérer que comme secondaire, par exemple la soudure de Knies. Avant d'attribuer une valeur pathogénique à cette lésion il aurait fallu établir qu'elle existe avant toute autre. S'il y a une erreur sur ce premier point, toute la théorie s'en ressentira.

Nous ferons séparément l'étude des glaucomes primitifs, des hémorragiques et des consécutifs. Au sujet des premiers nous ne pouvons discuter immédiatement la question de savoir si l'augmentation du tonus est la cause de tout le mal dans le glaucome, ou bien si elle ne constitue que l'un des symptômes de l'affection. Mais nous devons nous adresser dans nos essais de pathogénie à des glaucomes complets, indiscutables, c'est-à-dire s'accompagnant de tonus.

Tous les cliniciens, sans doute, ont vu des cas d'*amaurose avec excavation* présenter un jour des signes manifestes d'augmentation de la pression, c'est-à-dire devenir, pour tout le monde, de vrais glaucomes. De là à considérer toutes les excavations à type glaucomateux, que le globe soit ou non d'une dureté appréciable au toucher, comme déterminées par l'hypertension il n'y a qu'un pas. Ce serait cependant une mauvaise méthode que de réunir *a priori* les anciennes amauroses avec excavation de de Græfe et les glaucomes avec tonus augmenté. Si légi-

time que puisse paraître à plusieurs cette assimilation, il faut la démontrer vraie avant de juxtaposer dans une même étude pathogénique les deux formes de la maladie.

Nous voulons donc nous occuper ici exclusivement des glaucomes primitifs reconnus tels par tous les auteurs, c'est-à-dire présentant une augmentation chronique de la tension intraoculaire. Quant à mettre ensemble tous les cas où le tonus est augmenté, à faire un bloc des glaucomes primitifs et des secondaires, c'est encore là une pétition de principe absolument inadmissible, une dangereuse faute de méthode, alors même qu'il serait démontré plus tard que certains glaucomes secondaires ont une parenté des plus étroites avec les primitifs. Il faut analyser d'abord avant d'essayer la synthèse.

Nous étudierons donc séparément les glaucomes primitifs, les hémorragiques et les consécutifs.

Mais il est nécessaire d'examiner tout d'abord à quels résultats a conduit l'étude des quelques cas de glaucomes récents ou arrêtés dans leur évolution que l'on a pu examiner au point de vue anatomo-pathologique.

CHAPITRE IV

Anatomie pathologique des glaucomes récents.

En 1869, Schmidt-Rimpler eut l'occasion d'examiner un glaucome chronique dont l'acuité visuelle était encore assez bonne. Il y avait peu d'altérations dans le segment antérieur, une excavation bien formée et une atrophie incomplète du nerf optique remontant jusqu'au-dessus du chiasma.

Knies en 1876, dans le XXIIe volume des *Archives de de Græfe* donna l'examen de deux glaucomes au début. Le premier se rapporte à un malade mort de cystite, ayant présenté un glaucome aigu sur l'un des yeux et rien sur l'autre. Ce dernier œil examiné microscopiquement montra un corps ciliaire et une choroïde fortement congestionnés, un limbe scléro-cornéen infiltré de cellules rondes, un nerf optique congestionné et œdémateux.

Le second cas concerne l'un des yeux d'un malade atteint d'un double glaucome opéré des deux côtés, et ayant conservé de l'un de ses yeux une acuité visuelle de 1/3. Il n'y en avait pas moins soudure irienne et excavation papillaire.

Fuchs, en 1884 (1), examina les yeux d'une malade morte de pneumonie et opérée quelques années avant sa mort d'un double glaucome aigu. L'un des yeux voyait

(1) *Arch. f. Opht.*, 1884.

assez bien, l'autre était aveugle, aucun renseignement sur le tonus. Les altérations anatomiques étaient semblables des deux côtés. Elles se résument en une forte augmentation de volume du corps ciliaire, avec intégrité de ses tissus; une très légère inflammation interstitielle de la choroïde; un certain degré d'atrophie du nerf optique. L'angle de la chambre antérieure était parfaitement normal, les papilles n'étaient ni excavées ni altérées, les fibres nerveuses de la rétine étaient conservées. L'observation ne mentionne ni l'état des vaisseaux de l'iris ni de ceux de la rétine et du nerf optique. Fuchs croit que dans son cas la prédisposition au glaucome a été donnée par un fort développement du corps ciliaire, anomalie individuelle et physiologique. Quant à l'atrophie du nerf optique il la considère comme une extension possible de la papillite qui, comme on le sait, s'observe dans le glaucome inflammatoire.

Birnbacher, en 1890, publie l'observation d'une femme de cinquante-quatre ans dont l'œil gauche était depuis longtemps perdu par glaucome chronique et qui mourut d'une pleuro-pneumonie traumatique apres avoir présenté sur l'œil droit, jusque-là indemne, une attaque classique de glaucome aigu. Il existait dans cet œil un accolement irien dans un peu plus du quart supérieur de la circonférence cornéenne; cet accolement, large de quatre millimètres, n'était intime que dans sa zone centrale. A la périphérie, dans l'angle irien lui-même, il y avait simple application ou même conservation d'un espace libre. Le tissu de la face antérieure de l'iris était épaissi dans toute la moitié supérieure de la membrane; le corps ciliaire assez volumineux mais normal, ses vaisseaux intacts. L'espace périlenticulaire était conservé, le segment antérieur de la choroïde sain, sauf une

quantité anormale de leucocytes dans les capillaires. Dans le segment équatorial on retrouve ce même état du contenu des capillaires et des veinules. Il existe quelques rares amas cellulaires en foyers disséminés autour des petites veines; les tuniques vasculaires sont normales. Des altérations identiques s'observent dans la choroïde postérieure. Birnbacher, qui avait déjà trouvé des lésions au niveau des canaux veineux intrascléraux émissaires des vasa-vorticosa, les a retrouvées dans le cas actuel. C'est ainsi que les parois de la veine émissaire inféro-interne montrent quelques amas leucocytiques ; la veine inféro-externe est normale ; la supéro-interne est atteinte d'endo- et périphlébite fibro-cellulaire ; enfin la supéro-externe est entourée d'un épanchement leucocytique et atteinte d'un peu d'endophlébite.

La rétine présente dans ses parties antérieures des altérations cystoïdes : dans ses parties équatoriales elle est normale ainsi que ses vaisseaux ; enfin dans ses parties postérieures, près de la papille, elle présente de l'œdème de sa couche fibreuse et des vaisseaux également normaux. Dans la papille, qui est gonflée et œdémateuse, il existe deux foyers de dégénérescence granuleuse avec disparition des noyaux. On constate un certain refoulement de la lame criblée. L'artère et la veine centrale sont normales. Le nerf optique et ses gaines sont sains, sauf peut-être de l'atrophie de quelques faisceaux périphériques. Les artères et les nerfs ciliaires postérieurs sont normaux.

Birnbacher fait suivre cet important examen anatomique des réflexions que voici : La soudure irienne n'admet pas ici de cause inflammatoire ni de cause mécanique telles que le refoulement de l'iris par les procès ciliaires. L'explication d'Ulrich, qui croit à un courant

traversant l'iris d'arrière en avant vers sa racine, n'est pas non plus admissible. Les altérations décrites dans la choroïde sont celles de la choroïdite séreuse. La chose importante est ici l'altération de la paroi interne des émissaires veineux. Ces lésions, par leur pauvreté relative en noyaux, ont le caractère d'un produit ancien. La choroïdite séreuse a augmenté les sécrétions intraoculaires. Si l'excrétion est libre, cela peut ne pas augmenter le tonus, mais si les voies d'écoulement deviennent insuffisantes, le tonus augmentera. En somme, la thrombose des émissaires veineux, lésion ancienne, a entraîné l'hypertonie à la suite d'une choroïdite séreuse, lésion récente. Quant à l'occlusion partielle de l'angle de filtration, elle ne peut être mise en parallèle avec les proliférations endothéliales des veines émissaires comme cause de l'augmentation de tension.

En 1892, Schnabel, dans les *Archives de Knapp et Schweigger*, publie, sous le titre de *Das glaucomatöse Sehnervenleiden*, une étude sur les altérations du nerf optique dans le glaucome, altération qui constitue pour lui une névrite particulière, de sorte que le titre de son travail doit être traduit par *Névrite glaucomateuse*. D'après lui cette névrite peut exister seule, auquel cas elle entraîne l'amaurose avec excavation. Il rappelle le cas déjà cité de Schmidt-Rimpler et décrit un autre cas analogue de double glaucome chronique dans lequel les champs visuels étaient peu altérés. V = 1/2 des deux côtés. Il y avait peu d'hypertonie, peu d'altération de l'iris, l'angle irien était parfaitement normal, le corps ciliaire seul présentait des altérations inflammatoires chroniques. Les papilles montraient l'excavation caractéristique, le nerf optique était envahi par une névrite interstitielle remontant jusqu'au chiasma. Autour

des vaisseaux centraux, forte sclérose périvasculaire.

L'auteur ne dit rien sur les artères de la rétine. Il ne saurait être question, pour lui, d'une atrophie ascendante, puisque les travées conjonctives du nerf étaient fortement épaissies et les noyaux multipliés. Il s'agit d'une vraie névrite qui est la cause de l'atrophie ultérieure. Schnabel est d'avis que tous les nerfs optiques glaucomateux sont atteints de la même névrite, qui est en somme pour lui la lésion la plus constante du glaucome.

Antérieurement, en 1884, Ulrich avait songé le premier à faire l'examen microscopique des lambeaux d'iris obtenus par iridectomie dans les glaucomes au début. Il avait constamment trouvé des lésions vasculaires consistant dans une dégénération hyaline des parois artérielles avec rétrécissement du calibre du vaisseau. Les veines se montraient au contraire dilatées. Ces recherches anatomiques furent le point de départ d'une théorie du glaucome sur laquelle nous aurons à revenir. Ajoutons immédiatement du reste que, pour nous, ces altérations iriennes sont secondaires, point sur lequel nous insisterons plus tard.

Voici maintenant l'examen de deux autres cas de glaucomes récents publiés par le Dr A. Elschnig (de Vienne) (1).

Observation I.

Femme de soixante-douze ans. — Admise le 25 avril 1893 à l'hôpital de Graz, à la suite d'une attaque d'hémiplégie droite avec aphasie datant de la veille. Examen des yeux le 7 mai : *œil droit*, glaucome absolu ; *œil gauche*, normal, papille un peu rougeâtre et trouble. Instillation d'homatropine pour l'exa-

(1) *Arch. f. Augenheilk*, vol. XXXIII, 1896.

men. Deux heures après glaucome aigu au complet. L'ésérine fait peu à peu disparaître l'attaque; le 20 mai on cesse tout traitement, mais le 25 mai nouvelle attaque de glaucome. L'ésérine ne procure plus qu'une contraction passagère de la pupille. Mort le 30 mai.

Nécropsie. — Œdème ventriculaire, neurogliome cérébral. Athérome généralisé. Après la mort, le globe droit est resté dur, le gauche n'est pas plus dur qu'un œil normal.

Examen anatomique du globe gauche (*glaucome aigu récent*). — La chambre antérieure est un peu moins profonde, le cristallin un peu plus volumineux que dans quatre yeux normaux pris comme terme de comparaison, mais les différences sont trop petites pour que l'on en puisse rien conclure.

La base de l'iris est légèrement refoulée en avant et en dehors, de telle sorte que l'iris recouvre la face antérieure du corps ciliaire qui constitue le sommet arrondi de la chambre antérieure et touche le ligament pectiné, du moins à son origine. Il en résulte que les faisceaux circulaires du muscle de Müller sont entraînés en avant de leur position normale. L'origine antérieure des procès ciliaires se trouve également attirée en avant et en dehors.

Les mêmes particularités se retrouvent dans toute la circonférence de la chambre antérieure avec de petites différences dans l'application de l'iris au ligament pectiné, qui est, suivant les points, plus ou moins étendue, plus ou moins intime.

Le canal de Schlemm fait défaut dans toute l'étendue où l'iris s'applique au ligament pectiné (les figures d'Elschnig, très bonnes macroscopiquement, ne laissent voir aucun détail histologique permettant de comprendre ce qu'il veut dire ici).

Le refoulement en avant de l'iris et des procès ciliaires augmente les dimensions de la chambre postérieure.

Le tissu de l'iris n'est que peu altéré; il n'y a pas trace d'une inflammation superficielle même dans les points où la base de l'iris adhère au ligament pectiné. Entre le sphincter et la couche pigmentaire on trouve quelques vaisseaux sclérosés-hyalins, ce que Fuchs considère du reste comme pouvant être une altération sénile.

On trouve quelques rares cellules rondes, en partie pig-

mentées, soit adhérentes à l'iris, soit libres dans la chambre antérieure, qui contient aussi quelques coagula albumineux.

Ligament pectiné et canal de Schlemm. — Le ligament pectiné ne présente aucune altération inflammatoire ; le canal de Schlemm est en général très large et libre, son revêtement endothélial bien conservé. Dans une étendue de 1 millimètre, en haut de la chambre antérieure, on ne reconnaît plus le canal de Schlemm. A sa place on voit la sclérotique infiltrée de cellules rondes et fusiformes, de cellules pigmentaires et de grains de pigment libre. Le segment oblitéré communique avec une petite veine sclérale dont la lumière est pénétrée par un bouchon pigmentaire analogue à un thrombus organisé.

Corps ciliaire. — Le muscle ciliaire a subi un commencement de dégénération ; les vaisseaux du corps ciliaire sont à peu près normaux. Le tissu conjonctif des procès eux-mêmes ne présente que quelques dégénérations séniles. L'épithélium des procès est très altéré, montre de nombreuses altérations kystiques, etc. Ce sont là des altérations séniles, mais il est bien rare de les rencontrer à un pareil degré.

Veines vorticineuses. — Les veines vorticineuses du segment supéro-interne de la choroïde ne montrent ni altérations de leur paroi, ni rétrécissement de leur calibre.

Des veines du segment supéro-externe, qui sont au nombre de deux, la plus grosse montre un épaississement localisé et riche en cellules de l'une de ses parois. Son endothélium est normal.

Le segment inféro-interne a deux veines ; l'une, immédiatement après son entrée dans la sclérotique, présente des dépôts polypeux de ses parois qui la subdivisent sur un très court trajet en deux ou trois canaux, et que l'auteur considère, sans pouvoir du reste le démontrer davantage, comme des thrombus organisés.

Le tronc qui résulte de la réunion des deux veines vorticineuses est normal.

L'unique veine vorticineuse du segment inféro-interne montre des altérations analogues mais limitées à son tiers interne.

Choroïde. — La chorio-capillaire ne présente guère d'alté-

rations marquées ; la couche des petits et moyens vaisseaux montre de nombreux petits amas de cellules rondes, engainant quelquefois les vaisseaux. Des parties entièrement saines alternent avec d'autres nettement malades.

Dans la couche des gros vaisseaux, les altérations sont beaucoup moins marquées ; la lame supra-choroïdienne et les nerfs ciliaires qui la traversent sont parfaitement normaux.

Sclérotique. — Normale.

Segment postérieur. — Papille : petite excavation physiologique. Le tissu papillaire présente une richesse anormale en noyaux. Ses petits vaisseaux sont très nombreux et très remplis de sang. Les gros vaisseaux sont normaux. Le tissu intra-rétinien de la papille est beaucoup moins altéré que le segment intra-scléral du nerf optique, dont les fibres présentent de fortes lésions d'hypertrophie variqueuse, comme dans la névrite intra-oculaire. Ces lésions sont beaucoup plus régulièrement distribuées et beaucoup plus intenses même que dans une papille fortement enflammée.

Nerf optique. — Dimensions normales. Derrière la lame criblée il y a un peu de névrite ; principalement dans le segment supéro-externe, les faisceaux nerveux, un peu épaissis, sont infiltrés de nombreuses cellules rondes dont beaucoup ont le caractère de corps granuleux. Les fibres nerveuses sont en ces points dégénérées. Ces altérations, qui sont au maximum à 4 millimètres derrière la lame criblée, diminuent rapidement plus en arrière.

Les parties orbitaire, intra-canaliculaire et intra-cranienne du nerf optique sont normales.

L'auteur n'a jamais trouvé d'altérations analogues dans les nerfs optiques de sujets atteints de tumeur cérébrale, ce qui était le cas pour la malade dont il est question ici.

Les lésions optiques dues aux tumeurs sont intersticielles, tandis que, dans le cas présent, elles ont principalement pour siège le tissu nerveux.

Rétine. — Peu d'altérations, un peu d'infiltration cellulaire autour de quelques vaisseaux, etc. Mêmes remarques pour le segment postérieur de la sclérotique et de la choroïde.

Observation II.

Femme de cinquante-quatre ans. — Morte de pleuro-pneumonie traumatique, ayant été atteinte pendant sa maladie d'un double glaucome aigu. C'est la malade dont Birnbacher a examiné anatomiquement l'œil droit en 1890, examen que nous avons résumé précédemment (1).

Examen anatomique de l'œil gauche (glaucome aigu récent). — Chambre antérieure très aplatie ; mais, bien que la racine de l'iris soit par la même très reportée en avant, l'angle de la chambre antérieure est conservé, et l'iris ne touche pas le ligament pectiné.

Les procès ciliaires, également très projetés en avant, sont d'une grandeur excessive et touchent presque l'iris.

En un point de la chambre antérieure, cependant, la racine de l'iris paraît avoir été reportée en avant et a dû toucher la cornée (il y avait la même adhérence partielle dans l'autre œil examiné par Birnbacher). L'auteur est d'avis que le refoulement en avant de l'iris ne peut être dû qu'à un courant liquide ou à une augmentation de pression dans la chambre postérieure.

Pupille large de 4 millimètres. Tissu irien peu altéré. Vaisseaux iriens à parois très épaisses, mais peu riches en noyaux et peu sclérosées.

Ligament pectiné normal. Canal de Schlemm partout libre et large.

Vaisseaux du corps ciliaire généralement larges et pleins de sang, en quelques points on voit des capillaires à parois vitreuses pauvres en noyaux.

Muscle ciliaire, suivant les points, bien conservé ou très atrophié.

Les veines vorticineuses examinées dans la moitié supérieure, ont leur calibre normal : çà et là, entre la sclérotique

(1) Birnbacher, dans son travail déjà cité, dit que l'*œil gauche* de la malade était depuis longtemps perdu par glaucome chronique tandis que l'œil droit, celui qu'il a examiné lui-même venait d'être atteint de glaucome aigu quand la malade succomba. Cependant les détails anatomiques que donne Elschnig ne se rapportent certes pas à un œil devenu aveugle par glaucome chronique.

et la paroi veineuse, on remarque quelques amas de cellules rondes.

Chorio-capillaire normale dans les régions postérieures. Vers le corps ciliaire les parois des capillaires sont hyalines, çà et là des amas de cellules fusiformes et rondes, etc.

Dans la couche des moyens et petits vaisseaux, nombreuses cellules rondes ; les parois vasculaires sont normales.

L'adventice des gros vaisseaux est plus épaisse, plus richement nucléée que normalement.

Rétine normale, sauf dégénération cystoïde vers l'ora-serrata.

Papille normale comme forme. Excavation physiologique. Gros vaisseaux normaux. Petits vaisseaux nombreux et gorgés de sang. Les fibres sans myéline du nerf optique montrent partout des gonflements variqueux. Derrière la lame criblée beaucoup de faisceaux sont infiltrés de gouttelettes de myéline, d'autres montrent des vacuoles arrondies remplies d'un détritus granuleux. Nulle part de prolifération conjonctive ou de multiplication cellulaire.

Elschnig ne fait suivre ces importants examens anatomiques d'aucune réflexion.

Zirm (*Arch. f. ophtalm.*, vol. XXXXI, fasc. 4) a publié l'examen d'un œil énucléé 34 jours après une première attaque de glaucome aigu. Mais sa relation n'a pas l'importance de celles de Birnbacher et d'Elschnig. L'œil énucléé avait été antérieurement atteint d'iritis, il y avait des signes d'inflammation ancienne dans le segment antérieur de la choroïde. Les émissaires veineux montraient un début d'infiltration cellulaire avec rétrécissement et, comme conséquence, il y avait de l'hypérémie et de l'œdème de la choroïde. L'auteur admet en conséquence une augmentation des sécrétions de l'œil, et un refoulement en avant de l'iris qui est venu adhérer à la membrane de Descemet par un tissu fibrillaire néoformé.

Au sujet de ces examens de glaucomes récents ou peu avancés, faisons d'abord remarquer que les descriptions de Birnbacher et celles d'Elschnig sont seules assez complètes pour le contrôle des diverses théories.

Une première question est de savoir si ces divers cas de glaucomes au début ou peu avancés dans leur évolution sont bien comparables. Schmidt-Rimpler et Schnabel ont eu affaire à des glaucomes chroniques simples presque sans tension et où le nerf optique était à peu près seul malade. Le cas de Knies est-il bien un glaucome au début? Il faut en douter, puisque Knies lui-même déclare que l'œil examiné n'avait présenté aucune manifestation morbide cliniquement appréciable.

En laissant donc de côté les observations de Schmidt-Rimpler et de Schnabel, qui ne se rapportent pas à des glaucomes proprement dits, celle de Knies, qui nous paraît peu probante, celle de Zirm, qui n'est pas un glaucome primitif, les renseignements que nous possédons sur les lésions des glaucomes aigus récents se réduisent à peu près à ceux fournis par Birnbacher et Elschnig. On peut y ajouter ceux de Fuschs se rapportant à un glaucome arrêté dans son évolution par l'iridectomie.

Les observations de ces auteurs nous prouvent tout d'abord que la soudure de Knies est assurément un phénomène secondaire, probablement la conséquence d'une pression ou d'un courant qui refoule l'iris, à la manière d'une soupape, vers le tissu de filtration. Il n'y a pas là d'inflammation adhésive comme le veut Knies.

Les phénomènes inflammatoires ou trophiques du côté de la papille et du nerf optique paraissent de règle au début du glaucome et sont d'une grande importance pour expliquer la décoloration et l'atrophie papillaire dans les cas où, malgré la réduction de la tension par

une iridectomie, l'acuité visuelle décroît rapidement. Mais il est bien difficile de voir dans ces lésions optiques une cause, même accessoire, d'hypertension.

L'angle irien étant reconnu normal au début, il ne reste comme lésion anatomique pouvant expliquer la genèse de l'hypertonie que les rétrécissements des émissaires veineux de la choroïde constatés par Birnbacher et Elschnig. Mais si l'on relit à ce sujet leurs observations, on voit que les lésions de ces veines ne vont jamais jusqu'à oblitérer leur lumière, tout au plus y a-t-il un certain degré de rétrécissement ; en général tout se borne à une infiltration leucocytique des gaines. Mais il y a plus. En admettant que ce léger rétrécissement eût une influence importante sur la circulation choroïdienne, on devrait en trouver des traces cliniquement et histologiquement. Le réseau vasculaire choroïdien serait fortement congestionné, dilaté, cela apparaîtrait sur les coupes. L'exsudat choroïdien, invoqué pour expliquer l'augmentation de tension, rendrait tout d'abord la choroïde œdémateuse, provoquerait ensuite un décollement de la rétine et alors enfin ferait éclater les phénomènes glaucomateux. C'est ainsi en effet que les choses se passent avec les tumeurs de la choroïde, où la congestion du système veineux choroïdien est chose parfaitement démontrée par l'examen microscopique, où un décollement de la rétine très vraisemblablement provoqué par des exsudations séreuses de la membrane vasculaire précède constamment le glaucome. Pourquoi la même série de phénomènes ne succéderait-elle pas à la sténose des émissaires veineux de la choroïde, si, comme on le suppose, il en résultait tout d'abord une stase veineuse dans la membrane vasculaire ?

Birnbacher et Elschnig, dans leurs examens complets,

ne parlent nullement de congestion choroïdienne. Zirm est le seul auteur qui ait constaté pareil engagement des vaisseaux, accompagné même d'œdème, mais le cas qu'il a examiné ne peut passer pour un glaucome primitif classique.

Tout en reconnaissant l'intérêt des observations de Birnbacher et d'Elschnig et la nécessité de toujours examiner désormais, dans les glaucomes, l'état des émissaires veineux, nous ne pouvons considérer les lésions qu'on y a trouvées jusqu'ici comme facteurs principaux de l'attaque de glaucome : car enfin, pourquoi, s'il en était ainsi, la congestion choroïdienne ne serait-elle pas apparente au microscope pour les glaucomes primitifs, comme elle l'est pour les glaucomes des tumeurs ? Pourquoi l'intermédiaire entre cette congestion et le glaucome ne serait-il pas également un décollement de la rétine déterminé par l'exsudation séreuse de la choroïde ?

Reste le léger degré de choroïdite, les petits foyers leucocytiques que l'on observe au contour des vaisseaux. Leur attribuer une importance dans la genèse du glaucome c'est oublier que toutes les maladies inflammatoires de la rétine ou de la choroïde qui s'accompagnent d'une bien autre infiltration leucocytique, restent sans influence sur la tension oculaire. Nous n'avons aucune raison de croire que la choroïde enflammée devienne le siège d'une sécrétion. Il ne faut pas oublier que les phénomènes sécrétoires ont pour organes différenciés les procès ciliaires. Comment peut-on croire que la rétine, dont l'adossement exact à la choroïde est la première condition vitale et fonctionnelle, soit ainsi appliquée à une surface suintante et par là en danger continuel de décollement ? Nous ne voyons que trop ce qui arrive à la suite des tumeurs de la choroïde, où, par suite d'une stase

veineuse souvent vérifiée au microscope, la choroïde devient la source d'un exsudat liquide abondant, qui, toujours, décolle la rétine.

En définitive, dans les quelques examens anatomiques, en bien petit nombre, il est vrai, de glaucomes récents, *nous ne trouvons pas de lésions préparatoires du glaucome,* si nous exceptons les rétrécissements peu marqués des vasa-vorticosa, sur la constance desquels on n'est pas encore fixé (1).

La cause première du glaucome est-elle donc une névrose sécrétoire, comme l'a supposé Donders? Tout en reconnaissant l'extrême probabilité de phénomènes d'hypersécrétion, notamment dans les attaques aiguës, dans celles qui éclatent à la suite d'émotions, etc., il reste cette grosse difficulté : comment admettre que de simples phénomènes névrosiques, de leur nature passagers et cédant sans laisser de traces, puissent entraîner une affection aussi constamment tenace que le glaucome? Nous posons simplement ici cette objection à la théorie de la névrose sécrétoire, nous réservant de faire remarquer plus tard qu'à l'idée de simple névrose il faudrait peut-être substituer l'idée de lésions déterminant l'hypersécrétion et chercher dès lors quelles pourraient être ces lésions.

(1) Dans les *Recherches sur la filtration...* de Bentzen et Leber (*A. f. O.*, 1895), ces auteurs ont, dans deux cas, examiné les émissaires veineux d'yeux glaucomateux, et les ont trouvés normaux dans les deux cas.

CHAPITRE V

Anatomie pathologique des glaucomes anciens (non hémorragiques).

Il est évident qu'il ne faudrait pas attendre davantage de l'examen des vieux glaucomes, si le nombre d'analyses microscopiques qui en ont été faites et la facilité qu'il y a à se procurer un tel matériel d'étude ne contre-balançaient en quelque sorte les difficultés plus grandes de l'interprétation.

Nous avons insisté déjà sur la nécessité qu'il y avait dans ces cas à établir d'une façon rigoureuse l'enchaînement des lésions. Du reste l'état de nos connaissances physiologiques doit nous engager à la réserve en fait de théories sur le glaucome. Ce que nous savons de positif sur les sécrétions, les excrétions intraoculaires, leur mécanisme, leur équilibre, est encore trop peu de chose pour que notre interprétation du glaucome repose sur une base suffisamment solide. Il est possible que de très grosses notions physiologiques nous échappent encore ; ce motif doit suffire à nous rendre prudents et réservés dans nos théories sur la pathogénie du glaucome.

Le grand nombre d'examens anatomiques que nous avons à condenser nous rend nécessaire de faire séparément l'histoire des altérations de chacune des parties de l'œil.

Enveloppe fibreuse de l'œil (cornée et sclérotique).

Cusco est à peu près le seul auteur qui ait cherché à faire jouer aux *altérations sclérales* un rôle pathogénique ; il croyait à un épaississement inflammatoire de la sclérotique avec rétraction secondaire de cette membrane et compression du contenu de l'œil. Coccius a publié un cas de dégénérescence graisseuse de la sclérotique ; mais, depuis Hulke et Nettleship, qui ont déclaré cette membrane normale, sauf au niveau des ectasies, on n'a plus guère cherché la cause du glaucome dans une altération de la coque fibreuse de l'œil.

Les *lésions cornéennes* ont été signalées pour la première fois en 1858 par Henri Müller, qui décrivit très exactement le pannus glaucomateux comme une fine membrane vasculaire continuant en quelque sorte la conjonctive et située entre la membrane de Bowman et l'épithélium cornéen qui envoie dans son épaisseur des amas cellulaires en forme de glandules.

Il s'agit là évidemment d'une lésion secondaire et tardive.

Les lésions aiguës de la cornée dans le glaucome ont été étudiées tout d'abord par Leber en 1878, puis par Fuchs en 1881. Ces deux auteurs ont décrit et figuré d'une façon analogue l'œdème cornéen superficiel se localisant principalement dans les petits canaux qui perforent la membrane de Bowman pour conduire les terminaisons nerveuses entre les cellules épithéliales. De là aspect strié de la membrane vitreuse et accumulation de petites gouttelettes de sérosité entre les cellules épithéliales profondes. Cet œdème sous-épithélial, aussi rapide dans sa production que dans sa disparition, donne à la cornée

l'aspect trouble caractéristique de la poussée glaucomateuse. Il s'agit encore là évidemment d'une lésion secondaire.

Quant à la production du pannus glaucomateux, Fuchs en voit le point de départ dans une accumulation de leucocytes qui, par l'intermédiaire des canaux nerveux élargis, iraient s'insinuer et s'amasser entre la membrane de Bowman et l'épithélium.

Le seul auteur qui ait cherché à faire jouer aux lésions cornéennes un rôle pathogénique est Priestley-Smith, qui attribue à une petitesse congénitale de la cornée une action prédisposante.

Choroïde.

Bien qu'il écrivît à une époque où de Græfe voyait dans une choroïdite séreuse la cause du glaucome, Henri Müller ne trouva que peu d'altérations dans la choroïde des deux glaucomes qu'il a examinés. Le segment postérieur de la membrane était sensiblement sain ; l'antérieur, par contre, très aminci en divers points, dépigmenté, adhérent à la rétine et à la sclérotique. N'oublions pas qu'il s'agit de glaucomes anciens.

Fuchs, à la Société ophtalmologique d'Heidelberg, signale vingt-huit fois des altérations ophtalmoscopiques de la périphérie de la choroïde dans cinquante-six cas de glaucomes. Rappelons que dans son double cas de glaucome récent la choroïde était presque saine.

Birnbacher et Czermak, dans leur travail sur l'anatomie pathologique et la pathogénie du glaucome (*Archives de de Græfe*, 1886), ont trouvé presque constamment des altérations inflammatoires de la choroïde. Elles étaient généralement limitées à la région équatoriale de la mem-

brane et à ses couches externes, et se montraient sous la forme d'infiltrations cellulaires autour des veines. Dans les cas récents la chorio-capillaire était saine, plus tardivement elle peut s'infiltrer de cellules rondes. Le segment postérieur de la choroïde peut présenter les mêmes lésions moins marquées.

En définitive il peut survenir des oblitérations disséminées des vaisseaux choroïdiens. Les auteurs ont signalé, dans la plupart de leurs observations, de la périphlébite des émissaires des vasa-vorticosa pouvant s'accompagner d'endophlébite et par conséquent de rétrécissement du vaisseau malade.

Knies, dans sa revue générale sur les lésions du glaucome (1), résume ainsi l'histoire des lésions choroïdiennes : Au début, congestion ; pendant les attaques, légère infiltration cellulaire ; plus tard, apparition de quelques foyers atrophiques dans les parties antérieures de la membrane ; quelquefois, atrophie diffuse. Knies considère les lésions veineuses trouvées par Birnbacher et Czermak comme appartenant à des stades avancés du glaucome. Il en est de même de la dégénération hyaline des parois vasculaires avec formation consécutive de thromboses, décrites par Klebs.

Ulrich en 1892, critiquant la théorie admise par Birnbacher et Czermak, a examiné dans quatre cas de glaucome les troncs émissaires des veines choroïdiennes et les a constamment trouvés parfaitement normaux.

Leber et Bentzen, dans leur travail précédemment cité, ont également trouvé perméables les émissaires veineux de la choroïde dans les deux cas où ils les ont examinés.

(1) *Centralblatt für allgm. Path und pathol. Anat.*, avril 90.

Corps ciliaire.

Henri Müller avait déjà signalé une atrophie irrégulière du corps ciliaire. Schmidt-Rimpler la signale également.

La théorie du refoulement de l'iris par les procès ciliaires gonflés paraît venir de Weber (1).

Knies, dans son article déjà cité, résume ainsi nos connaissances actuelles à ce sujet : Au début du glaucome le corps ciliaire est infiltré de cellules, puis survient une atrophie rapide du muscle ciliaire, atrophie qui est tout à fait de règle dans les glaucomes ayant eu une certaine durée. L'atrophie des franges ciliaires est beaucoup plus tardive et ne va jamais aussi loin que celle du muscle. Quant au refoulement de l'iris par les procès ciliaires gonflés, les figures de Weber n'en démontrent nullement la réalité. Du reste, l'examen anatomique des cyclites fait voir que les procès ciliaires gonflés s'érigent en arrière et en dedans et s'éloignent de l'iris au lieu de le pousser vers la cornée.

Brailey a signalé à plusieurs reprises la dilatation du grand cercle artériel de l'iris et des artères du corps ciliaire. Birnbacher et Czermak considèrent ces données comme très difficiles à vérifier, et trop douteuses pour pouvoir servir de point de départ à aucune théorie.

Au contraire Ulrich considère les observations de Brailey comme exactes ; il faut dire qu'il y est directement intéressé par sa théorie sur le développement du glaucome.

(1) Les causes du glaucome (*Archives de de Græfe*, 1877).

Iris.

C'est encore Henri Müller qui a le premier signalé en 1858, bien que d'une façon peu explicite, la soudure qui se produit dans le glaucome entre la périphérie de l'iris et la bandelette réticulée. Il dit que « par son bord ciliaire l'iris adhère solidement au bord cornéen, tandis qu'il se détache très facilement du corps ciliaire. En ce point il est atrophié, presque tous ses vaisseaux paraissent obstrués ».

Schmidt-Rimpler dit que l'iris, souvent épaissi au début de la maladie, s'atrophie progressivement dans ses couches antérieures, qui se transforment en une lamelle translucide ; la zone périphérique peut s'appliquer intimement à la cornée.

C'est à Knies (1) que revient le mérite d'avoir démontré la constance de la soudure irienne périphérique dans le glaucome et d'avoir ainsi donné une base en apparence solide aux théories du glaucome par rétention. Tous les auteurs qui ont examiné microscopiquement des yeux glaucomateux ayant trouvé cette même lésion sauf dans certains cas au début déjà cités, il n'y a aucun intérêt à analyser leurs travaux en détail. Seul Schnabel, dans le VIe volume des *Archives de Knapp et Scheiwgger*, cherche à démontrer que la soudure irienne peut exister sans augmentation du tonus et inversement.

Nous aurons à revenir sur cette opinion de Schnabel, à laquelle il doit d'avoir eu sur la pathogénie du glaucome des idées particulières et qui le classent à part, en dehors de la tradition Græfienne.

(1) *Archives de de Græfe*, 1876.

Nous ne voulons pas insister ici sur les altérations de l'iris au niveau de la soudure : nous aurons assez l'occasion d'y revenir. Quant à sa pathogénie, nous devons indiquer ici les théories principales qui en ont été données. Knies l'attribuait primitivement à la présence de l'exsudat cellulaire qui se forme, d'après lui, à la face antérieure de l'iris. Birnbacher et Czermak, dans leur travail de 1886, voient aussi dans une inflammation sclérosante de l'angle irien la cause de la soudure de Knies. Ces théories de l'adhérence par inflammation ne sont plus du reste admises intégralement par leurs auteurs. Schnabel et Ulrich ont en effet montré que, dans certains cas, il y avait seulement application de la périphérie de l'iris à la cornée sans intermédiaire d'un tissu inflammatoire.

Quant à l'ectropion du bord pupillaire, tous les auteurs depuis Knies l'expliquent par la rétraction du tissu qui résulte de la prolifération de l'endothélium à la surface de l'iris.

Altérations des vaisseaux iriens. — Ulrich le premier, en 1882, a appelé l'attention sur les lésions des vaisseaux de l'iris dans le glaucome. Il a eu l'idée, pour remédier au manque de pièces récentes, d'examiner les fragments d'iris excisés chirurgicalement dans les glaucomes au début. Il a trouvé, dans les cinq cas de glaucomes primitifs cités dans son premier travail, des lésions constantes des vaisseaux, lésions caractérisées par la dégénération hyaline avec rétrécissement du conduit d'un certain nombre d'artérioles, tandis que d'autres se montraient dilatées avec amincissement de leurs parois.

Schnabel admet dans l'iris les mêmes lésions qu'Ulrich, mais il les croit plus ou moins généralisées aux autres vaisseaux de l'œil.

Birnbacher et Czermak, dans leur publication de 1886, sont d'avis que les lésions vasculaires de l'iris, loin d'être primitives, ne s'observent que là où la trame irienne est elle-même atrophiée. Ils pensent en outre que le terme de dégénération hyaline n'est pas exact, qu'il s'agit simplement d'une hypertrophie de la tunique adventice pouvant s'observer à un certain degré sur les yeux séniles. Dans un seul cas ils ont trouvé de l'endartérite du petit cercle de l'iris. Quant aux lésions de la trame irienne elle-même, la plupart des auteurs admettent au début des petits foyers d'infiltration cellulaire auxquels succèdent plus tard l'atrophie et la dépigmentation du tissu irien. La compression et la destruction des vaisseaux et des nerfs au niveau de la soudure sont généralement considérées comme la cause de cette atrophie.

Cristallin.

Priestley-Smith (1) est, croyons-nous, le seul auteur qui ait fait jouer au cristallin un rôle pathogénique habituel dans le glaucome. Se basant sur ce que, d'une façon générale, le cristallin déplace d'autant plus d'eau, est donc d'autant plus volumineux que le sujet est plus avancé en âge, il admet chez les vieillards un élargissement du cristallin, un rétrécissement corrélatif de l'espace périlenticulaire, une difficulté d'écoulement pour les liquides vitréens à travers cet espace, et, comme conséquence, un refoulement du cristallin contre l'iris, qui irait ainsi se souder à la cornée.

Rheindorf (2) a émis une théorie analogue en accusant un défaut de communication entre les deux segments du

(1) *Glaucoma*, etc., Londres, 1879.
(2) *Zehender's klin. Monatsbl.*, 1887.

globe par épaississement du diaphragme zonulo-cristallinien. Mais qu'entend-il exactement par là?

Corps vitré.

L'idée d'une augmentation de volume du vitré dans le glaucome est fort ancienne. On la trouve émise par Plattner en 1745, qui déjà connaissait la dureté de l'œil glaucomateux. Vers 1840 Mackenzie, qui a tant contribué à répandre la notion de l'exagération du tonus, admettait une accumulation d'humeur vitrée dissoute et croyait à une maladie de la membrane hyaloïde. De Græfe admettait aussi comme conséquence de sa choroïdite séreuse une augmentation de volume du vitré. C'est là du reste une nécessité physique admise par tous : la chambre antérieure étant, dans le glaucome, aplatie par refoulement du cristallin en avant, il faut bien que les organes situés en arrière (vitré ou à la rigueur contenu de la chambre postérieure) aient augmenté de volume.

Knies ne signale aucune lésion particulière du vitré dans le glaucome. Cependant divers auteurs ont signalé son ramollissement fréquent.

Hœnsell (*Arch. d'ophtalm.*, 1890), sous le titre « l'altération du corps vitré dans le glaucome », expose le résultat des recherches qu'il a faites sur un globe atteint de glaucome absolu. Il dit avoir retrouvé les mêmes lésions dans un grand nombre de cas semblables.

Sa description, malheureusement peu compréhensible, n'est éclairée par aucune figure. Cela est d'autant plus regrettable que l'auteur, compétent au point de vue de l'étude si difficile du corps vitré, a vu des lésions probablement intéressantes : « Après l'accroissement de la

substance hyaline dans les cellules qui forment les lamelles du corps vitré adulte, la substance granuleuse disparaît peu à peu des voies intracellulaires rétrécies ; elle est remplacée par un liquide qui a le même indice de réfraction que la substance hyaline, ce qui empêche d'observer cette dernière... Dans le processus glaucomateux les voies intracellulaires se trouvent complètement closes par la condensation de la substance hyaline des cellules, leur contenu est forcé de s'accumuler entre les lamelles et, ne trouvant pas d'issue, il y devient stagnant par suite de l'imperméabilité des lamelles ; la tension oculaire augmente ainsi. »

Cet état du vitré doit être considéré d'après Hœnsell comme une atrophie.

Rétine et nerf optique.

De Græfe, auquel n'avait pas échappé le fait que le glaucome se produit principalement chez des gens âgés à artères rigides, et qu'il est souvent associé à des altérations séniles du cerveau, eut l'idée de rechercher la cause des lésions de l'œil dans une maladie de ses vaisseaux nourriciers. Il eut l'occasion d'examiner les yeux d'un glaucomateux mort d'hémorragie cérébrale. Les vaisseaux de la base du crâne étaient fortement athéromateux. L'œil droit, depuis longtemps aveugle par glaucome, était nourri par une artère ophtalmique extrêmement athéromateuse et rétrécie. Les artères de sa rétine étaient tortueuses et sclérosées. Les vaisseaux choroïdiens étaient du reste également malades. L'œil gauche présentait seulement un commencement d'excavation de la papille (une légère saillie, dit encore de Graefe à cette époque, 1854) et avait souffert seulement de quelques phénomènes pro-

dromiques. L'artère ophtalmique était beaucoup moins malade qu'à droite et sa lumière parfaitement libre. Sur les vaisseaux de la rétine, le processus athéromateux était aussi beaucoup moins évident.

En 1858, Henri Müller démontra à la fois la forme de l'excavation glaucomateuse, l'atrophie des fibres nerveuses au niveau de l'excavation, ce qu'il attribue à la traction subie par ces fibres; l'extension du processus atrophique à toute l'étendue de la couche nerveuse de la rétine, tandis que le reste de la membrane demeure intact.

Il a vu également l'atrophie du nerf optique. Il a même signalé que l'on peut trouver quelques vaisseaux rétiniens oblitérés. En somme il nous a appris tout ce que nous savons être essentiel et constant dans les altérations optico-rétiniennes du glaucome.

Müller attribue l'excavation à la pression exagérée du vitré; déjà il tient compte des différences de résistance de la lame criblée suivant les sujets, et indique même qu'avec une tension intraoculaire normale une excavation peut se produire si la lame crillée perd de sa solidité. C'est la théorie mécanique de l'excavation admise par tous les anciens auteurs, de Græfe, Donders, et plus ou moins modifiée de nos jours par l'idée d'une névrite glaucomateuse.

Schmidt-Rimpler est d'avis que les fibres nerveuses sont normales au début de l'excavation et ne s'atrophient que plus tard.

Poncet, dans son Atlas, en 1879, admet une sclérose générale du nerf optique avec diminution de vascularisation de la papille, tandis qu'au contraire les petits vaisseaux sont très nombreux et gorgés de sang immédiatement en arrière de la lame criblée.

Nous avons déjà signalé que Fuchs, en 1884, n'avait trouvé dans son double cas de glaucome traité par l'iridectomie qu'un certain degré d'atrophie du nerf optique sans excavation.

Schnabel, l'année suivante (1), admet dans le glaucome une maladie particulière du nerf optique, indépendante de la pression, une *névrite glaucomateuse* (*glaucomatöse Sehnervenleiden*). Dans son travail de 1892, déjà cité à propos des altérations névritiques des glaucomes récents, il fait ressortir que l'observation clinique démontre l'existence d'une névrite rétrobulbaire dans une série de cas de glaucome.

Un nombre considérable d'yeux glaucomateux présentent, avec un champ visuel à peu près intact, un scotome central ou paracentral ; d'autres ont un champ visuel rétréci de tous les côtés et une bonne acuité centrale. Cela tient à des localisations diverses des foyers d'atrophie dans le nerf. Enfin, dans le glaucome chronique, la décoloration de la papille peut être longtemps le seul signe de la maladie ; on trouve aussi des cas où l'un des yeux étant glaucomateux, l'autre, sans signes apparents de glaucome, présente cependant une décoloration gris verdâtre de la papille. C'est là un fait parfaitement réel et que nous avons pu constater un certain nombre de fois.

Birnbacher et Czermak se rattachent à la théorie mécanique de Müller : l'atrophie de la papille est due à la distension des fibres nerveuses par suite du recul de la lame criblée ; de ce point le processus atrophique suit une marche descendante du côté de la rétine et ascendante du côté du nerf optique. La disparition des éléments nerveux

(1) *Arch. f. Augenheilk.*, 1885.

n'est pas due à une prolifération conjonctive, c'est le contraire qui a lieu.

Knies (1890) dit que les altérations du nerf optique sont précoces et caractéristiques ; dans un cas récent il a trouvé une forte hypérémie.

Brailey a trouvé de la névrite interstitielle ; celle-ci, très fréquemment visible à l'ophtalmoscope, paraît être l'état habituel du début, on l'a trouvée dans tous les yeux glaucomateux examinés avant la période de l'excavation. Beaucoup d'auteurs ont indiqué que celle-ci, dans les cas avancés, pouvait être tapissée par une membrane conjonctive néoformée plus ou moins épaisse. Plusieurs auteurs également ont indiqué un épaississement sclérreux de l'adventice des vaisseaux optiques.

Au sujet des lésions rétiniennes, rappelons que Fuchs, dans sa double observation déjà citée, a trouvé d'épaisseur normale la couche nerveuse de la rétine malgré une certaine atrophie du nerf optique. Il ne parle pas des vaisseaux rétiniens.

Birnbacher et Czermak ne font que confirmer l'existence de l'atrophie de la couche nerveuse, ils parlent de l'épaississement de la paroi des vaisseaux rétiniens sans plus de détails et seulement dans les cas anciens.

Ils n'ont jamais observé de dégénération hyaline des vaisseaux de la rétine.

Knies considère la rétine comme normale au début. Il n'admet d'athérome des vaisseaux rétiniens que dans le glaucome hémorragique.

Nerfs ciliaires.

Magni (1862-65), dans des cas anciens de glaucome simple, dit avoir trouvé une atrophie complète des nerfs

ciliaires, atrophie qui serait la cause des lésions de nutrition du côté des membranes de l'œil. Au contraire, Birnbacher et Czermak ont trouvé les nerfs ciliaires généralement sains, sauf dans un seul cas où il existait de petits foyers de névrite interstitielle au niveau du trajet intra-scléral de ces petits troncs nerveux.

CHAPITRE VI

Anatomie pathologique du glaucome hémorragique.

Laqueur et de Græfe, en 1869 et 1870, avaient fait connaître les accidents glaucomateux graves qui succèdent à certaines hémorragies de la rétine. Ils avaient indiqué l'inefficacité de l'iridectomie dans ces cas, et de Græfe signale la fréquence relative de la mort par hémorragie cérébrale chez les sujets ainsi atteints.

La même année 1869, Pagenstecher publia deux examens microscopiques relatifs à des cas analogues; il signala la sclérose des gros troncs vasculaires rétiniens, les anévrysmes des artérioles et des capillaires, les dilatations veineuses, l'infiltration hémorragique de la rétine. Il publia des dessins de ces altérations vasculaires dans son Atlas, paru en 1875.

Hache (1), en 1874, désigna nettement comme glaucomes hémorragiques les cas où hémorragies et glaucome dérivent d'une même cause : l'altération scléreuse des parois vasculaires. Il a fait avec Coyne l'examen microscopique de l'un de ces cas. Tandis que Pagenstecher n'avait rien vu d'anormal dans les vaisseaux ciliaires des deux yeux examinés, Hache a trouvé une artério-sclérose généralisée à tous les vaisseaux de l'œil (rétine, choroïde, iris) et pas d'anévrysmes. Pour lui l'artério-sclérose est un

(1) Th. Paris, 1874.

phénomène primitif et non secondaire au glaucome. Les hémorragies en elles-mêmes ne peuvent être accusées d'amener l'augmentation de tension. « Mais le ralentissement de la circulation dû aux altérations artérielles, augmenté par des varicosités que l'on rencontre dans les premières ramifications veineuses, met le sang dans de mauvaises conditions pour vaincre la résistance que lui offriront à sa sortie du globe les veines altérées et la sclérotique hypertrophiée. Dès lors il est facile de comprendre qu'il y aura augmentation de transsudation et diminution de résorption, d'où exagération de tension intraoculaire et apparition des phénomènes glaucomateux (Hache). »

Voici donc toute la théorie du glaucome par hypersécrétion et rétention très bien comprise et exprimée par Hache. Pagenstecher l'avait déjà indiquée, mais d'une façon moins explicite et en faisant intervenir la rétine seule comme siège de cette hypersécrétion. L'auteur français accorde le grand rôle à la choroïde, et il est bien évident que les troubles circulatoires de cette membrane peuvent eux aussi jouer un rôle pathogénique important. Mais à l'époque où il écrivait, le nombre d'examens anatomiques était encore trop petit pour que l'intégrité de la choroïde dans les glaucomes hémorragiques, suffisamment récents fût chose couramment admise, et que les lésions rétiniennes, évidemment plus précoces, pussent être invoquées seules dans la pathogénie de cette forme de glaucome.

Poncet, en 1877, publie un examen très complet d'un cas ancien de glaucome hémorragique. Il y avait des lésions étendues des vaisseaux de la rétine, avec anévrysmes miliaires. Pas de lésions vasculaires dans la choroïde, sauf une atrophie fibreuse de la chorio-capillaire. L'iris

était entièrement soudé à la cornée, la papille profondément excavée.

Knies, en 1876, trouve la soudure irienne périphérique dans quatre glaucomes hémorragiques, Deutschmann la même année signale les mêmes altérations dans deux cas.

Brailey et Edmunds, en 1880, décrivent deux cas de glaucomes hémorragiques typiques dans lesquels il n'y avait pas de soudure irienne.

Webster Fox et Brailey signalent ensuite un nouveau cas de glaucome hémorragique très aigu avec gonflement de la papille, et cette fois soudure irienne.

En 1883, Tartuferi (cité par de Bourgon) trouve encore la sclérose des vaisseaux rétiniens, pas d'anévrysmes miliaires, un certain degré d'atrophie choroïdienne avec sclérose artérielle et dilatation veineuse, soudure de Knies, excavation glaucomateuse, corps amyloïdes dans le tissu conjonctif légèrement hypertrophié du nerf optique. Dans son article du *Centralblatt*, Knies, qui voit dans les lésions vasculaires du glaucome quelque chose de secondaire et de tardif, émet cette opinion que le glaucome hémorragique est le glaucome dans un œil athéromateux. Avec cette manière de voir on ne s'explique pas très bien comment les hémorragies, signe évident des lésions vasculaires, précèdent constamment la période glaucomateuse.

Randolph, à côté des altérations vasculaires connues du nerf optique et de la rétine, particulièrement caractérisées ici par une dégénérescence hyaline des artères, signale une dilatation énorme des veines choroïdiennes et leur dégénérescence hyaline. Le canal de Schlemm est oblitéré.

De Bourgon et Valude, en 1892, signalent les altérations suivantes dans un glaucome hémorragique énucléé

pour douleurs : nerf optique sain, papille non excavée, dégénérescence hyaline de l'artère centrale, lésions vasculaires rétiniennes généralisées. La plupart des artères présentent une dégénération hyaline totale, quelques-unes sont atteintes de périartérite, les capillaires sont dilatés, les veines congestionnées mais sans lésions appréciables. La choroïde est simplement très congestionnée, l'iris de même mais sans lésions vasculaires. Le canal de Schlemm est perméable. Le corps vitré et le cristallin sont normaux.

Weinbaum (1) (1892), rapportant un cas de glaucome hémorragique avec thrombose de la veine centrale de la rétine, rappelle que Michel, dans le travail où il a fait connaître cette dernière affection, avait fait remarquer que la stase dans le système veineux ne s'était jamais compliquée (sept cas) d'augmentation de pression. Schnabel, dans un cas de glaucome secondaire aigu, avait trouvé une thrombose de la veine centrale. Weinbaum cite alors le cas d'un jeune homme jusque-là bien portant qui, examiné pour un affaiblissement subit de la vue de l'œil droit, présenta un vitré trouble, une papille peu distincte et rougeâtre, puis des hémorragies de l'iris et de la rétine. L'œil étant dur, une iridectomie fut pratiquée, et ses résultats n'ayant pas été durables, l'œil énucléé. Il y avait soudure de Knies déterminée par une inflammation sclérosante, aucune trace d'inflammation dans la choroïde, le nerf optique en partie atrophié, la veine centrale thrombosée. Weinbaum considère cette thrombose comme un facteur important du glaucome hémorragique et fait remarquer avec raison qu'à l'avenir il faudra dans les cas analogues examiner avec soin la veine centrale.

(1) *Arch. f. Ophtalm.*, 1892.

Wagenmann (1), la même année, publie trois cas de rétinite hémorragique unilatérale suivie de glaucome. Dans sa *première observation*, il s'agit d'un homme de soixante ans qui, atteint de cécité subite de l'œil droit, montra une papille rougeâtre, mal limitée, une rétine criblée d'hémorragies des veines tortueuses, des artères filiformes. Dix jours plus tard tonus, douleurs. Le malade accepta rapidement l'énucléation. Le nerf optique était atteint de névrite interstitielle avec atrophie encore incomplète. La prolifération cellulaire du nerf optique s'étendait à la papille manifestement excavée. L'artère centrale était atteinte d'une forte endartérite allant en augmentant vers le bulbe. La veine ne montrait pas d'altérations très notables. Dans la rétine infiltrée d'hémorragies, le siège et la nature des altérations vasculaires conservaient le même caractère. Soudure annulaire de Knies due à une prolifération cellulaire. Iris extrêmement riche en cellules, ses vaisseaux atteints d'endartérite. Quelques amas cellulaires dans les procès ciliaires et la choroïde. Tous les vaisseaux de la choroïde sont malades, surtout les artérioles, beaucoup de capillaires obstrués par dégénérescence hyaline. Les gaines des vasa-vorticosa montrent quelques amas de cellules rondes. Vitré partout épaissi et fortement fibrillaire. Cristallin intact.

Wagenmann croit que, dans ce cas, il s'agit d'une embolie non dans le tronc de l'artère centrale mais dans l'une ou l'autre de ses grosses branches de bifurcation vers le bord papillaire. On trouve en effet en ce point des vaisseaux rétiniens complètement oblitérés. Il fait remarquer que la rétine n'est malade que là où il y a des hémorragies.

(1) *Arch. f. Ophtalm.*, 1892.

L'*Observation* II est celle d'un vieillard de soixante-seize ans dont la vue de l'œil gauche baissait depuis quelques mois et qui venait d'avoir trois attaques d'agraphie. La papille est rouge et trouble, nombreuses hémorragies rétiniennes en flammèches. Les phénomènes glaucomateux ne survinrent que dix mois plus tard. La cornée se laissa envahir par un ulcère à hypopyon, et l'œil fut énucléé.

Le nerf optique complètement atrophié montrait une prolifération excessive des noyaux conjonctifs. La papille était atrophiée et refoulée. A quelque distance derrière le globe la veine centrale est à moitié oblitérée par un thrombus. L'artère centrale montre une endartérite ayant son maximum au niveau du thrombus veineux. Atrophie marquée des couches internes de la rétine, çà et là restes d'hémorragies. Les artères et les veines sont rétrécies par des lésions inflammatoires péri et endo-vasculaires. Les petits vaisseaux sont même complètement fermés. Beaucoup de vaisseaux choroïdiens montrent une prolifération et des altérations hyalines de leur tunique interne. Les gaines des vasa-vorticosa sont infiltrées, ratatinées et fortement fibrillaires. Soudure de Knies.

Ici la stase déterminée par le thrombus veineux est pour Wagenmann la cause des hémorragies. Il admet qu'un certain degré d'artério-sclérose a pu préexister, mais que diverses causes ont dû venir l'augmenter : stase et distension des vaisseaux, adaptation des vaisseaux à la diminution du courant sanguin.

Observation III. — Homme de quarante-deux ans, qui, examiné pour un abaissement de la vision de l'œil droit, montre du trouble péripapillaire, des veines dilatées et tortueuses, plus tard des hémorragies, puis des phéno-

mènes iritiques, du tonus, des douleurs, qui conduisent à l'énucléation.

Le nerf optique, atteint de névrite, commençait à s'atrophier. Endartérite avec rétrécissement du calibre de l'artère ; les parois de la veine sont épaissies, mais sa cavité libre. La papille est excavée, infiltrée de cellules, ses vaisseaux rétrécis, non oblitérés. Hémorragies dans les couches internes de la rétine, altérations kystiques classiques. Lésions avancées de tous les vaisseaux rétiniens, choroïde infiltrée et épaissie. Beaucoup de ses veines ont subi une dégénérescence hyaline, près de la papille elles sont fortement variqueuses. Infiltration des gaines des vasa-vorticosa. L'iris est épaissi, ses vaisseaux rétrécis. Soudure annulaire de Knies par un tissu cellulaire intermédiaire.

Parmi les remarques que suggèrent à Wagenmann les observations précédentes, celles relatives à la pathogénie des accidents glaucomateux nous intéressent seules. Mais chez lui aussi se fait sentir l'insuffisance de nos connaissances physiologiques. Il se borne sagement à soupçonner une sorte de coordination entre les troubles circulatoires rétiniens et l'augmentation de tension. Il semble donc être arrivé à cette impression que dans ces trois cas de glaucome les lésions vasculaires rétiniennes étaient la seule chose constante.

CHAPITRE VII

Les théories du glaucome.

On connaissait avant de Græfe (Mackenzie, Desmarres, Tavignot) l'augmentation de tension de l'œil glaucomateux, mais c'est de Græfe (1855) qui fit de ce caractère la chose essentielle, le symptôme primordial tenant tous les autres sous sa dépendance. Aussi fut-il amené momentanément à séparer du glaucome, sous le nom *d'amaurose avec excavation*, les types cliniques qui présentaient tous les signes du glaucome (excavation caractéristique de la papille, rétrécissement progressif du champ visuel, etc.), mais n'offraient pas d'augmentation de tension bien appréciable au doigt. Enfin il crée les *glaucomes secondaires* pour y ranger les cas où une lésion primitive quelconque se complique plus tard d'augmentation chronique de la pression, d'excavation du nerf optique, etc.

On sait que c'est par une choroïdite séreuse qu'il expliquait l'augmentation de volume du vitré et la tension dans les glaucomes inflammatoires. Au sujet des amauroses avec excavation ses idées se modifièrent à la suite des travaux de Donders. Il vit du reste lui-même que quelques-uns de ces cas d'amaurose se transformaient en glaucomes inflammatoires. Il rangea alors cette affection dans le glaucome simple, qu'il n'expliquait pas par la choroïdite séreuse, mais plutôt par la théorie

de l'hypersécrétion de cause nerveuse de Donders.

Donders, en 1862, considéra le glaucome simple comme type du glaucome. Se compliquant d'*ophtalmie* il devient le glaucome inflammatoire, mais même à l'état simple il présente toujours un certain degré d'augmentation de tension, qui reste toujours l'essence de la maladie, et dont il faut chercher la cause dans une exagération des sécrétions intraoculaires par irritation des nerfs sécrétoires.

Les théories de Donders donnèrent lieu à des recherches expérimentales (Wegner, Adamück, von Hippel et Grünhagen), que nous avons partiellement résumées au chapitre *Physiologie de l'angle irien*, et dont les résultats n'ont pas été concluants. Tout au plus ces auteurs ont-ils obtenu, dans leurs expériences sur le grand sympathique cervical, des modifications de la tension oculaire dont le déterminisme reste encore à établir. Ceci reste vrai même après les expériences plus récentes de Nicati, Spallita, Angelucci.

Cependant Jäger (1858) ne considérait pas l'augmentation de la tension intraoculaire comme l'essence du glaucome, et cela parce qu'elle faisait défaut dans des cas qu'il ne pouvait se décider à séparer des autres glaucomes, c'est-à-dire les glaucomes simples, les amauroses avec excavation de Græfe. Il regardait le refoulement de la papille beaucoup plutôt comme le résultat d'un trouble de nutrition diminuant la résistance des tissus, que comme la conséquence d'un effet mécanique de pression. En somme, pour lui, le glaucome consistait avant tout dans des troubles nutritifs déterminés par des lésions vasculaires.

On voit que, dès le début, deux théories très distinctes sont en présence ; l'une avec de Græfe et Donders met tous les accidents glaucomateux sous la dépendance

de l'augmentation de la tension, c'est la théorie mécanique. Du reste pour le premier, l'hypertonie est causée par une lésion des tissus (choroïdite); pour le second, elle est due à une suractivité sécrétoire. L'autre théorie, mise en avant par Jäger, ne considérant pas la tension comme chose essentielle, fait du glaucome un trouble trophique des tissus de l'œil lié à des lésions vasculaires.

La grande majorité des ophtalmologistes se sont orientés suivant de Græfe, à ce point que le mot de glaucome qui, pour les anciens cliniciens, indiquait seulement un aspect particulier à l'œil dénotant des troubles graves, a fini par désigner l'état de tout œil dont la tension est exagérée.

Nous ne voyons guère que Schnabel qui ait repris l'opinion de Jäger et défendu la théorie du glaucome considéré comme lésion de nutrition.

Ajoutons du reste que, ainsi que nous l'avons vu, de Græfe n'était pas exclusif, puisqu'il avait découvert le premier la co-existence de lésions artérielles du cerveau et de l'œil avec le glaucome. Il y avait évidemment dans cette recherche des lésions vasculaires la marque d'idées très larges sur la nature du glaucome. C'étaient seulement les caractères généraux de l'œil glaucomateux que de Græfe cherchait à expliquer par l'hypertonie; il est évident qu'il cherchait dans une cause générale telle que l'artériosclérose les conditions de développement de la maladie.

Théories mécaniques.

Sans vouloir refaire l'histoire détaillée de ces théories, faisons remarquer que l'on peut les diviser en théories d'*hypersécrétion*, et théories de *rétention*, les premières étant d'une façon générale les plus anciennes en date.

Ainsi la théorie de la choroïdite séreuse de de Graefe, les théories de Donders, accusaient l'hypersécrétion. Plus tard Ulrich (1884) mit en avant une nouvelle théorie d'hypersécrétion. Ayant admis la précocité des altérations et de l'oblitération des vaisseaux de l'iris il pensa qu'il en résultait une hypérémie des procès et une hypersécrétion. Comme conséquence, le vitré augmente de volume, pousse le cristallin et l'iris en avant, les appuie l'un contre l'autre et ferme ainsi la communication entre les deux chambres. L'iris altéré, peu propre à la filtration, est refoulé contre la cornée, à laquelle il finit par se souder à sa périphérie. L'angle irien se trouvant ainsi oblitéré, la voie d'excrétion postérieure le supplée en partie, ce qui, joint à l'augmentation de tension, finit par excaver la papille.

Voici donc une théorie dans laquelle tout est mécanique, sauf le point de départ qui consiste dans une altération vasculaire.

Parmi les théories de rétention on peut indiquer tout d'abord celle de Cusco et de Coccius, qui admettaient une rétraction de la sclérotique, diminuant le volume du globe oculaire et comprimant son contenu liquide. Cela implique nécessairement que les liquides ne peuvent s'échapper.

Hache (1874) comprend déjà que la rigidité sénile de la sclérotique dans les glaucomes hémorragiques sera une cause de rétention des liquides exsudés en trop grande abondance à l'intérieur de l'œil. Il combine ainsi l'un des premiers l'idée d'hypersécrétion et celle de rétention, combinaison que nous retrouvons plus tard chez beaucoup d'auteurs.

Schmidt-Rimpler, en 1877, suppose également la possibilité de troubles dans l'excrétion des liquides intra-

oculaires, du reste, bien qu'il se rattache aux théories mécaniques, il admet toute une série de causes à la tension glaucomateuse : la rigidité sclérale, les hypersécrétions nerveuses, les stases dans les veines de l'œil.

Priestley-Smith (1879) admet une théorie de rétention particulière : difficulté d'excrétion des liquides postérieurs de l'œil, par suite de la réduction sénile de l'espace périlenticulaire.

Knies, en 1876, vint donner aux théories de rétention une extension nouvelle en démontrant la constance de l'*oblitération de l'angle irien* dans le glaucome. Il paraît avoir été conduit à cette découverte par ses expériences sur l'excrétion des liquides intraoculaires, qu'il localise principalement dans la région du bord scléro-cornéen. La soudure irienne est due, pour lui, à une inflammation locale.

Wéber, l'année suivante, l'attribua à un refoulement de la base de l'iris par les procès ciliaires gonflés, opinion qui, en somme, n'a pas fait fortune.

De Wecker avait déjà été amené à soutenir l'idée de rétention dans le glaucome en observant après des iridectomies la formation de cicatrices qu'il appela *cicatrices à filtration*. Admettre que la filtration peut guérir le glaucome, c'est bien admettre que la cause de la maladie est la rétention des liquides intraoculaires. C'est dans la même idée qu'il proposa, en 1867 et 1869, de remplacer l'iridectomie par la sclérotomie, opération dont le but est d'établir une cicatrice à filtration là où se fait la filtration sur les yeux normaux. On peut dire, en somme, que la sclérotomie de même que le drainage oculaire, sont l'expression opératoire des théories de rétention. Leurs effets thérapeutiques ne paraissent pas du reste s'être montrés entièrement favorables à ces théories.

De Wecker a fort habilement défendu la théorie de la rétention par les données cliniques. Il sent bien la nécessité d'invoquer des lésions organiques comme cause première de l'augmentation de pression. C'est ainsi qu'il admet des altérations séniles, ou pathologiques (arthritisme), entraînant une certaine imperméabilité de la sclérotique et des voies normales de filtration.

Birnbacher et Czermak, dans les conclusions de leur travail (1886), restent, en somme, dans une réserve prudente et cherchent plutôt à expliquer les signes cliniques par les lésions anatomiques qu'à construire une théorie générale du glaucome. Tout en acceptant sagement l'action combinée de plusieurs facteurs, le fait capital leur paraît être une inflammation étendue de la membrane vasculaire, se traduisant d'un côté par l'oblitération de l'angle irien, de l'autre par le rétrécissement des émissaires veineux dans leur trajet intrascléral. Il y a là une double cause de rétention dans des yeux où la choroïdite détermine une sécrétion exagérée. L'excavation de la papille est pour eux de cause mécanique, l'atrophie du nerf optique et de la rétine procède de l'atrophie papillaire. En définitive, bien qu'ils ne soient pas exclusifs, c'est l'augmentation de tension qui est encore pour eux la chose essentielle.

Dans son travail de 1890, Birnbacher ne modifie en somme pas son idée générale du glaucome.

En 1888, Jacobson (1), à la suite du travail de Birnbacher et Czermack, croit que la vieille choroïdite de de Graefe a définitivement reconquis sa place. Comme la plupart des anciens cliniciens, il aime à relier le glaucome à des troubles vasculaires généraux, il voit dans des stases vei-

(1) *Arch. f. ophtalm.*, 1888.

neuses ce qui prédispose au glaucome ; étant donné l'âge des malades il songe à des altérations vasculaires séniles, il croit enfin que la plupart des glaucomateux souffrent d'une diminution de l'énergie du cœur, d'où faible pression artérielle et stases veineuses faciles. Cependant il se rattache en définitive aux théories mécaniques, puisqu'il admet que l'augmentation de tension, même quand elle n'est pas appréciable au doigt, est la cause première des altérations de la papille.

Brailey, qui range tous les yeux durs dans les glaucomes, est naturellement partisan des théories mécaniques. Logiquement du reste, il ne peut pas ne pas considérer comme essentiel le symptôme qui lui fait ranger dans une même famille les glaucomes primitifs et les secondaires.

Knies, comme conclusion de sa revue générale de 1890, déclare qu'on ne peut encore déterminer quel est le *primum movens* dans le glaucome. Il se rattache aux théories de rétention par oblitération inflammatoire des voies de filtration. Cette inflammation, il considère comme très vraisemblable qu'elle est déterminée par une substance irritante formée à l'intérieur de l'œil et agissant principalement au niveau des portes de sortie et de leurs environs.

Ainsi presque tous les auteurs se sont rangés du côté de de Graefe, ont adopté cette idée que rendre normale la tension d'un œil glaucomateux, c'était le guérir, aussi toute la thérapeutique du glaucome s'est orientée vers les moyens d'abaisser la pression, on a peu cherché du côté du traitement général. On a même attribué au glaucome une curabilité beaucoup plus grande que celle qu'il présente en réalité, et cela parce que l'on a beaucoup trop vu dans les accidents glaucomateux un défaut quelconque des soupapes de sûreté de l'œil, et pas assez un

trouble nutritif de certains tissus de l'œil, par exemple de la papille et du nerf optique.

Nous ne voyons guère que Schnabel qui ait défendu les idées de Jäger sur la nature dystrophique du glaucome. Chose curieuse, dans l'une de ses premières publications sur le glaucome, de Graefe avait supposé que des altérations athéromateuses dans les différents domaines vasculaires de l'œil pouvaient déterminer les diverses formes du glaucome. L'amaurose glaucomateuse serait ainsi une conséquence des altérations de l'artère centrale de la rétine ; la forme habituelle, le glaucome inflammatoire, serait causée par une lésion des vaisseaux ciliaires. C'est là en somme l'idée reprise et développée par Schnabel. L'augmentation de tension est pour lui un symptôme des altérations glaucomateuses de l'iris, on ne la constate pas quand les altérations du nerf optique ou de la rétine existent encore seules. « Lorsque, dit-il, on considérait l'hypertonie comme la base du processus glaucomateux, on devait nécessairement méconnaître la rétinite glaucomateuse, quand elle existait seule. On considérait alors aussi le glaucome hémorragique comme consécutif à une rétinite hémorragique. Mais comment s'expliquait-on que la rétinite hémorragique pût déterminer l'augmentation de tension ? Comment celle-ci survient-elle quelquefois alors que les hémorragies, sa cause supposée, ne sont complètement résorbées ? Pourquoi tant de formes d'hémorragies rétiniennes sans glaucome ? C'est que les accidents glaucomateux proprement dits ne se produisent que lorsque la lésion vasculaire primitivement manifestée sur la rétine, a atteint les vaisseaux de l'iris. »

Quant à la cause des lésions vasculaires, Schnabel la voit dans une névrose des vaso-moteurs. Une fois cons-

tituées, les lésions vasculaires agiraient d'une façon chronique, tandis que les spasmes artériels déterminés par la névrose vaso-motrice détermineraient les accidents aigus.

Le plus récent travail de Schnabel (1892) a trait à la démonstration de l'indépendance de la névrite glaucomateuse. Rappelons seulement qu'il s'appuie sur la constance des altérations névritiques quelle que soit la forme du glaucome, sur la constatation de signes fonctionnels de névrite dans des glaucomes au début, enfin sur les altérations de coloration de la papille qui peuvent précéder l'excavation.

CHAPITRE VIII

Résumé de nos observations cliniques.

Glaucomes absolus non hémorragiques. — I. — Femme de soixante-dix ans ; il y a environ un an la vue de l'œil gauche s'est perdue dans l'espace de deux mois ; depuis six mois des douleurs violentes se sont déclarées.

Au moment de l'énucléation la vision est totalement abolie ; l'œil présente l'aspect glaucomateux et la dureté caractéristiques, mais en outre il y a du sang épanché dans la chambre antérieure et il existe à la partie supérieure du limbe scléro-cornéen un petit staphylome noirâtre.

II. — Homme de soixante-douze ans. Il y a deux ans a débuté un affaiblissement graduel de la vue de l'œil droit, qui est devenu aveugle, sans souffrance, dans l'espace de six mois. Un an plus tard fut pratiquée une iridectomie sans effet utile. Un mois avant l'énucléation, des douleurs très vives se sont déclarées.

A l'époque de l'énucléation, le tonus est élevé, la perception lumineuse nulle ; on constate une diminution apparente du diamètre vertical de la cornée.

III. — Femme de soixante ans. Il y a deux ans la vision a commencé à baisser du côté droit ; depuis ce moment l'œil est fréquemment douloureux.

A moment de l'énucléation le sens lumineux est complètement aboli, le tonus élevé. Ce qu'il y a de particulier, c'est que la chambre antérieure a conservé une profondeur normale et que la pupille n'est pas dilatée.

IV. — Homme de soixante et onze ans. Des phénomènes prodromiques, se sont manifestés il y a trois ans du côté droit. Un an plus tard la vue s'est perdue et des douleurs violentes se sont déclarées.

Au moment de l'énucléation la vision est complètement abolie, le tonus un peu supérieur à celui de l'œil sain ; mais la chambre antérieure a conservé sa profondeur et la cornée a à peine perdu de sa sensibilité ; on observe à la loupe un léger pointillé sur la face postérieure de cette membrane et la présence de quelques vaisseaux néoformés dans ses couches profondes.

V. — Homme de cinquante-quatre ans. Il y a eu, au début, des accidents dont l'œil gauche a été le siège, une attaque aiguë de glaucome peut-être précédée de phénomènes prodromiques. La vision est complètement perdue depuis quinze mois et le malade éprouve des douleurs continuelles.

La partie inférieure de la cornée, exposée à l'air, présente des taches blanchâtres, dues à une sclérose irrégulière et superficielle. On ne retrouve aucun antécédent de traumatisme ou de lésion cornéenne.

Le tonus est fortement augmenté, la sensibilité cornéenne très diminuée.

VI. — Homme de soixante-dix-huit ans. Il y a douze à quinze ans que la vue de l'œil gauche a commencé à baisser, puis s'est éteinte graduellement et sans douleurs.

Actuellement la vision est nulle, le tonus élevé, la sclérotique rigide.

La partie supérieure de la cornée est transparente ; mais la partie inférieure exposée à l'air est recouverte de dépôts blanchâtres superficiels d'apparence calcaire.

VII. — Pièce anatomique recueillie à Bicêtre. Pas d'observation clinique. La présence de deux iridectomies supérieures fait supposer un double glaucome, ce que confirme l'examen anatomique.

VIII. — Femme de cinquante-neuf ans. L'œil gauche a été, il y a vingt mois, le siège de symptômes de glaucome prodromique ; puis ont apparu des phénomènes congestifs et douloureux et la vue s'est perdue, après quoi l'œil aveugle a cessé de souffrir pendant près d'un an. Les douleurs ont ensuite reparu très violentes, une iridectomie ne les a calmées que pendant quelques jours.

Au moment de l'énucléation, aspect glaucomateux banal sans autre chose à noter qu'une diminution apparente du diamètre vertical de la cornée. Tonus élevé. Pas de perception lumineuse.

L'œil droit, hypermétrope de 3 dioptries, ne présente aucun signe de glaucome.

Glaucomes hémorragiques. — IX. — Homme de soixante-seize ans. La vue aurait commencé à s'affaiblir il y a cinq ans. Mais c'est seulement deux mois avant l'énucléation qu'un abaissement subit de la vision engagea le malade à faire examiner son œil droit, dont la rétine fut trouvée criblée d'hémorragies. Le tonus était alors un peu augmenté, mais il n'y avait pas d'excavation papillaire.

Un mois plus tard des douleurs se déclarent ; l'œil, examiné à nouveau, est dur, inexplorable par suite du trouble cornéen caractéristique du glaucome ; toute sensibilité lumineuse a disparu. L'énucléation est pratiquée.

Le malade a toujours eu une bonne santé ; mais il est arthritique avec artério-sclérose marquée ; on entend à l'auscultation du cœur un bruit de galop ; les urines ne contiennent ni sucre ni albumine.

X. — Femme de soixante ans. Examinée huit mois avant l'énucléation pour des troubles de la vue récents. Son œil droit est trouvé atteint de taches hémorragiques disséminées de la rétine. Pas de tonus. Artério-sclérose généralisée.

Un mois plus tard survient une attaque aiguë de glaucome. Plus tard encore on pratique une iridectomie ; les douleurs persistant, on a recours à l'énucléation.

XI. — Femme de cinquante-huit ans. Huit mois avant l'énucléation une paralysie faciale gauche accompagnée de fourmillements et de sensation de lourdeur dans le bras et la main du même côté, est survenue brusquement et n'a pas persisté. C'étaient là sans doute les symptômes d'une petite hémorragie cérébrale. Le lendemain de ces accidents la vue de l'œil droit s'est brusquement perdue. Plusieurs mois après, ont apparu des douleurs oculaires et périoculaires qui portent la malade à réclamer l'énucléation.

A ce moment la vision est nulle, l'œil inéclairable, la chambre antérieure diminuée de profondeur, la cornée peu sensible, le tonus fortement augmenté. Des hémorragies spontanées se sont produites dans la chambre antérieure quelques jours avant l'énucléation.

CHAPITRE IX

Anatomie pathologique des cas précédents.

Persistance de la dureté de l'œil glaucomateux après l'énucléation.

Un œil sain énucléé, perd en quelques minutes sa tension normale et devient mou ; l'œil glaucomateux conserve au contraire pendant plusieurs heures un tonus remarquablement élevé. C'est là un phénomène qui, pour nous, permet d'affirmer la présence d'une soudure annulaire de la périphérie de l'iris à la cornée (soudure de Knies). Nous avons en effet constaté ce fait pour tous nos yeux glaucomateux : examinés en général trois heures après l'énucléation, or tous ces yeux présentaient la soudure de Knies. Cette persistance de la dureté de l'œil indique certainement une rétention des liquides intraoculaires et met hors de doute qu'à un moment donné dans le glaucome il s'agit de rétention ; ce qui ne veut pas dire du reste que les phénomènes de rétention soient les premiers en date.

Un seul, un glaucome hémorragique, celui de l'observation IX, fut trouvé mou après l'énucléation, malgré qu'il eût présenté au moment de celle-ci une tension très considérable. C'est aussi le seul œil dans lequel nous n'ayons pas trouvé d'adhérence irido-cornéenne.

Ces lignes étaient depuis longtemps écrites quand nous avons eu connaissance de l'intéressant travail de Leber et Bentzen sur la *filtration au niveau de la chambre antérieure dans les yeux normaux et glaucomateux* (*Arch. f. ophtalm.*, vol. XLI).

Après avoir établi que, dans un œil normal, l'écoulement hors de la chambre antérieure d'une solution de chlorure de sodium à 3/4 p. 100 injectée dans cette cavité sous une pression de 25 millim. de mercure, équivaut à 5 millim. cubes par minute, les auteurs précités ont répété les mêmes expériences dans 4 cas de glaucome absolu primitif, 2 cas d'hydrophtalmie, 6 cas de glaucome secondaire. Dans tous ces yeux le pouvoir de filtration, c'est-à-dire la quantité de liquide susceptible d'être éliminé dans l'unité de temps par l'angle de la chambre antérieure, *était très diminué* et l'injection classique des veines ciliaires épisclérales ne se produisait pas. Tous ces yeux ont présenté à l'examen anatomique une oblitération de l'angle irien. Un seul a fait exception, l'un des yeux hydrophtalmes, dont l'angle irien était bien conservé, le triangle trabéculaire avait ses mailles bien ouvertes, le canal de Schlemm était invisible sur la plupart des coupes, mais se montrait bien ouvert sur quelques-unes. Dans cet œil-là, également, la filtration était très diminuée et l'injection des veines ciliaires ne s'est pas produite. Ceci est d'un grand intérêt, comme montrant l'insuffisance en certains cas de l'examen anatomique pour affirmer la perméabilité de l'angle irien à l'humeur aqueuse quand il ne présente pas de soudure oblitérante.

Leber a également remarqué depuis longtemps la conservation de la dureté de l'œil glaucomateux après l'énucléation ; il l'a notée dans presque tous les cas de glaucome. Jacobson avait fait la même remarque, mais avait

attribué cette persistance du tonus à une augmentation du contenu oculaire, non à un défaut d'excrétion.

Dans tous les glaucomes et même dans l'hydrophtalmie, il y a donc une diminution considérable de la filtration de l'humeur aqueuse hors de la chambre antérieure par rapport à ce qui existe à l'état normal. Comme cause de cette diminution de filtration on trouve la soudure de Knies. Ces données fournissent un appui essentiel à la théorie de rétention du glaucome; entre l'augmentation de tension et l'obstacle à la filtration il y a un rapport de cause à effet.

Mais, après ces conclusions de Leber et Bentzen, nous devons rappeler que ces lésions de rétention manquent dans les glaucomes énucléés lors de la première attaque (Birnbacher, Elschnig) et que, par conséquent, si elles ont dans l'évolution du glaucome une très grande importance, ce n'est cependant pas à elles qu'il faut attribuer l'explosion des phénomènes glaucomateux.

Elles constituent une complication précoce, grave et presque constante, mais non un point de départ.

Sclérotique et cornée.

Dans la plupart des glaucomes ayant duré un temps suffisamment long, on constate la présence de staphylomes partiels de la coque fibreuse oculaire. C'est ainsi qu'il en existait dans nos observations n^{os} I, III, IV, VIII, c'est-à-dire dans 5 cas de glaucome absolu sur 8. Au contraire les n°s II, VI et VII n'en montraient aucune trace. La durée de la période glaucomateuse ne peut pas être considérée comme l'unique facteur de la production du staphylome, puisque les observations VI et VII se rapportent à des glaucomes particulièrement anciens. Nous

ne pouvons non plus attribuer ces staphylomes à un défaut de résistance pathologique du tissu scléral, puisqu'on ne trouve aucun signe d'inflammation ancienne ou récente de la fibreuse à leur niveau. Le siège habituel de ces ectasies, que l'on rencontre de préférence sous le tendon d'insertion sclérale des muscles droits, c'est-à-dire là où, d'après le Pr Sappey, la sclérotique présente son minimum d'épaisseur, nous porte au contraire à les considérer comme de simples dilatations de cause mécanique, dans la production desquelles tout au moins les phénomènes mécaniques jouent le principal rôle. Il est fatal que les points faibles cèdent les premiers. Il est possible que des différences individuelles dans l'épaisseur de la sclérotique expliquent pourquoi certains yeux glaucomateux échappent à la formation d'ectasies sclérales.

Dans l'observation I, il n'y avait pas de staphylome scléral, mais bien un staphylome de la variété dite à tort *intercalaire* et siégeant en réalité dans la cornée elle-même. Ce qui le démontrait bien dans ce cas, c'est la présence de la portion marginale de la membrane de Descemet au niveau du bord *scléral* du staphylome.

Dans aucun de nos trois cas de glaucome hémorragique type, les observations IX, X, XI, il n'existait d'ectasies sclérales.

Lésions cornéennes.

La cornée des yeux énucléés pour cause de glaucome est rarement saine. Ce n'est que dans les observations VII, IX et XI qu'elle était entièrement normale, or nous avons beaucoup de raisons pour considérer le n° VII, dont l'observation clinique manque malheureusement,

comme un glaucome chronique simple. Le n° IX est un glaucome hémorragique récent; si sa cornée en elle-même était saine, il existait une forte congestion avec infiltration cellulaire du limbe scléral, ce qui est, croyons-nous, le point de départ de beaucoup des altérations cornéennes du glaucome.

Dans tous nos autres faits il existait des lésions de la cornée, se rattachant toutes à un même type dont elles représentaient des degrés de développement très divers. Macroscopiquement elles se montraient sous deux formes principales : ou bien il s'agit de la diminution apparente du diamètre vertical de la cornée, aspect bien connu dans le glaucome, ou bien la cornée se montre opacifiée, principalement dans sa moitié inférieure, par des leucomes en général peu vasculaires et constituant ce qu'on appelle le pannus glaucomateux.

Au point de vue de l'étendue des lésions, nos observations peuvent être sériées de la façon suivante :

Les n^os^ I, II, III, IV, VIII montraient seulement un faible degré de prolifération des éléments du limbe scléral qui s'avançaient de 1 à 2 millimètres vers le centre de la cornée en s'insinuant entre l'épithélium antérieur et la membrane de Bowman, simulant ainsi une sorte d'empiètement du limbe scléral sur la cornée transparente et réduisant d'autant l'étendue apparente de cette dernière. Dans la règle, c'est aux deux extrémités du méridien vertical que cet empiètement du limbe est le plus marqué ou même c'est là seulement qu'il se produit; cependant, dans l'observation IV, il existait quelques vaisseaux sous-épithéliaux néoformés partis des extrémités latérales de la cornée et s'avançant jusqu'à son centre.

Le n° X présentait des néoformations conjonctives sous-épithéliales tout à fait analogues, mais renfermant

en outre des amas épithéliaux inclus dans son épaisseur et provenant visiblement d'un bourgeonnement de l'épithélium décollé de la membrane de Bowman.

Enfin les n^{os} V et VI présentaient des lésions analogues arrivées à un degré extrêmement remarquable.

Chez le n° V, dans les trois quarts inférieurs de la cornée la membrane de Bowman est séparée de l'épithélium par une lame conjonctive de nouvelle formation, assez épaisse au niveau du limbe, s'amincissant vers le centre de la cornée, formée de lamelles superposées beaucoup plus minces que celles de la cornée et renfermant quelques capillaires. L'épithélium envoie quelques prolongements irréguliers dans le tissu néoformé sous-jacent.

Chez le n° VI, le plus ancien de tous nos cas, c'est dans toute la hauteur de la cornée que l'épithélium est séparé de la membrane de Bowman par une membrane conjonctive néoformée prolongeant le limbe scléral. La transparence de la moitié supérieure de la cornée n'est pas altérée par cette néomembrane, qui du reste présente en ce point son minimum d'épaisseur. Dans le tiers inférieur de la cornée, siège des opacités d'apparence calcaire, la néomembrane est pénétrée par un certain nombre de prolongements épithéliaux en forme de bourgeons. Quelques-uns se sont séparés de leur couche génératrice et forment des îlots isolés, d'apparence hyaline. Ce sont eux, sans doute, qui constituaient sur la cornée vivante les taches blanchâtres d'apparence calcaire.

Indépendamment de ces curieuses lésions dues à des néoformations conjonctives, on sait que l'épithélium des cornées glaucomateuses présente un aspect dépoli, plus marqué au centre de la membrane, et que Leber et Fuchs ont démontré être sous la dépendance d'un œdème interépithélial. Après énucléation, presque constamment cet

épithélium se desquame au moindre frottement au centre de la cornée ; on reconnaît alors que celle-ci est parfaitement transparente et que tout le trouble siégeait dans l'épiderme.

Chambre antérieure.

La diminution de profondeur de la chambre antérieure, par suite de la propulsion de l'iris et du cristallin en avant, est un fait très fréquent dans le glaucome. Cependant il n'est pas constant et par conséquent il n'est pas un phénomène nécessaire. C'est ainsi qu'il faisait défaut dans nos observations n°s III, IV et VI, malgré que l'augmentation de tension existât d'une façon très nette au moment de l'énucléation. Remarquons que dans l'observation III la chambre antérieure était même plus profonde que normalement : l'iris, en effet, au lieu de présenter une surface convexe en avant, formait un diaphragme plan ne touchant le cristallin qu'au niveau du bord pupillaire.

Indépendamment des cas où il existe des hémorragies dans la chambre antérieure, on sait que l'humeur aqueuse des yeux glaucomateux paraît limpide à l'examen clinique. Il est cependant rare que l'étude microscopique n'y décèle pas la présence d'éléments figurés.

Les observations I, VIII, X, XI signalent la présence de sang dans la chambre antérieure. Dans les cas X et XI il s'agit de glaucomes hémorragiques types. Le n° VIII avait subi une iridectomie récente qui était la cause probable de l'hémorragie. Enfin le n° I était un glaucome chronique congestif ne présentant d'autres hémorragies que celles survenues quelques jours avant l'énucléation dans la chambre antérieure.

L'humeur aqueuse des glaucomes peut présenter des

globules rouges à l'examen microscopique sans que cela ait été cliniquement appréciable. Tel est le cas pour les observations I et II.

Enfin il est presque constant de trouver quelques leucocytes généralement farcis de granulations pigmentaires, accolés à la membrane de Descemet ou accumulés dans les parties déclives de l'angle irien. Ces cellules migratrices ne faisaient défaut que dans les observations n°s III, VI et XI.

Ces migrations de leucocytes n'ont rien de spécial au glaucome. Tout œil qui est le siège d'un processus irritatif quelconque (inflammations des membranes profondes, tumeurs) en présente également. Les granulations pigmentaires que renferment ces leucocytes proviennent très probablement des diverses cellules pigmentaires de l'iris, toujours altérées dans les cas de glaucome.

Iris et angle irien.

L'accolement de la périphérie de l'iris à la cornée (soudure de Knies) ou en d'autres termes l'oblitération de l'angle irien étant un phénomène à peu près constant dans les glaucomes — nous dirions même volontiers constant dans les cas ayant eu une certaine durée, — nous aurons à étudier séparément la partie libre, flottante de l'iris et la région périphérique soudée à la cornée.

Partie libre. — Dans la seule observation IX, glaucome hémorragique type, l'iris était à peu près normal ou du moins ne présentait que des lésions aiguës, non définitives, consistant dans un peu d'infiltration cellulaire de quelques gaines vasculaires.

A part cela, les vaisseaux, examinés avec attention au point de vue de la théorie d'Ulrich, n'étaient vraiment

OPHTHALMIC HOSP

pas malades, leur calibre était bien conservé, leur paroi propre normale.

Dans tous les autres cas l'iris présentait des altérations se rattachant toutes au même type, caractérisées principalement par une décoloration des cellules ramifiées de la trame irienne, lesquelles perdent leur pigment, deviennent plus ou moins globuleuses, et se multiplient de manière qu'à une certaine période l'iris glaucomateux est complètement farci de petites cellules.

Il est rare que la couche pigmentaire rétinienne de l'iris ne présente pas aussi un certain amincissement, une sorte d'usure, toujours plus marquée vers le bord pupillaire.

Les vaisseaux iriens sont fréquemment diminués de nombre, ceux qui restent montrent souvent un épaississement hyalin de leurs parois. Cette atrophie vasculaire nous semble attribuable à l'aplatissement de l'origine de l'iris et à la gêne circulatoire qui en résulte. On trouve en effet les vaisseaux de l'iris bien conservés dans les observations III et VII, dont la racine irienne, bien qu'appliquée contre la cornée, n'était pas atrophiée et par conséquent pouvait donner passage à des vaisseaux perméables.

Une lésion très curieuse et très fréquente puisqu'elle ne manquait que dans les observations III, V, IX et X, est la formation, sur la face antérieure de l'iris, d'une fine membrane de tissu conjonctif qui se continue sur la pupille, reconstituant ainsi en quelque sorte une membrane pupillaire fœtale.

Au point de vue du développement de cette membrane, voici comment peuvent être mis en série les sept cas qui la présentent. Dans les observations I et VII elle se présentait à son minimum d'extension et consistait seulement en une fine membrane conjonctive, qui, partie du bord

pupillaire inférieur, allait se perdre en s'amincissant sur la cristalloïde antérieure. Dans les observations II, VIII et XI, la membranule partait non plus du bord pupillaire, mais de la face antérieure de l'iris (toujours dans son segment inférieur) qu'elle recouvrait dans une certaine étendue pour aller également se perdre sur la cristalloïde antérieure.

Dans le n° IV, la face antérieure de l'iris était dans toute son étendue recouverte par une fine membrane conjonctive d'apparence vitreuse se continuant sur l'ouverture pupillaire qu'elle fermait complètement.

Enfin l'observation VI présentait un état encore bien plus avancé du même genre de lésion.

L'examen histologique rend bien compte des modifications cliniquement apparentes dans l'iris des yeux glaucomateux : la décoloration, l'aspect ardoisé s'expliquent par la dépigmentation ; les petites synéchies, l'irrégularité et l'usure du bord pupillaire sont dus à la formation de la néomembrane pupillaire et à l'atrophie du bord pupillaire de l'uvée. Quant à l'immobilité de la pupille, elle s'explique plutôt par une atrophie des éléments nerveux et les modifications de la trame irienne que par une atrophie du sphincter, lequel persiste longtemps intact.

La dilatation de la pupille s'explique par la rétraction cicatricielle de l'iris ; l'ectropion du bord pupillaire par celle de la néomembrane préirienne, qui agit comme une brûlure sur le bord de la paupière.

Soudure de Knies.

La soudure de la périphérie de l'iris à la cornée n'a fait défaut que dans l'observation IX. Il s'agit d'un glau-

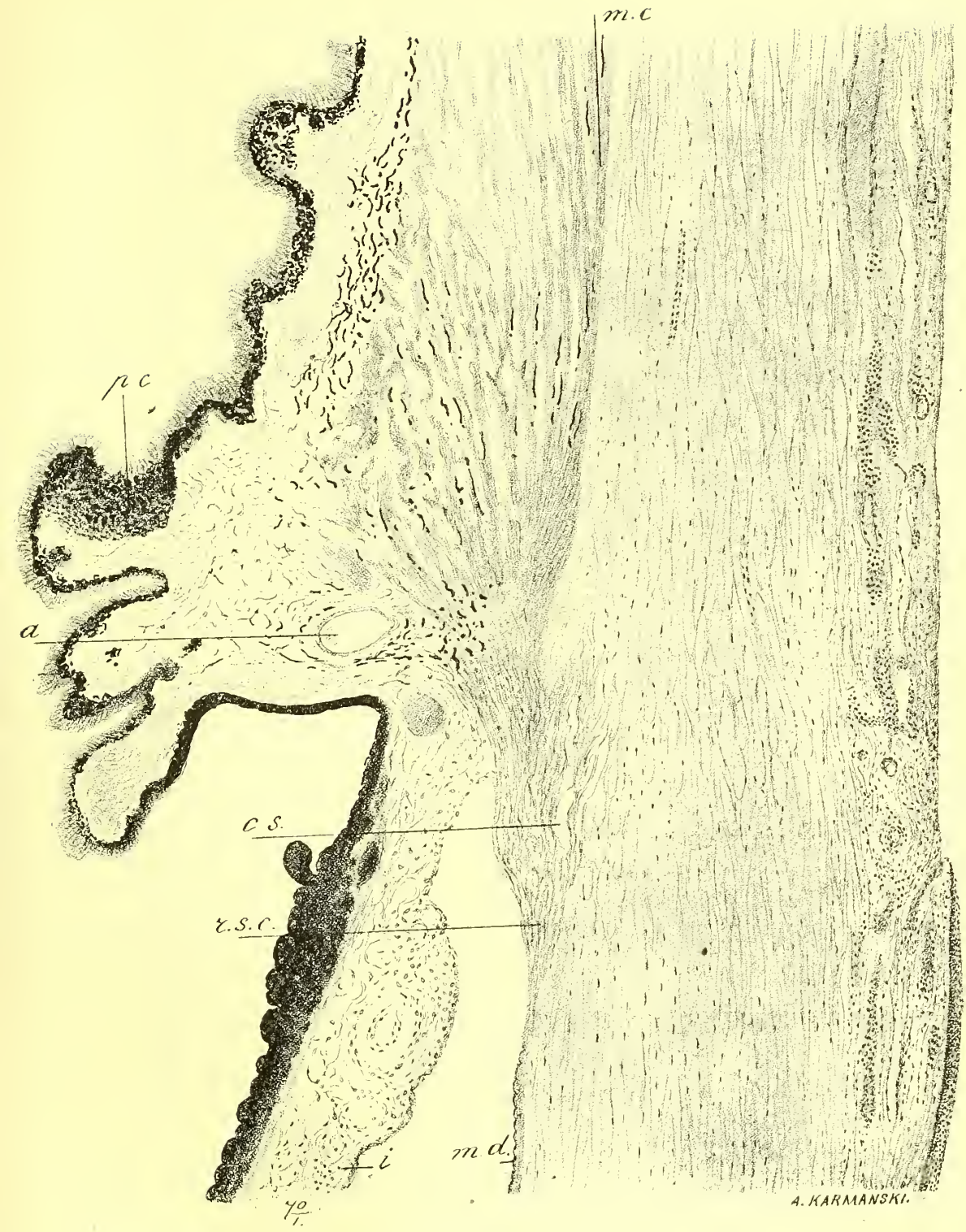

Fig. 8. — La région de l'angle irien et des procès ciliaires dans un cas de glaucome hémorragique (obs. IX) ; il n'existe pas de soudure de Knies.

m. c., ciliaire, en voie de sclérose. — *p. c.*, procès ciliaires. — *a.*, artère circulaire de la base de l'iris ; ses parois sont normales. — *c. s.*, canal de Schlemm ; il est perméable. — *r. s. c.*, réticulum scléro-cornéen ; il n'a subi aucun tassement et ses vacuoles sont ouvertes. — *m. d.*, membrane de Descemet. — *i*, le tissu conjonctif de l'iris, un peu plus riche en cellules incolores qu'à l'état normal.

come hémorragique chez lequel l'augmentation du tonus

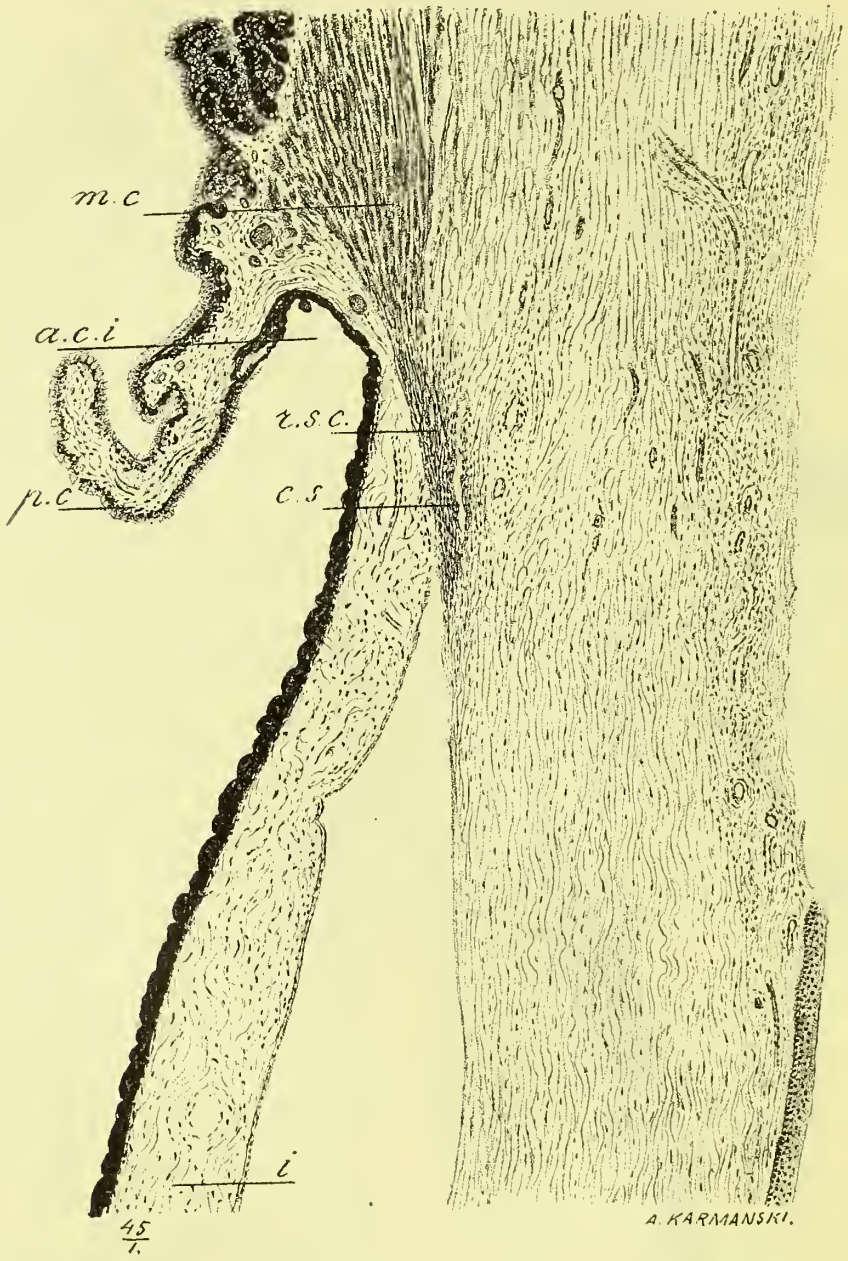

Fig. 9. — Région de l'angle irien (obs. III). Soudure de Knies au début et intégrité relative du réticulum scléro-cornéen, qui est simplement tassé et ne présente aucune trace de phénomènes inflammatoires.

m. c., muscle ciliaire, en voie d'atrophie. — *a. c. i.*, l'angle cilio-irien, qui, d'aigu qu'il est normalement a pris ici une forme élargie, par suite du refoulement en avant de la racine de l'iris. — *p. c.*, une frange ciliaire. — *r. s. c.*, le réticulum scléro-cornéen, aplati et tassé entre l'iris et la sclérotique. — *c. s.*, le canal de Schlemm en voie d'étranglement. — *i.*, l'iris, encore normal.

ne paraissait pas remonter à plus d'un mois. Dans tous nos autres cas elle existait avec les caractères généraux

suivants : il s'agit d'une soudure annulaire, c'est-à-dire

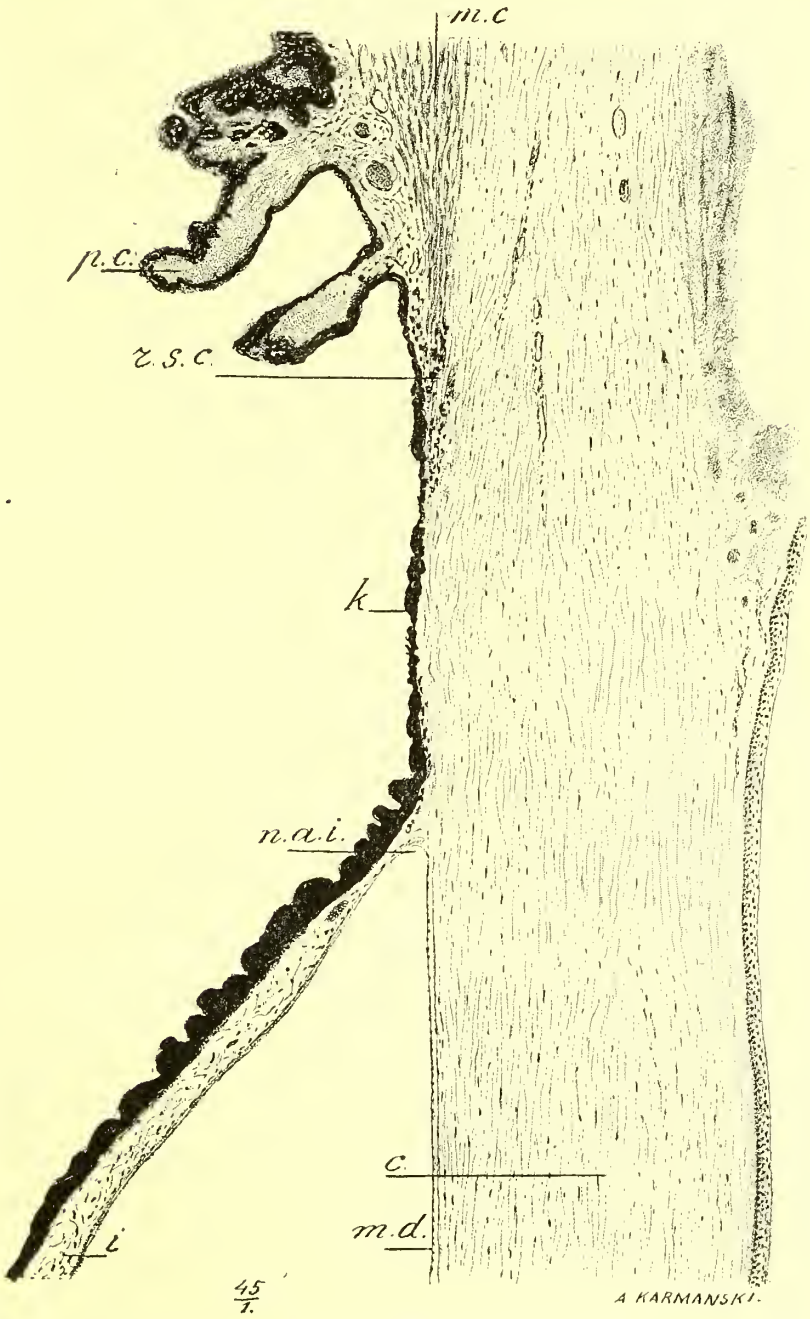

Fig. 10. — Angle irien avec vaste soudure de Knies (obs. IV).

m. c., muscle ciliaire, presque entièrement sclérosé. — *p. c.*, une frange ciliaire atrophiée — *r. s. c.*, le réticulum scléro-cornéen, aplati, méconnaissable, ses mailles infiltrées d'amas pigmentaires. — *k*, région où l'iris est soudé à la périphérie de la cornée (soudure de Knies). L'iris est ici réduit à sa couche pigmentaire postérieure, elle-même profondément altérée. — *n. a. i.*, le nouvel angle irien, fortement déplacé vers le centre de la cornée et différant de l'angle physiologique en ce que l'humeur aqueuse y est emprisonnée entre l'iris et la cornée et ne trouve plus son issue par le réticulum sciéro-cornéen et le canal de Schlemm. — *i.*, l'iris, dont la membrane conjonctive est atrophiée. — *c.*, cornée, normale. — *m. d.*, membrane de Descemet.

occupant toute la circonférence de l'angle irien ; c'est la

partie la plus périphérique de l'iris, sa racine, qui est d'abord projetée en avant et qui s'accole au tissu trabéculaire scléro-cornéen. La trame conjonctive de l'iris et le tissu trabéculaire ne tardent pas dès lors à s'atrophier.

L'étendue de la soudure est variable suivant les cas. Dans l'observation III, elle était restreinte à la moitié périphérique de la zone réticulée, bien que le début des accidents glaucomateux remontât à deux ans. Dans l'observation VII elle comprenait les deux tiers externes de cette zone, cependant ce glaucome était beaucoup plus ancien que le précédent. Dans les observations II, VIII, X et XI, la zone irienne appliquée à la cornée couvrait entièrement toute la largeur de la bandelette trabéculaire et arrivait par conséquent jusqu'à l'origine de la membrane de Descemet. Enfin les cas I, IV, V, VI montraient une soudure irienne dépassant plus ou moins l'origine de la membrane de Descemet. Dans deux cas la soudure était beaucoup plus étendue en bas qu'en haut (obs. I et V). On voit qu'il existe une certaine relation entre la durée de la période glaucomateuse et l'étendue de la soudure. Cependant il ressort de l'examen comparatif des observations cliniques et de l'examen microscopique que le temps n'est pas le seul facteur à invoquer dans l'étendue de la soudure irienne.

La partie de l'iris soudée à la cornée finit toujours par s'atrophier ; mais c'est là évidemment une lésion tardive. Dans les observations n°s II, III, VII, VIII, X et XI, la trame conjonctive de l'iris était conservée à ce niveau, mais déjà quelque peu amincie et tassée sauf dans l'observation VII, où elle était restée normale. Dans les observations I, IV et VI, l'iris au niveau de la soudure n'était plus représenté que par la couche pigmentaire postérieure, elle-même amincie dans IV et VI.

En regard de la racine de l'iris se trouve non pas encore la cornée proprement dite, qui ne commence que un millimètre plus bas avec la membrane de Descemet, mais à proprement parler la région de la rainure sclérale comblée par le système trabéculaire scléro-cornéen qui sépare le canal de Schlemm de la chambre antérieure. C'est contre ce système trabéculaire que vient s'appliquer et se souder la racine irienne refoulée en avant, et, de même que cette dernière, il présente très rapidement des lésions importantes et constantes.

La première altération qui se produit paraît purement mécanique : elle consiste dans une oblitération des espaces lacunaires intertrabéculaires, par suite du tassement des trabécules les unes contre les autres. C'est ce qui existait dans les observations I, II, III, V, VIII, X et XI. Le tissu fenêtré du système trabéculaire est transformé en tissu compact non pas seulement par le tassement des trabécules, *mais encore par la pénétration dans les interstices de ces dernières de masses pigmentaires noirâtres qui remplissent exactement tous les vides du tissu en se moulant dans leur cavité.* Ces masses pigmentaires ne sont autre chose pour nous que des leucocytes chargés de grains de pigment oculaire et tels que ceux dont nous avons signalé la présence dans la chambre antérieure.

Le tissu trabéculaire tassé finit à la longue par s'atrophier, c'est ce qui s'était produit dans nos observations IV et VI. Ici les trabécules atrophiées et comme fusionnées ensemble n'étaient plus reconnaissables ; ce n'était qu'à la persistance des amas pigmentaires à forme rameuse dans la région de la rainure sclérale que l'on pouvait déterminer ce qui avait été le système trabéculaire.

Presque constamment dans les glaucomes le canal

de Schlemm est aplati et méconnaissable ; quand il persiste il renferme souvent du sang. Nous ferons remarquer du reste que, séparé de la chambre antérieure par un tissu trabéculaire tassé et par la soudure irienne, il ne peut plus servir à l'excrétion de l'humeur aqueuse. Lorsque la soudure de Knies a une certaine largeur, les dimensions diamétrales de la chambre antérieure se trouvent réduites d'autant, et le limbe scléro-cornéen, au lieu de recouvrir la chambre antérieure, *recouvre en réalité la chambre postérieure, l'espace prézonulaire,* cet espace ayant gagné de l'étendue en avant aux dépens de la chambre antérieure par suite du déplacement de l'angle irien. Il en résulte que si l'on enfonce le couteau de Graefe au niveau de la racine de l'iris, condition d'une iridectomie suffisamment périphérique, l'instrument pénétrera non dans la chambre antérieure, mais dans l'espace prézonulaire. Si au contraire dans le même cas la lame apparaît au devant de l'iris, on est sûr de ne pas exciser la *véritable* racine de celui-ci.

Dans notre observation I, c'est la membrane unique constituée par l'iris et la cornée soudés ensemble qui, au niveau de la partie supérieure du limbe, avait cédé sur un point et formé un staphylome dont la cavité faisait partie de l'espace prézonulaire, bien qu'il fût constitué aux dépens de la cornée.

Notre observation IX (glaucome hémorragique) présente des particularités anatomiques telles qu'il est nécessaire de les étudier à part. La zone du tissu trabéculaire a, sur toute sa circonférence, conservé ses rapports avec la chambre antérieure, et l'angle irien a sa forme normale en arcade arrondie. Cependant sur une partie du pourtour de la chambre antérieure l'extrême périphérie de l'iris est venue s'appuyer sur le bord postérieur de la

zone trabéculaire, la laissant libre sur la plus grande partie de son étendue, mais constituant néanmoins un rudiment de soudure irido-cornéenne.

Le tissu trabéculaire un peu tassé a cependant conservé ses lacunes libres dont quelques-unes contiennent des cellules migratrices.

Le canal de Schlemm est partout libre, bien que l'on y puisse rencontrer quelques globules rouges et quelques cellules migratrices.

Ce cas est remarquable en ce que l'augmentation du tonus, qui datait d'un mois environ, a précédé la formation de la soudure de Knies. Ce n'est pas là le seul argument que nous ayons pour prouver que cette soudure n'est pas, en général, la cause *primitive* de l'augmentation du tonus. L'étude de certains glaucomes secondaires nous en fournira des preuves encore plus solides et d'un ordre différent.

Pour le moment, de l'étude de nos glaucomes primitifs, nous pouvons seulement conclure que si elle est constante dans tout glaucome ayant duré un certain temps — dans nos cas X et XI elle existait après six mois seulement de période glaucomateuse, — elle n'est sans doute pas primitive. C'est là une hypothèse que l'étude des glaucomes secondaires nous permettra d'élever au rang de vérité démontrée.

Corps ciliaire.

L'atrophie du muscle ciliaire est un fait qui paraît se produire fatalement dans tout glaucome ayant eu une durée suffisante. Mais ce n'est certainement pas un fait primitif. C'est ainsi que le muscle ciliaire était bien conservé dans nos observations VII, VIII, IX, X et XI. Dans les deux dernières, cependant, un peu d'épaississement des travées conjonctives intermusculaires indiquait

sans doute le début des altérations du muscle. Dans les observations I, II, III et V, le muscle présentait un degré d'atrophie notable. Enfin dans les observations IV et VI, il était atrophié au point d'être presque méconnaissable.

Chose remarquable, le système vasculaire du muscle ciliaire est conservé alors même que ce dernier présente le degré d'atrophie le plus avancé : ce fait nous paraît en rapport plutôt avec une atrophie musculaire véritable d'ordre trophique, qu'avec une sclérose conjonctive.

Quant aux franges ciliaires, à leur épithélium et au tissu conjonctif qui les constitue, elles ne sont lésées que très tardivement et ne présentent de signes d'atrophie que dans les cas les plus anciens, par exemple les n°s IV et VI. C'est également dans ces cas anciens qu'elles sont comme aplaties et rapprochées de la coque sclérale.

Dans aucun de nos cas, même dans le plus récent (n° IX), nous n'avons observé de gonflement des procès ciliaires, ni de propulsion de la base de l'iris par le corps ciliaire gonflé. Nous devons dire cependant que dans l'observation VIII la tête des procès ciliaires touchait l'iris. Mais il s'agit ici d'un cas où des hémorragies se produisirent après une iridectomie et où le cristallin lui-même était venu par son bord supérieur se mettre en contact avec la cornée à travers la brèche irienne. A part ce fait anormal, la tête des procès ciliaires, bien loin de toucher l'iris dans les yeux glaucomateux, s'en trouve séparée par suite du déplacement de la base de l'iris en avant et de son accolement à la cornée. Au lieu d'un *angle aigu* cilio-irien il existe un *sinus cilio-irien* conséquence de la soudure de Knies et, comme elle, caractéristique du glaucome. Dans tous les cas suffisamment récents mais présentant déjà la soudure de Knies, il nous paraît exister une opposition remarquable entre l'état du corps

ciliaire, et celui de l'iris. Le premier indemne de toute trace d'inflammation ou pour mieux dire de prolifération cellulaire, ayant des vaisseaux parfaitement perméables, souvent même dilatés d'une façon appréciable ; le second, toujours altéré dans ses tissus, infiltré de petites cellules, s'atrophiant rapidement, ayant des vaisseaux, non pas spécialement et primitivement malades, mais, comme le reste de la membrane, rapidement atteints par des lésions atrophiques conduisant à l'oblitération. Une différence aussi marquée entre les lésions de deux parties histologiquement continues et analogues nous paraît démontrer que les lésions iriennes, loin d'être une extension de lésions ciliaires ou choroïdiennes, sont au contraire purement locales et dues à l'écrasement du tissu irien contre la zone de filtration.

Cristallin.

La question du cristallin a pris une grande importance dans l'étude du glaucome, surtout depuis que Priestley-Smith a admis une augmentation sénile du diamètre de la lentille, laquelle, combinée à un gonflement des procès ciliaires, amènerait les deux organes au contact, oblitérerait complètement l'espace périlenticulaire, y emprisonnerait ainsi les liquides intraoculaires derrière le cristallin. Les sécrétions continuant à se faire, mais ne trouvant plus leur issue périlenticulaire normale, refouleraient en avant le cristallin — et par son intermédiaire l'iris. Celui-ci viendrait alors s'appliquer à la cornée, d'où la soudure de Knies.

Contrairement aux idées de Priestley-Smith nous n'avons jamais pu constater ni une augmentation bien notable des dimensions transversales du cristallin, ni sur-

tout — et c'est là le point important — d'effacement de l'espace périlenticulaire. Toujours, au contraire, nous avons trouvé une distance de un à deux millimètres entre le bord du cristallin et la tête des procès ciliaires, c'est-à-dire des conditions normales. Deux cas seulement sur nos onze observations faisaient exception à ces données générales, qui sont vraies pour les neuf autres. Dans l'observation VIII, celle où des hémorragies s'étaient produites après une iridectomie, le cristallin était fortement projeté en avant, subluxé en haut au niveau de la brèche irienne, à travers laquelle il venait toucher la cornée. Cependant l'espace périlenticulaire était conservé.

Dans l'observation VI, il existait une luxation *en haut* complète du cristallin ; la cristalloïde antérieure, reconnaissable à son épaisseur et à son épithélium, était tournée en arrière; le cristallin avait donc pivoté sur son axe transversal d'une demi-circonférence. En aucun point il ne touchait l'iris, ni les procès ciliaires. On ne trouvait rien dans l'histoire du malade qui rappelât cette luxation, on arrivait seulement à établir qu'elle n'était pas primitive ; le malade, examiné un an avant l'énucléation, avait son cristallin en place et son œil était déjà en état de glaucome absolu.

L'aspect glauque que présente pendant la vie le cristallin glaucomateux ne se constate plus quand on ouvre, pour l'examen à l'état frais, l'œil énucléé. Nous en concluons que l'augmentation de pression à laquelle est soumise la lentille est pour quelque chose dans cette modification de coloration.

Nous avons constamment trouvé les cristalloïdes normales de même que l'épithélium cristallinien. Nous ferons cependant quelques réserves au sujet de ce dernier, que le mode d'examen adopté pour les yeux glaucomateux ne

nous a permis d'étudier que sur des coupes, c'est-à-dire par une méthode insuffisante pour un épithélium.

Quant à la substance cristallinienne proprement dite, elle présente principalement quelques altérations corticale aussi bien antérieures que postérieures.

Choroïde.

La choroïde, examinée à plat pour ses parties antérieures, en coupes perpendiculaires à la direction générale de ses vaisseaux pour les parties postérieures, s'est montrée à tous les points de vue sensiblement normale dans les observations II, III, V, VII, VIII et IX. Remarquons seulement que, dans l'observation VIII qui a trait à un glaucome hémorragique récent, le sang des veines choroïdiennes contenait un nombre anormal de leucocytes.

Dans les observations I, X et XI, sans qu'il y eût de lésions vasculaires de la choroïde, le tissu de celle-ci était légèrement tassé et ses fibrilles connectives, si fines normalement, étaient un peu épaissies.

Dans l'observation IV, la choroïde présente quelques lésions disséminées : çà et là on trouve une veine à parois un peu sclérosées, en quelques points il existe de petits amas de cellules embryonnaires. Dans le segment inférieur de la membrane, un peu en avant de l'équateur, existent *trois* petits foyers d'atrophie choroïdienne, de deux millimètres de diamètre environ.

La choroïde de l'observation VI, glaucome qui datait de douze ou quinze ans, présente une atrophie complète. Choroïde et rétine soudées ensemble forment une membrane unique dans laquelle la première n'est plus représentée que par sa lame vitreuse et quelques cellules pigmentaires appliquées à la sclérotique. Ce n'est que dans

quelques points très disséminés que les diverses couches de la choroïde sont encore reconnaissables ; encore la

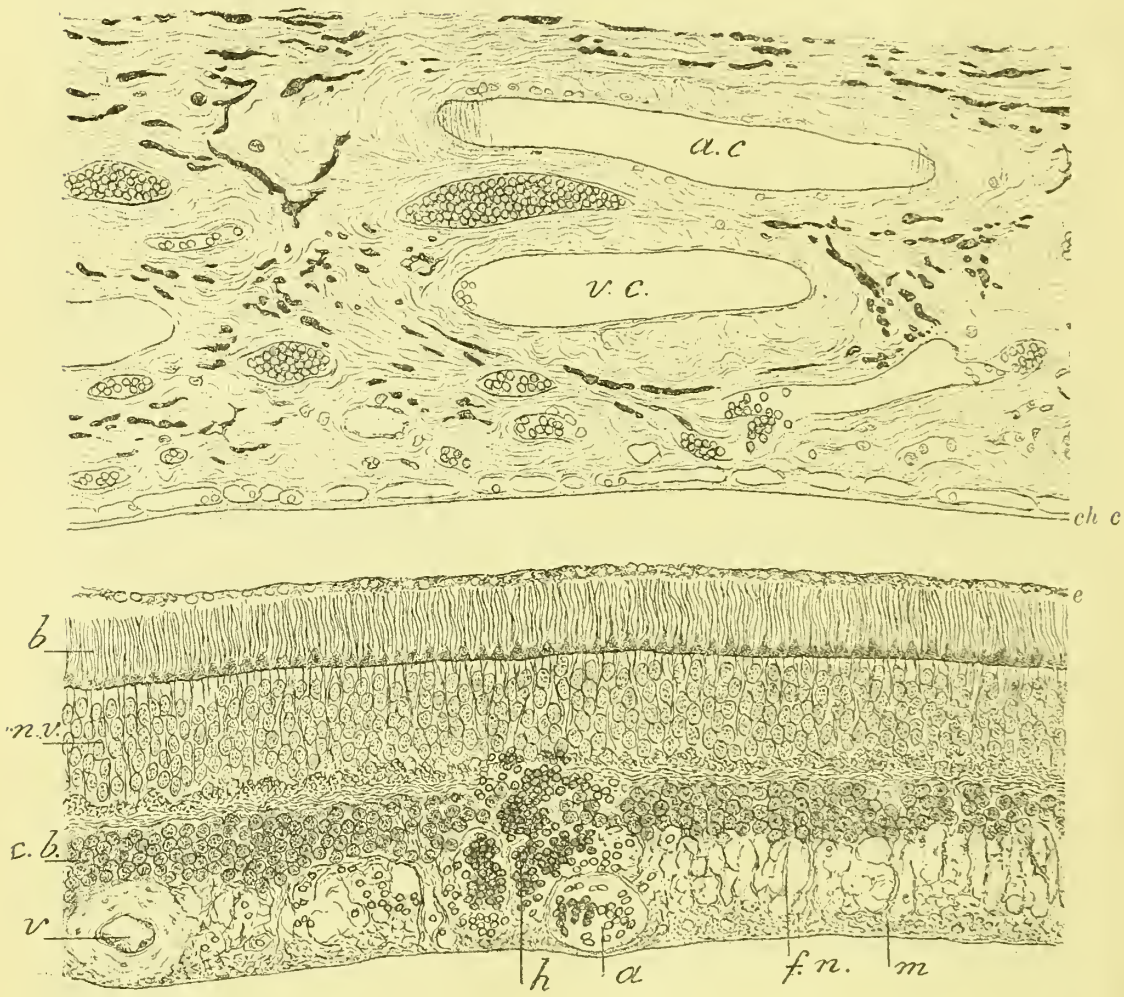

Fig. 11. — La choroïde et la rétine dans un cas de glaucome (obs. VIII). Cette figure, qui représente deux régions correspondantes de ces membranes et non deux régions artificiellement rapprochées, est destinée à montrer que la choroïde peut rester tout à fait normale alors que la rétine est déjà profondément altérée.

a. c., *v. c.*, une artère et une veine choroïdiennes ; elles sont normales. — *ch. c.*, couche chorio-capillaire, normale. — *e*, épithélium rétinien, dégénérescence vacuolaire. — *b*, cônes et bâtonnets, à peu près normaux. — *n. v.*, noyaux des cellules visuelles ; apparence normale. — *c. b.*, couche des cellules uni- et bipolaires ; elle est infiltrée d'hémorragies venant des couches sous-jacentes. — *v.*, une veine rétinienne à parois épaissies. — *a.*, une artère rétinienne, oblitérée en ce point, infiltrée d'hématies. — *h*, sang épanché hors des vaisseaux. — *f. n.*, faisceaux nerveux dégénérés. — *m*, bases sclérosées des fibres de Müller.

chorio-capillaire est-elle, même en ces points, déjà atrophiée.

Papille optique.

Nos onze cas de glaucome étaient tous trop avancés pour que nous ayons pu constater les lésions initiales de la papille. Dans tous, elle était atrophiée et excavée ; l'atrophie est un caractère plus essentiel encore que l'excavation, car elle est complète dans des yeux glaucomateux à papille à peine excavée. C'est ainsi que dans notre observation IV, où il s'agit d'un glaucome datant de trois ans, le plan de la papille, complètement atrophiée, était au niveau de la surface interne de la sclérotique, c'est-à-dire simplement aplati et à peine refoulé. Nous n'insisterons ni sur la profondeur variable de l'excavation, en rapport avec le plus ou moins grand refoulement de la lame criblée, ni sur sa forme en *chaudron*, due à la forme même du canal optique de la sclérotique.

Mais nous voulons faire ressortir deux de ses caractères essentiels : le dégagement de l'anneau scléral ; les altérations des divers tissus de la papille.

L'anneau scléral, bord de l'orifice interne du canal optique de la sclérotique, est normalement enfoncé à une profondeur considérable sous l'épaisse couche des fibres nerveuses papillaires et leurs vaisseaux. L'atrophie de ces fibres diminue évidemment l'épaisseur des couches qui recouvrent cet anneau ; mais, dans les atrophies sans refoulement du plan papillaire, il reste cependant revêtu d'une certaine épaisseur d'éléments nerveux on névrogliques. Au contraire, dans le glaucome les fibres atrophiées de la papille sont tassées et comme tendues sur cet anneau de manière à ne plus constituer qu'une couche d'une minceur extrême, moulée sur l'anneau et dessinant sa saillie. D'autre part, le refoulement du plan

papillaire, dans la profondeur du canal scléral, met en relief le bord tranchant de l'anneau, dégage en d'autres termes l'anneau scléral. A l'ophtalmoscope cet anneau se voit dès lors sous la forme de ce fin liséré blanchâtre qui borde les excavations glaucomateuses et sur lequel se fait le coude des vaisseaux. Sur les coupes axiales de la papille il dessine un éperon saillant, qui de part et d'autre surplombe l'excavation glaucomateuse. Le fait étant constant, nous n'avons à ce sujet rien à dire de particulier dans chacun de nos onze cas de glaucome.

La présence sur les coupes axiales de cet éperon permettra toujours de distinguer une atrophie glaucomateuse d'une atrophie d'un autre ordre, même dans les cas où l'excavation sera si peu profonde que l'on pourrait conserver des doutes sur sa véritable nature.

Le fond de l'excavation n'est pas constitué par la lame criblée : celle-ci est toujours recouverte par une lame plus ou moins épaisse d'un tissu riche en noyaux, qui, après avoir tapissé les parois de l'excavation, va se continuer avec la couche atrophiée des fibres nerveuses rétiniennes. Ce tissu représente évidemment un reliquat du tissu nerveux de la papille, et nous croyons qu'il résulte principalement d'une transformation de la névroglie papillaire. L'épaisseur de la couche qu'il forme est très variable; il peut dans certains cas proliférer au point de combler presque l'excavation ; c'est ce qui avait lieu dans l'observation IX. Dans d'autres cas, il forme des crêtes saillantes divisant le fond de l'excavation en petites loges secondaires (obs. VI et VIII). Ce sont très probablement les proliférations de forme variable de ce tissu néoformé qui donnent lieu à l'aspect irrégulièrement *guilloché* du fond de l'excavation glaucomateuse observée à l'image droite.

Ainsi qu'il est facile de s'en assurer sur une coupe transversale d'une excavation glaucomateuse, les vaisseaux sont rejetés sur les parois de celle-ci; principale-

Fig. 12. — Coupe d'une excavation glaucomateuse profonde perpendiculairement à son axe (obs. V). On voit que les dix à douze vaisseaux que l'on peut compter autour de l'excavation sont fortement sclérosés, la plupart presque oblitérés. Ils sont compris dans un réseau finement fibrillaire et pourvu de noyaux qui paraît représenter la névroglie du tissu nerveux entourant primitivement ces vaisseaux. Il n'y a plus trace de fibres nerveuses.

ment du côté nasal. Leurs parois sont presque toujours épaissies, plus ou moins hyalines ; ils sont entourés d'une gaine d'un tissu d'aspect réticulé ; probablement de nature névroglique.

Nerf optique.

Les nerfs optiques des yeux glaucomateux que nous

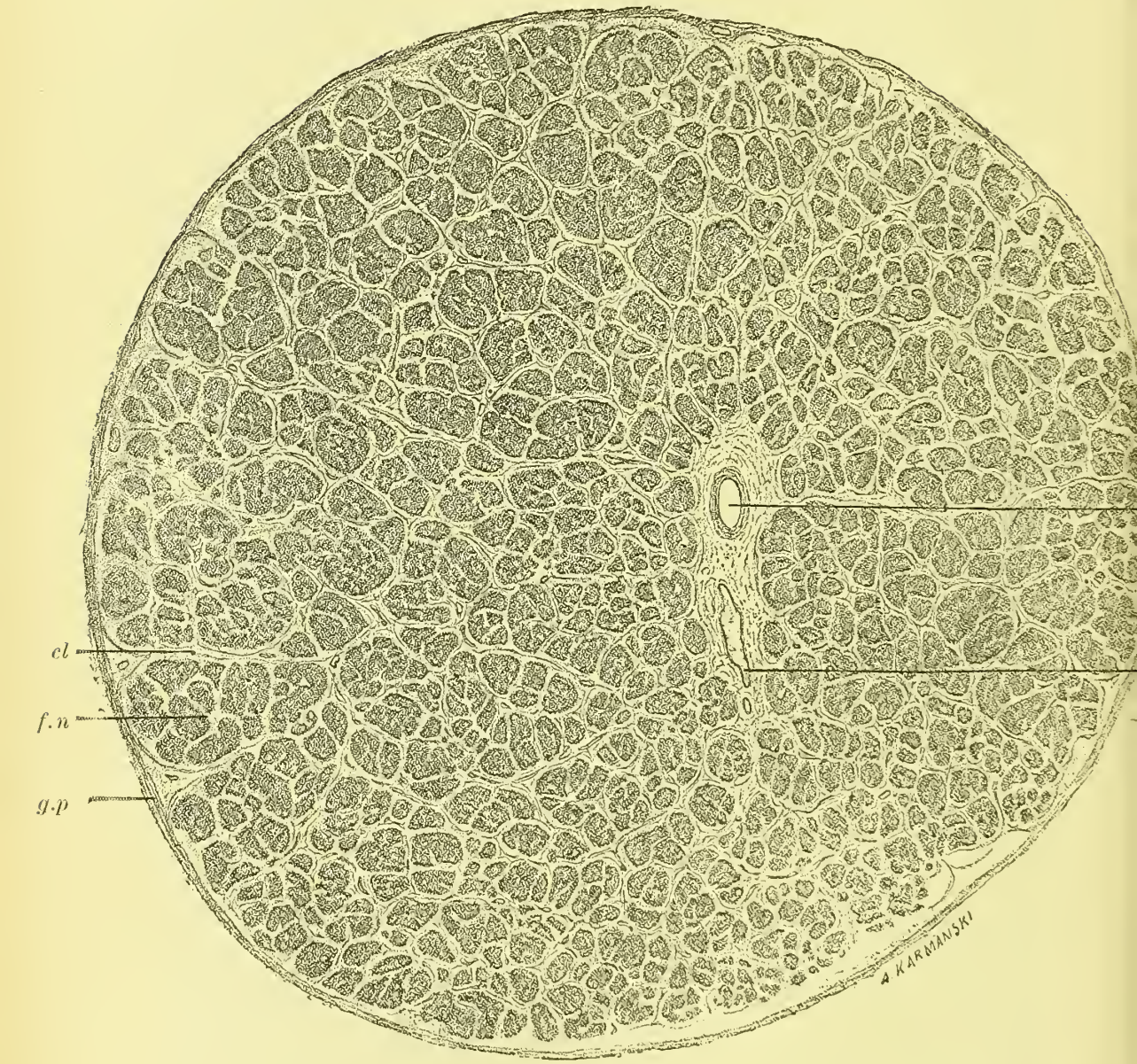

Fig. 13. — Coupe transversale d'un nerf optique humain normal à quelques millimètres derrière le globe. Méthode de Weigert.

a, l'artère centrale ; sa tunique musculaire. — *v*, la veine centrale. — *f. n*, un faisceau nerveux. — *cl*, cloison conjonctive. — *g*, *p*, la gaine piale. Les espaces clairs que l'on observe sous la pie-mère et immédiatement autour des faisceaux nerveux sont les *cloisons névroglíques*, qui, partout, isolent les fibres nerveuses du contact immédiat de la charpente conjonctivo-vasculaire.

avons examinés étaient toujours complètement atrophiés, même dans les cas les moins anciens. A peine avons-

nous pu constater certaines différences dans le degré de rétraction, de diminution de volume dont ils étaient le siège. Elle était généralement marquée au point que le nerf, grisâtre et translucide, ne présentait pas plus de la moitié de son volume normal. Cependant, dans les observations IX et XI, la diminution de volume n'était pas encore aussi accusée.

Cette réduction des dimensions transversales est due à une disparition complète des fibres nerveuses, à peine représentées dans quelques cas par des granulations myéliniques éparses. Privée de son contenu nerveux, la charpente conjonctive du nerf revient sur elle-même ; cette rétraction est sans doute pour quelque chose dans l'épaississement marqué que présentent les travées conjonctives ; cependant il est difficile de ne pas faire intervenir également un accroissement de volume, une sorte de transformation cicatricielle du tissu même de ces travées. — Les colonnes nerveuses, privées de leurs éléments nobles, ne sont plus représentées que par la névroglie dont les noyaux ramassés sur un plus petit espace, paraissent augmentés de nombre, et dont les fibrilles ramenées les unes contre les autres, forment un feutrage serré.

Dans tous les cas où nous avons pu préparer des coupes transversales du nerf optique, nous avons constaté des lésions intéressantes du côté des vaisseaux centraux et notamment de l'artère. C'est ainsi que dans les observations I, II, III, V, VI, X, l'artère centrale présentait de l'*endartérite*, et, par suite, une réduction plus ou moins considérable de son calibre. Il est à remarquer qu'il s'agit souvent d'une endartérite moniliforme, segmentaire. Nous voulons exprimer par là que l'une des coupes du nerf peut présenter une artère sensiblement normale, tandis qu'une autre coupe montrera une artère dont la tunique

élastique interne sera séparée de la lumière rétrécie du

Fig. 14. — Atrophie ascendante du nerf optique dans un cas de glaucome (obs. V).

p. m., la pie-mère, épaissie par la rétraction atrophique du nerf, qui est moins volumineux qu'un nerf normal. — *f. n.*, les faisceaux de fibres nerveuses réduits à leur charpente névroglique. — *c. l. c.*, les cloisons connectives interfasciculaires fortement épaissies, sans prolifération nucléaire. Leur augmentation de volume est comparable, pensons-nous, à celle d'un fil de caoutchouc qu'on laisse revenir sur lui-même après l'avoir tendu ; elles cessent en effet d'être distendues par les colonnes nerveuses atrophiées. — *c*, un capillaire gorgé de sang. On remarquera que l'artère centrale est atteinte d'endartérite.

vaisseau par une épaisseur plus ou moins considérable de couches concentriques néoformées.

Dans l'observation IX (glaucome hémorragique) l'ar-

tère centrale du nerf optique présentait des lésions fort remarquables. Sur une coupe longitudinale passant par l'axe du vaisseau on voyait la tunique élastique interne

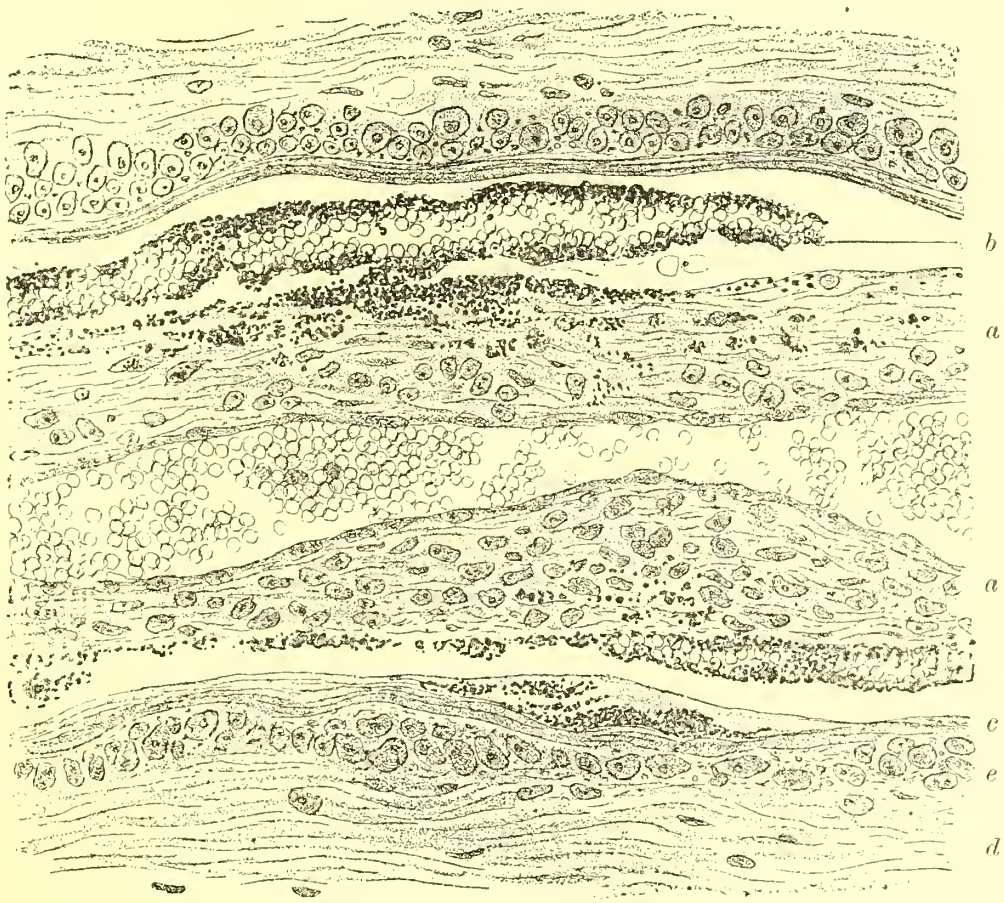

Fig. 15. — Coupe longitudinale de l'artère centrale du nerf optique dans un cas de glaucome hémorragique (obs. IX), fort grossissement.

d, l'adventice. — *e*, couche des cellules musculaires coupées perpendiculairement à leur longueur. — *c*, la limitante interne élastique. — *a*, *a*, tissu endartéritique résultant d'une énorme prolifération et organisation fibreuse de l'endothélium de l'artère. Le calibre, très rétréci de l'artère, renferme encore une mince colonne sanguine. Le tube endartéritique, sans doute par rétraction cicatricielle, s'est détaché de l'élastique, et des hémorragies interstitielles *b*, se sont faites dans l'espace ainsi formé.

doublée par une membrane conjonctive de nouvelle formation, épaisse et constituée par un stroma vaguement fibrillaire renfermant un grand nombre de grosses cellules. Le tube conjonctif ainsi formé, est, par places, décollé de l'élastique, l'interstice qui en résulte est rempli de globules sanguins et de fines gouttelettes

graisseuses. La lumière rétrécie de l'artère contient une mince colonne sanguine.

Du côté des veines du nerf optique nous n'avons pas observé dans les glaucomes de lésions des tuniques internes. En revanche le calibre de la veine est souvent rétréci par suite de l'épaississement et de la rétraction cicatricielle de la gaine conjonctive entourant les vaisseaux centraux.

Après la lecture des observations de Weinbaum et Wagenmann sur des glaucomes hémorragiques consécutifs à des thromboses des veines rétiniennes, nous avons revu avec soin les préparations de nos quatre cas de glaucome hémorragique. Nous ne pouvons rien affirmer au sujet de l'observation XI, les coupes longitudinales du fragment du nerf optique n'ayant pas passé suffisamment par l'axe de la veine, mais, dans les observations VIII, IX, X, il n'y avait pas de lésions endophlébitiques.

Rétine.

Dans l'histoire des altérations rétiniennes des glaucomes on doit considérer à part les glaucomes hémorragiques, dont la membrane nerveuse, par suite de la présence même des hémorragies, présente des lésions particulières.

Nous étudierons tout d'abord les formes non hémorragiques. Un premier fait remarquable c'est l'atrophie constante dans toutes nos observations, et certainement précoce dans l'évolution du glaucome, des faisceaux nerveux qui constituent la couche interne de la rétine, tandis que les autres couches, à partir du plexus cérébral, peuvent conserver pendant longtemps leur aspect normal.

Ce n'est pas uniquement la couche des fibres nerveuses

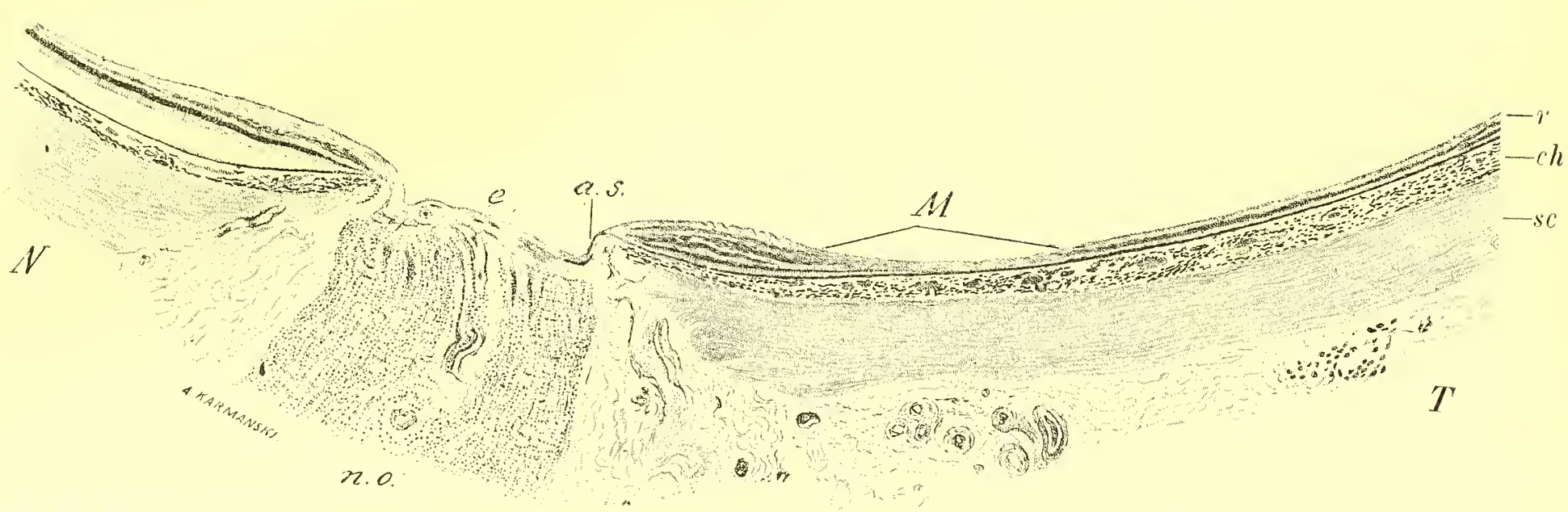

Fig. 16. — L'excavation papillaire, ici peu profonde, et l'atrophie de la région maculaire, dans un cas de glaucome absolu. (Non compris dans nos observations.)

N, côté nasal, *T*, côté temporal de la rétine. — *n. o.*, le nerf optique, atrophié. — *e.*, le fond de l'excavation formé par la surface papillaire que revêt une couche de tissu de sclérose. — *a. s.*, l'anneau scléral, formant éperon sur la coupe, et constituant le bord de l'excavation. — *M*, la région maculaire, atrophiée, et dont les bords ont perdu leur saillie normale par suite de l'affaissement atrophique de la couche des fibres nerveuses. — *r.*, la rétine. — *ch.* la choroïde. — *sc.*, la sclérotique.

que s'atrophie, ce sont aussi les vaisseaux qu'elle renferme et les cellules ganglionnaires d'où émanent les fibres.

C'est dans l'observation III que les altérations rétiniennes étaient de beaucoup le moins avancées. La rétine a été divisée en quatre segments et chacun d'eux examiné séparément. Ce n'est que dans le segment supérieur et dans le segment nasal qu'il existait, parmi des séries de faisceaux nerveux normaux, d'autres faisceaux incontestablement diminués de volume et comme étouffés entre les pieds épaissis et hyalins des fibres de Müller. Partout ailleurs les faisceaux nerveux avaient leur aspect et leur volume physiologiques. Partout les vaisseaux étaient sains.

Dans tous nos autres cas les lésions étaient beaucoup plus avancées. Dans l'observation I, les couches internes de la rétine présentaient des parties saines à côté de points profondément modifiés dans lesquels les fibres nerveuses, les cellules ganglionnaires et même les pieds des fibres de Müller avaient subi des dégénérescences vacuolaires, transformant la couche interne de la rétine en une sorte de tissu réticulé. Il est à remarquer que dans les portions de rétine où la couche nerveuse était saine les vaisseaux restaient normaux; tandis que dans les régions malades un certain nombre d'entre eux sont oblitérés et remplacés par des cordons fibreux.

Avec l'observation IV, nous arrivons au type le plus habituel de l'atrophie névro-vasculaire de la rétine tel qu'on le rencontre dans la plupart des glaucomes chroniques ayant duré un certain temps. A la place de la couche relativement épaisse que constituent les fibres nerveuses et les cellules ganglionnaires on ne trouve plus qu'une mince couche formée par un enchevêtrement de travées hyalines irrégulières, paraissant émaner surtout

d'un épaississement du pied des fibres de Müller, et parmi lesquelles, çà et là, une sorte de pointillé indique sans doute le dernier vestige des fibres optiques. Il est impossible de trouver sur aucune des coupes de cette rétine un seul vaisseau normal. Tous les gros vaisseaux de la couche nerveuse sont ou bien transformés en cordons fibreux hyalins, ou tout au moins complètement oblitérés par un bouchon fibreux autour duquel on distingue encore les couches externes du vaisseau. Il s'agit sans doute d'une endartérite ancienne avec organisation fibreuse et rétraction consécutive des proliférations de la tunique interne.

L'observation V nous présente exactement le même type d'altérations rétiniennes, avec cette seule différence qu'elles sont un peu moins avancées en ce qui concerne l'épaississement hyalin du pied des fibres de Müller dont la forme est encore reconnaissable. Parmi les vaisseaux les uns sont transformés en cordons fibreux, les autres encore perméables, mais très rétrécis.

L'atrophie des couches internes, névro-vasculaires, de la rétine est donc un fait constant dans les glaucomes ayant évolué un certain temps, et nous avons tout lieu de croire qu'il débute à une période encore peu avancée de l'évolution de la maladie. D'après ce que nous montre l'observation III il est permis de supposer que l'atrophie du nerf optique est le phénomène primitif. Dans ce cas, en effet, le nerf optique était complètement atrophié alors qu'il n'existait encore qu'un très petit nombre de faisceaux atrophiés dans la rétine. Il est possible que la disparition des fibres nerveuses de la rétine soit un processus d'atrophie descendante, de dégénération wallérienne.

Pour ce qui est de la sclérose des vaisseaux rétiniens qui accompagne la disparition des faisceaux nerveux, il ne

faudrait pas croire que ces deux phénomènes soient dans tous les cas liés l'un à l'autre. Dans l'atrophie tabétique, par exemple, toutes les fibres nerveuses de la rétine et du nerf optique ont disparu alors que le système vasculaire optico-rétinien est parfaitement conservé. Il y a donc quelque chose de spécial au glaucome dans ce double processus, si constant, de disparition des fibres nerveuses et d'endartérite oblitérante. Ajoutons que les veines ne sont pas indemnes, mais qu'elles paraissent plutôt rétrécies par périphlébite.

Il est enfin très important de bien faire ressortir l'antithèse si marquée qui existe longtemps entre la sclérose des vaisseaux rétiniens et la conservation des vaisseaux choroïdiens.

La circulation choroïdienne reste indemne fort longtemps alors que les voies de circulation optico-rétiniennes sont rapidement le siège d'un rétrécissement marqué. Comme la choroïde et la rétine sont soumises aux mêmes pressions, comme du reste le tronc du nerf optique qui échappe à la pression intraoculaire présente les mêmes lésions vasculaires que la rétine, il faut bien admettre que ces lésions des vaisseaux constituent un processus électif, systématique, et non pas une lésion diffuse étendue à tous les vaisseaux intraoculaires et déterminée par l'hypertonie.

Toutes les couches rétiniennes situées en dehors de la couche des cellules ganglionnaires, avaient, dans presque toutes nos observations de glaucomes non hémorragiques, conservé d'une façon remarquable leur aspect normal. Faisons remarquer tout de suite que cette intégrité au moins apparente s'observait à un égal degré dans les cas où la sclérose des vaisseaux rétiniens était complète, par exemple dans l'observation IV. On sait que la rétine des mammifères est vascularisée jusqu'au plexus basal exclu-

sivement et que seule la couche neuro-épithéliale (couche basale de Ranvier, noyaux et terminaisons des cônes

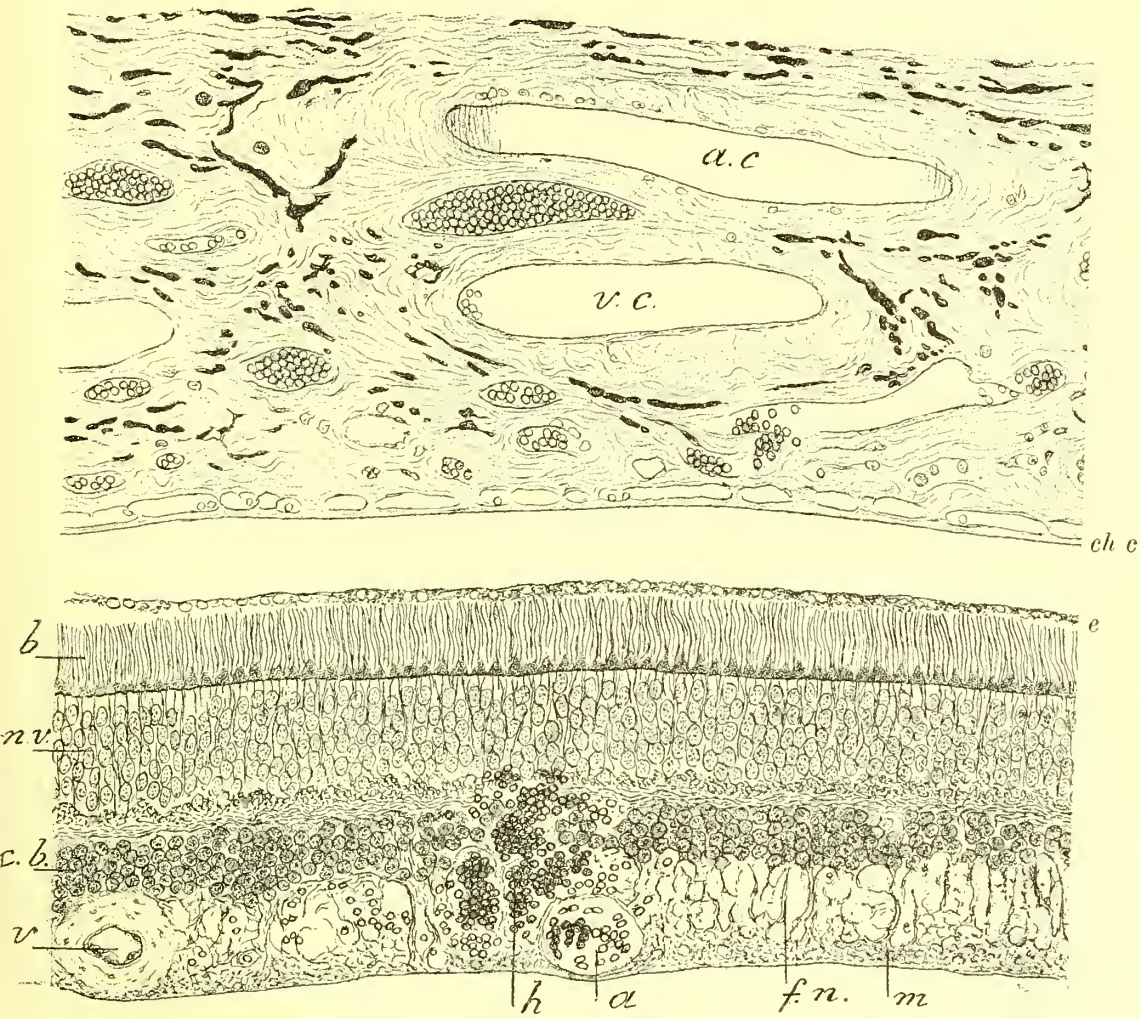

Fig. 17. — La choroïde et la rétine dans un cas de glaucome (obs. VIII). Cette figure, qui représente deux régions correspondantes de ces membranes et non deux régions artificiellement rapprochées, est destinée à montrer que la choroïde peut rester tout à fait normale alors que la rétine est déjà profondément altérée.

a. c., *v. c.*, une artère et une veine choroïdiennes ; elles sont normales. — *ch. c.*, couche chorio-capillaire, normale. — *e*, épithélium rétinien, dégénérescence vacuolaire. — *b.* cônes et bâtonnets, à peu près normaux. — *n. v.*, noyaux des cellules visuelles ; apparence normale. — *c. b.*, couche des cellules uni- et bipolaires ; elle est infiltrée d'hémorragies venant des couches sous-jacentes. — *v.*, une veine rétinienne à parois épaissies. — *a.*, une artère rétinienne, oblitérée en ce point, infiltrée d'hématies, — *h*, sang épanché hors des vaisseaux. — *f. n.*, faisceaux nerveux dégénérés. — *m*, bases sclérosées des fibres de Müller.

et des bâtonnets) reste invasculaire. Il en résulte que, parmi toutes les couches rétiniennes privées de sang par

la sclérose artérielle, seules les couches des fibres optiques et leurs cellules ganglionnaires s'atrophient; le plexus cérébral, la couche des cellules unipolaires et bipolaires conservent leur aspect habituel. Ces deux dernières couches paraissent donc pouvoir se nourrir suffisamment pour échapper à l'atrophie alors même qu'elles sont privées de circulation sanguine; d'autre part leur disparition n'est pas liée à celle des fibres optiques, ainsi que cela a lieu pour la couche des cellules ganglionnaires.

Il y a donc une dissociation partielle entre deux faits que l'on serait tenté de considérer comme connexes : l'atrophie rétinienne et la sclérose vasculaire.

L'intégrité si remarquable de toutes les couches rétiniennes en dehors des cellules ganglionnaires peut être cependant altérée par la formation de vacuoles claires qui occupent de préférence la couche des fibres de Henle et le segment interne des cônes et des bâtonnets. Mais il s'agit là de lésions inconstantes, nullement spéciales au glaucome, et n'existant fréquemment qu'en certains points de la rétine.

Il en est de même des formations verruqueuses hyalines qui s'accolent à la lame vitrée de la choroïde et que nous considérons, avec beaucoup d'auteurs, comme des produits de dégénération de l'épithélium pigmenté de la rétine. On peut les rencontrer dans les yeux glaucomateux, mais elles y sont certainement bien moins fréquentes et bien moins développées que dans les cas d'inflammations chroniques des membranes internes avec décollement de la rétine.

Altérations rétiniennes des glaucomes hémorragiques.

Parmi nos observations de glaucome, quatre se rattachent au glaucome hémorragique.

Dans les observations IX et X les hémorragies rétiniennes furent constatées sur le vivant avant l'apparition des phénomènes glaucomateux.

Dans l'observation VIII la marche fut celle d'un glaucome chronique congestif ayant débuté par des phénomènes prodromiques et s'étant compliqué plus tard d'attaques aiguës. A l'ouverture du globe oculaire la rétine fut trouvée criblée d'hémorragies.

La forme d'hémorragies rétiniennes qui conduit au glaucome est caractérisée par un grand nombre d'hémorragies en plaques qui criblent la rétine de la papille à l'ora serrata. Les taches sanguines les plus nombreuses et les plus larges siègent de préférence autour de la papille dont le voisinage immédiat est en général relativement indemne.

Examinées à un grossissement suffisant, les taches hémorragiques se décomposent sur leurs bords en une série de points et l'intervalle des plaques peut être criblé par ce pointillé hémorragique. La dimension des taches va généralement en décroissant de la papille vers l'ora serrata.

Le sang, épanché entre les éléments rétiniens, peut s'infiltrer jusqu'au niveau de la limitante externe ; il en résulte des altérations secondaires qui peuvent intéresser toute l'épaisseur de la rétine, de telle sorte qu'il n'y a pas, comme dans les glaucomes non hémorragiques, une limitation des lésions aux seules couches fibro-ganglionnaires. Cependant la différence qui résulte de ce fait entre les deux ordres de glaucomes n'est pas essentielle ; elle est plus apparente que réelle, il existe du reste des intermédiaires entre les deux types extrêmes.

C'est ainsi qu'au point de vue de l'atrophie des fibres optiques, qui est complète dans presque toutes les régions,

de même que celle des cellules ganglionnaires, l'observation VIII se rattache tout à fait aux glaucomes chroniques congestifs. Les vaisseaux de la rétine sont partout fortement rétrécis et souvent même complètement oblitérés ; on rencontre fréquemment du sang épanché dans les parois vasculaires épaissies.

Dans l'observation IX les vaisseaux rétiniens paraissaient à l'œil nu, sur la rétine fraîche, entourés çà et là d'un double liséré blanc. L'examen microscopique les montrait rétrécis par endartérite, quelques-uns même, complètement oblitérés. Les faisceaux nerveux, diminués de volume, ne sont cependant pas complètement atrophiés, mais ils présentent des altérations vacuolaires et sont criblés d'hémorragies. La plupart des cellules nerveuses ganglionnaires ont disparu ; on en reconnaît cependant encore quelques-unes.

L'observation XI nous montre à côté de vaisseaux dont le calibre est conservé et les parois à peu près normales, d'autres vaisseaux, généralement les plus volumineux, dont le calibre est fortement rétréci. Du côté des artères il s'agit d'endartérite n'épaississant quelquefois qu'une partie de la circonférence du vaisseau dont le reste conserve sa minceur habituelle.

Les veines en certains points forment de petits paquets comme variqueux, mais dans lesquels le calibre est fortement réduit et la paroi externe très épaisse.

Dans cette rétine les faisceaux nerveux ne sont pas atrophiés et, en nombre de points, leur aspect s'écarte peu de la normale. Mais en beaucoup d'autres ils ont pris un aspect vacuolaire. En outre ils sont fréquemment dissociés par des hémorragies interstitielles qui leur sont limitées ou se prolongent plus ou moins dans les couches adjacentes.

Dans l'observation X les vaisseaux sont tous profondément altérés. Veines, artères et capillaires ont leur calibre fort rétréci, les veines par une périphlébite scléreuse, les artères par des lésions à la fois péri et endartéritiques.

Dans la plupart des points les faisceaux nerveux ont disparu par suite d'une atrophie complète. Çà et là cependant ils sont encore reconnaissables, mais très diminués de volume, d'aspect vitreux, étouffés par les pieds hypertrophiés des fibres de Müller. Les cellules de la couche ganglionnaire ne sont généralement pas reconnaissables.

Dans les glaucomes hémorragiques toutes les couches de la rétine peuvent être infiltrées de sang ; il en résulte un épaississement marqué de la membrane et des altérations profondes pouvant atteindre il est vrai toutes les couches rétiniennes, mais résultant uniquement de la présence du sang épanché dans les tissus et des troubles circulatoires immédiats qui accompagnent les hémorragies. Là où manquent ces dernières, en effet, les couches rétiniennes n'offrent pas de lésions plus appréciables que dans les glaucomes non hémorragiques ; de plus, l'intensité des lésions de la rétine est proportionnée à l'importance des épanchements sanguins.

C'est dans l'observation XI que nous trouvons le minimum des lésions hémorragiques. Toujours peu étendues, elles sont spécialement limitées à la couche des fibres nerveuses, autour des gros vaisseaux, leur point de départ. Les amas de globules rouges, se moulant dans les interstices des tissus, affectent nécessairement des formes variables suivant les couches rétiniennes où on les observe. C'est ainsi que là où ils ont fusé jusque dans la couche des fibres de Henle, ils figurent des taches ovoïdes allongées

suivant l'axe de ces fibres, perpendiculairement au plan de la rétine.

Dans la même observation nous pouvons étudier le stade initial d'une lésion dont nos autres cas de glaucomes hémorragiques nous présenteront les stades extrêmes. En quelques points, assez rares du reste, les deux couches rétiniennes séparées par le plexus basal, c'est-à-dire en dedans la couche des grains internes (cellules unipolaires et bipolaires), et en dehors la couche fibreuse de Henle (qui fait partie de la couche des corps des cellules sensorielles), sont le siège d'un épaississement attribuable à un œdème qui dissocie les éléments cellulaires, étire et sépare les éléments fibrillaires. Les deux zones œdémateuses restent séparées par le plexus basal resté indemne.

L'observation X nous montre des altérations œdémateuses localisées exactement de la même manière, mais plus avancées, et ayant dans la plupart des points abouti à la formation de deux rangées de cavités kystiques séparées l'une de l'autre par le plexus basal. Il est très facile d'admettre que lorsque l'œdème des tissus a atteint un certain degré, le liquide infiltré s'amasse en gouttelettes qui refoulent et tassent les fibrilles de manière à constituer de petites cavités kystiques. Ces kystes microscopiques sont disposés en deux rangées, la plus profonde peut être qualifiée de *sous-basale* puisqu'elle occupe la couche des cellules uni et bipolaires située au-dessous du plexus basal ; la plus superficielle au contraire est *suprabasale*. A peu près sphériques dans la première rangée, les kystes sont plus volumineux et ovoïdes dans la seconde. Dans la rétine qui nous occupe en ce moment ils sont peu développés, remplis d'un liquide incolore, donnant un coagulum très ténu, très finement granuleux, sous l'action des réactifs. Exceptionnellement quelques-

uns renferment du sang et montrent alors un réseau fibrineux. Le très grand nombre de kystes vides de sang montre que c'est bien la cavité qui préexiste, l'irruption

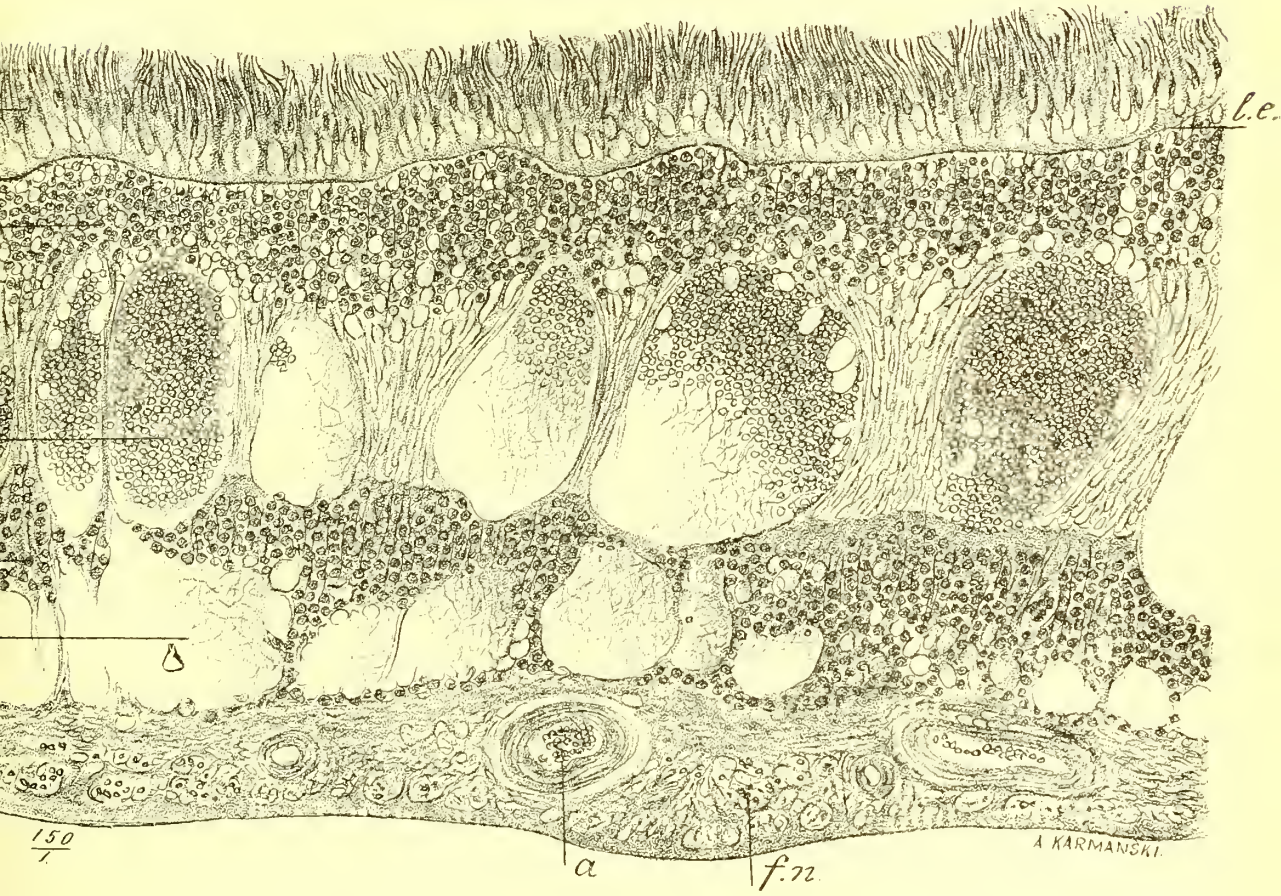

Fig. 18. La rétine dans un cas de glaucome hémorragique (obs. IX). Coupe perpendiculaire à la direction des fibres optiques, pratiquée dans les environs de la papille.

f. n., les fibres nerveuses étouffées par l'épaississement de la région basale des fibres de Müller. — *a*, une artériole à parois épaissies ; contenant encore une mince colonne sanguine. — *k*, série de cavités kystiques résultant d'épanchements œdémateux au niveau du plexus cérébral de la rétine, et contenant le liquide de l'œdème coagulé par les réactifs sous forme d'un réticulum. — *c. b.*, couche des cellulles uni- et bipolaires. — *k'*, seconde rangée de cavités kystiques occupant la couche des fibres de Henle et séparant la couche des cellules bipolaires et le plexus basal de la couche des noyaux des cellules visuelles. Elles contiennent des amas considérables de globules rouges indépendamment du réticulum déterminé par les réactifs. — *n. v.*, noyaux des cellules visuelles. — *l. e.*, limitante externe. — *b*, cônes et bâtonnets, ayant à leur base de nombreuses vacuoles.

du sang est un phénomène secondaire. L'observation VIII montre une rétine plus infiltrée de sang que les deux précédentes. Indépendamment des hémorragies siégeant dans la couche des fibres optiques, il en existe d'autres

particulièrement abondantes dans la région de la macula. En ce point également les altérations kystiques ont pris un développement tel que les kystes sous-basaux ont refoulé les tissus jusqu'à la limitante interne, tandis que la rangée suprabasale entame la couche des grains externes qui constitue pour les hémorragies rétiniennes une barrière difficile à franchir. Dans beaucoup d'autres régions de la rétine il existe des formations kystiques, mais beaucoup moins développées ; enfin, là où elles manquent totalement, la membrane nerveuse a conservé son aspect normal.

L'observation IX nous montre des lésions encore plus avancées. La double rangée de kystes s'étend depuis la papille jusque vers l'équateur de l'œil. C'est encore au niveau de la macula que les lésions sont au maximum. On peut y observer la rupture du plexus basal faisant communiquer deux kystes superposés, et la rupture de la cloison séparant deux kystes d'une même rangée. On y voit enfin la perforation de la couche des grains externes par un kyste qui vient ainsi faire saillie à la base des cônes et des bâtonnets.

La plupart de ces kystes sont remplis de sang et d'un réseau fibrineux.

Dans les parties antérieures de la rétine, il n'y a pas de lésions apparentes dans les parties non envahies par le sang.

Les altérations de la couche des cônes et des bâtonnets sont fréquentes dans le glaucome hémorragique, mais non constantes. C'est ainsi qu'ils étaient presque partout bien conservés dans l'observation VIII, tandis que, dans les observations IX et XI, la membrane qu'ils forment se trouvait en plusieurs points, et surtout dans la région maculaire, décollée de la limitante externe par des amas

de boules dites myéliniques légèrement colorées en rose par le picro-carmin.

Nous donnons à part l'observation suivante d'une rétinite hémorragique suivie de glaucome. Elle diffère des cas vulgaires de glaucome hémorragique par la jeunesse relative du sujet, l'aspect particulier de son œil, le degré peu élevé de l'hypertonie. Étiologiquement elle paraît se rattacher à l'albuminurie.

XII. — Homme de trente-quatre ans, grand, faible, marqué de taches de rousseur, cheveux et barbe d'un blond décoloré, iris bleu clair, né d'un père diabétique, et d'une mère atteinte depuis longtemps d'une maladie d'estomac, a souffert dans son enfance d'abcès multiples à la jambe survenus à la suite d'un coup et suivis d'élimination d'un séquestre ; a eu depuis un bubon suppuré, et est atteint actuellement de néphrite interstitielle (urines albumineuses, bruit de galop). Pas de signes de syphilis, ni de lésions pulmonaires.

Sans antécédents oculaires, il a éprouvé en décembre 90 un affaiblissement de la vue de l'œil droit. Pendant cinq mois, il n'a consulté personne bien que la vue continuât toujours à baisser. Un mois plus tard (mai 91) survient de la photophobie et l'œil devient rouge, sans douleurs du reste. Il va consulter aux Quinze-Vingts où on lui fait immédiatement une petite opération (sclérotomie ou paracentèse). Deux jours plus tard on lui enlève le pansement : la vision, dont il restait un certain degré avant l'opération, est complètement perdue et quelques douleurs se manifestent du côté du sourcil correspondant et du sommet du crâne.

État actuel (20 juin 91) : l'œil gauche présente un

aspect tout à fait particulier et rare. L'iris, cerclé d'une large bande d'injection périkératique rose, a pris la couleur jaune verdâtre de l'iris du chat, l'autre iris étant bleu clair. La pupille ronde, moyennement dilatée, immobile, laisse voir, à travers un cristallin transparent, un reflet profond d'un jaune brillant. Chambre antérieure profonde. Perception lumineuse nulle, tonus légèrement mais nettement augmenté.

Les jours suivants apparaît un hyphéma et l'injection périkératique de rose devient violacée. L'examen au miroir ophtalmoscopique permet à peine d'apercevoir une vague lueur oculaire rougeâtre; aucun détail n'est perceptible. Énucléation le 26 juin.

Le bulbe énucléé a la forme d'un œuf à petite extrémité antérieure, il est allongé et l'allongement porte sur le segment antérieur. La longueur est de 27 millimètres; le diamètre transversal de 25 millimètres, le vertical de 24 millimètres. En somme il s'agit d'un œil à déformation buphtalmique.

L'ouverture du globe montre un vitré décollé du pôle postérieur, par un liquide citrin, jaunâtre et évidemment infiltré par ce même liquide dont il a la coloration, aperçue sur l'œil vivant à travers la pupille. Abandonné à lui-même le liquide sous-vitréen se sépare en un caillot jaunâtre et un sérum de même couleur. L'examen spectroscopique n'a malheureusement pas été fait.

Indépendamment de sa coloration générale jaunâtre, le vitré renferme des traînées et des points blanchâtres surtout dans ses parties antérieures.

Le cristallin est transparent, sa capsule postérieure est doublée extérieurement par des dépôts pointillés venant du vitré. Corps ciliaire d'aspect normal.

La rétine est criblée d'hémorragies en taches arrondies ou points, confluents ou isolés, manquant au voisinage immédiat de la papille dans une zone de 2 à 3 millimètres, pour atteindre leur maximum de densité vers le tiers postérieur de l'œil.

La papille est recouverte par un petit lambeau flottant, blanchâtre, elle paraît excavée.

Examen microscopique. — *Cornée saine*, dans toutes ses couches et son épithélium. Congestion du limbe.

Chambre antérieure. Profondeur conservée. Hypohéma. A peine quelques cellules migratrices.

Iris. Lésions glaucomateuses : dépigmentation, multiplication cellulaire, formation de fibrilles conjonctives. Moins de vaisseaux que dans un iris normal. Ceux qui restent ne paraissent pas altérés. Néomembrane antérieure ayant déterminé par sa rétraction un ectropion de l'uvée. — Soudure de Knies sans atrophie du tissu irien à son niveau. Tassement total du tissu trabéculaire. Disparition du canal de Schlemm. Quelques globules sanguins altérés dans les mailles du triangle trabéculaire.

Procès ciliaires. Début d'atrophie des franges. Élargissement glaucomateux de l'angle cilio-irien. Vaisseaux conservés. Muscle ciliaire conservé.

Cristallin. Normal, sauf quelques vacuoles sous la capsule antérieure.

Zonule. Des leucocytes et des vaisseaux sanguins sont engagés entre ses fibres.

Vitré. Ses parties antérieures, rétractées contre le cristallin, présentent quelques globules rouges, les uns sains, les autres altérés.

Choroïde (examinée à plat dans toute son étendue). Elle est entièrement normale : pigment, stroma, vaisseaux. Cependant dans le segment postérieur léger épaissis-

sement sclérosique des gaines artérielles. Sur les coupes de la région papillaire on voit que l'anneau choroïdien présente un peu d'infiltration leucocytique.

Papille. Excavation glaucomateuse caractéristique encore peu profonde. Atrophie incomplète des éléments nerveux de la papille, mais cependant prolifération de la névroglie papillaire.

Nerf optique. Épaississement des colonnes conjonctives. Réduction en boules de la myéline. Donc altérations généralisées.

Une heureuse coupe longitudinale montre que l'artère centrale est saine.

Rétine. Criblée d'hémorragies sur toute sa surface ; il semble qu'il y ait eu une foule de tout petits îlots hémorragiques assez rapprochés pour devenir confluents en taches plus ou moins larges.

Ces hémorragies pénètrent assez fréquemment jusqu'à la couche des noyaux des cellules visuelles. Elles n'épaississent pas la rétine et n'entraînent pas de formations kystiques (œdémateuses, d'Iwanoff).

La plupart des vaisseaux présentent des parois très épaissies et souvent des hémorragies dans l'épaisseur de ces parois malades.

La couche des fibres nerveuses, atrophiée en certains points, est au contraire à peu près complètement conservée dans d'autres. Les cellules ganglionnaires sont généralement conservées. Dans la couche nerveuse se montrent çà et là quelques leucocytes chargés de granulations graisseuses.

Les autres couches de la rétine, à part l'infiltration sanguine et les dérangements mécaniques immédiats qui en résultent, ne présentent pas de lésions apparentes, à l'exception de quelques curieux corpuscules d'aspect

colloïde qui occupent la couche des fibres de Henle aux environs de la papille.

Dans toute l'étendue de la rétine les cônes et les

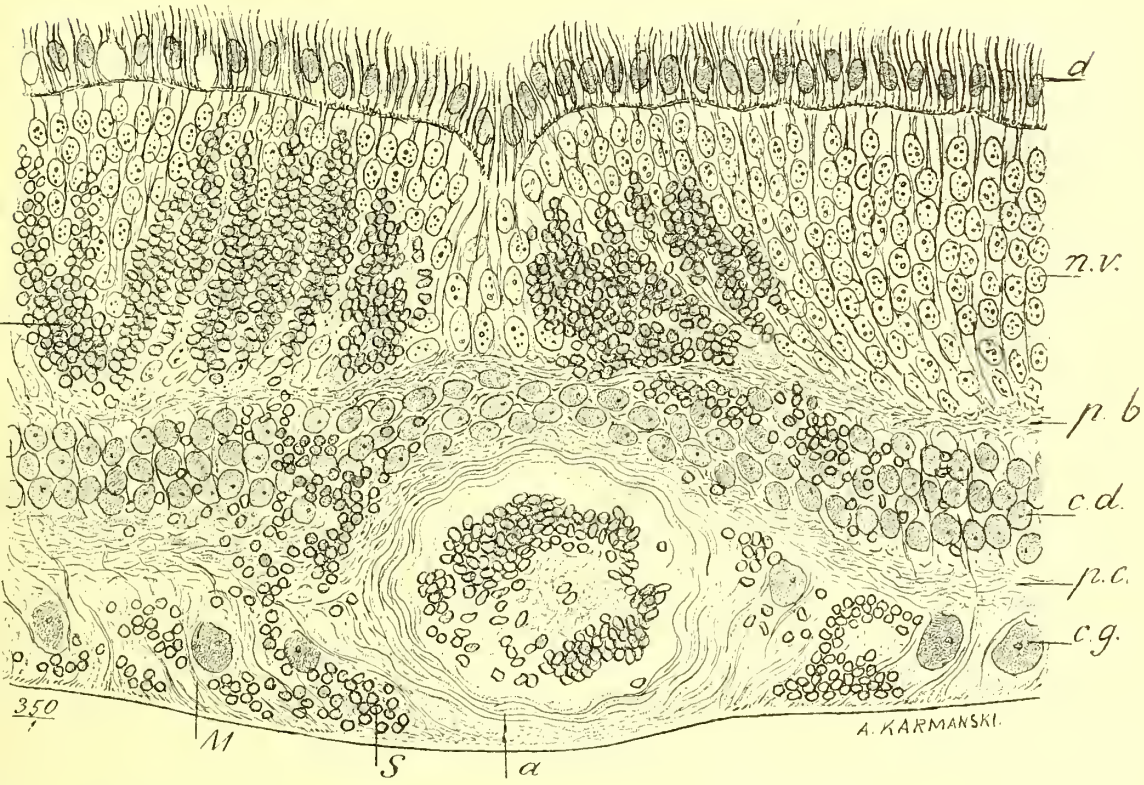

Fig. 19. — Coupe de la rétine dans les environs de la papille (obs. XII).

d, la couche des cônes et bâtonnets. — *n. v.*, la couche des noyaux des cellules visuelles renfermant des hémorragies, *S*. — *p. b.*, le plexus basal. — *c. d.*, la couche des cellules uni et bipolaires, infiltrée de quelques hémorragies. — *p. c.*, plexus cérébral. — *c. g.*, cellules ganglionnaires. — *a*, une artériole atteinte d'endartérite. — *S*, Sang épanché entre les pieds des fibres de Müller, *M*.

bâtonnets ont subi de curieuses altérations : les uns présentant à leur base une grosse vacuole claire et incolore, les autres transformés en une massue dont la grosse extrémité libre est colorée en rose par le picro-carmin.

Corps vitré.

Nous ne connaissons pas de lésion du vitré constante dans les glaucomes. Mais il en est tout au moins une dont la fréquence est remarquable : c'est le ramollissement du vitré, qui devient filant comme du blanc d'œuf tout

en conservant sa transparence. Cette altération commençait à se produire dans l'observation VIII; elle était plus marquée encore dans l'observation I; enfin dans les observations III et V le vitré était tout à fait liquéfié. Cette consistance anormale ne pouvant être notée que si l'on ouvre l'œil de suite après l'énucléation, nous ne pouvons rien dire à ce sujet sur les yeux n°s II, IV, VI, VII, qui n'ont été ouverts qu'après durcissement. Dans l'observation IX le vitré avait sa transparence et sa consistance normales.

L'observation IV nous offre d'assez curieuses lésions de ce même tissu. Il est adhérent au côté externe de la papille, libre dans tout le reste de sa surface externe. L'adhérence est constituée par un tissu hyalin renfermant des cellules ramifiées et des capillaires de nouvelle formation.

Dans l'observation X, glaucome hémorragique ayant subi une iridectomie, il existait du sang dans les parties antérieures du vitré. En outre son segment postérieur était décollé de la rétine et l'espace ainsi formé rempli d'un liquide citrin.

Les autres cas de glaucome, dont le vitré a été examiné histologiquement après action du liquide de Müller, ne nous ont rien montré de particulier.

CHAPITRE X

Critique des théories du glaucome.

Si nous essayons, instruits par nos examens microscopiques, de faire la critique des théories du glaucome, nous verrons d'abord que, si démolir est facile, construire est beaucoup moins aisé. Encore une fois, cela tient à l'insuffisance de nos connaissances physiologiques en fait de sécrétion et d'excrétion oculaires, même si l'on ne cherche à expliquer que les troubles de tension dans le glaucome, ce qui ne constitue pas sans doute toute la maladie.

Contre toutes les théories pures d'hypersécrétion par action nerveuse, l'anatomie pathologique n'a évidemment rien à dire puisqu'il s'agirait ici d'un simple trouble fonctionnel sans lésions initiales des tissus. Il est évidemment difficile de ne pas admettre des phénomènes d'hypersécrétion dans les attaques aiguës de glaucome qui se dissipent d'elles-mêmes, l'œil devenant même après elles plus mou qu'à l'état normal.

Pareille terminaison n'a lieu certainement que pour les premières attaques, mais, à cette période tout au moins il faut admettre que l'hypersécrétion est principalement en jeu dès que des phénomènes de rétention n'interviennent pas. Les quelques lésions observées dans les cas récents de Birnbacher, d'Elschnig, ne sont pas assez caractéristiques pour que nous puissions absolument

refuser d'en voir la cause dans les troubles circulatoires consécutifs à l'hypertension et leur attribuer avec certitude une autre origine.

Mais si l'anatomie pathologique ne nous permet pas de rien conclure pour ou contre la théorie de Donders, il n'en est pas de même de la clinique. Comment admettre qu'un simple trouble nerveux dynamique, de sa nature chose passagère et variable, puisse déterminer une affection aussi constamment fatale que le glaucome abandonné à lui-même. Si en effet les débuts du glaucome sont très fréquemment marqués par des intermittences qui laissent tout d'abord la vision intacte et l'œil sain en apparence, il n'est que trop certain que l'organe atteint de pareils accidents passera toujours, et fatalement si l'on n'intervient pas, par toutes les phases du glaucome pour aboutir à la cécité. Demours père connaissait déjà la fatalité des attaques prodromiques, et Sichel écrivait plus tard (1847) que jamais la guérison d'un glaucome n'avait été scientifiquement constatée. Nombre de glaucomes échappent encore à l'action curative de l'iridectomie et des myotiques. Voit-on dans cette ténacité des affections glaucomateuses et dans leur résistance absolue à tout ce qui n'est pas thérapeutique locale, la marque d'une simple névrose ou au contraire d'une affection organique? L'observation clinique nous porte, pour notre part, à rejeter absolument l'idée d'une pure névrose sécrétoire. Qu'il y ait des phénomènes d'hypersécrétion au début des glaucomes aigus, voilà qui nous paraît infiniment probable ; mais qu'ils soient sous la dépendance d'une simple névrose hypersécrétoire nous semble au contraire fort douteux.

La choroïdite, admise par de Graefe comme cause de l'hypersécrétion et considérée par lui comme simple-

ment séreuse, puisqu'en somme elle ne donnait lieu à aucun exsudat ou produit inflammatoire, avait été trop cherchée sans résultat par les anatomistes pour que l'on pût continuer à s'appuyer sur elle.

C'est en quelque sorte par tradition que l'on a longtemps regardé le glaucome comme une choroïdite, sans vouloir remarquer que les choroïdites les plus caractérisées ne s'accompagnent jamais d'augmentation de tension. Du reste nous voyons de plus en plus les auteurs se déshabituer de ranger le glaucome dans les choroïdites.

Birnbacher et Czermak ont, il est vrai, décrit des lésions choroïdiennes de nature inflammatoire, mais ils n'ont pas basé sur leur présence une théorie du glaucome et sont prudemment restés dans la réserve à ce sujet, étant en somme plutôt partisans des théories de rétention que d'hypersécrétion.

Ulrich défend une théorie d'hypersécrétion ciliaire par lésions rétrécissantes des vaisseaux iriens. Elle est entièrement basée sur la primitivité de ces lésions vasculaires iriennes. De nos examens microscopiques, nous n'avons pas obtenu la même impression. Les lésions iriennes nous paraissent secondaires, subordonnées à la soudure. Les vaisseaux qui, il est vrai, finissent par s'épaissir et s'atrophier ne nous ont pas montré de telles lésions quand l'iris encore indemne de soudure montre un tissu sensiblement normal. Nous venons tout récemment d'examiner deux fragments d'iris excisés opératoirement. Dans le premier cas, il s'agit d'un glaucome chronique avec tension légèrement exagérée et sans lésions iriennes cliniques ; le microscope n'a rien montré d'anormal dans les artères examinées en coupes transversales. Le second cas était un glaucome développé en quelques jours sans attaque bien nette et opéré une vingtaine

de jours après le début, l'œil étant très dur et présentant l'aspect classique du glaucome aigu. Les artères de l'iris ont été trouvées parfaitement saines, de même que le tissu de la membrane. Nous ne croyons donc pas que les vaisseaux iriens soient primitivement malades et qu'ils le soient plus spécialement que le stroma. Au contraire notre impression est plutôt qu'il se produit tout d'abord une multiplication des cellules de l'iris, qui perdent leur pigment, puis le tissu irien s'atrophie peu à peu, tandis que les vaisseaux aplatis au niveau de la soudure, deviennent de plus en plus impropres à la circulation, s'oblitèrent et même disparaissent en partie. La fréquence des lésions vasculaires observée par Ulrich dans les lambeaux d'iridectomie nous porte seulement à croire qu'il y avait déjà soudure de Knies dans ces cas opérés généralement du reste plusieurs mois après le début des accidents.

Que pouvons-nous penser maintenant du mécanisme de l'hypertonie indiqué par Schnabel? Son explication est, croyons-nous, beaucoup trop mécanique pour être vraie. Le système des artères ciliaires longues, artères cilio-iriennes, étant relativement isolé, peut, d'après lui, être le siège de troubles persistants de la tension sanguine. Cette dernière est pour Schnabel le modérateur unique des sécrétions oculaires. La tension intraoculaire est-elle inférieure à la tension sanguine, une filtration de liquide se produit au niveau des procès, la tension oculaire augmente et arrive ainsi graduellement à agir comme puissance d'excrétion (comme le piston d'une pompe foulante), elle chasse le liquide hors de l'œil, et se maintient ainsi à un taux qui est réglé par la seule tension sanguine, facteur unique des sécrétions et indirectement des excrétions oculaires. On voit que cette théorie réduit la question à de simples phénomènes d'hydrodynamique,

ne tient aucun compte de l'état des parois vasculaires, de l'activité des épithéliums, des propriétés de résorption des veines, elle semble faite pour un œil artificiel, non pour l'œil vivant. Si elle était vraie il suffirait donc de presser un globe oculaire entre les doigts pour le vider, puisque l'augmentation de tension ainsi déterminée entraînerait la filtration rapide des liquides contenus dans ce globe.

Les observations de Cusco et de Coccius (inflammation chronique et dégénération graisseuse de la sclérotique) ne présentant aucun caractère de généralité, ne demandent pas une longue discussion. Ce qui en reste cependant, c'est que la sclérotique des anciens glaucomes est certainement plus rigide que celle des yeux normaux. Mais il arrive souvent que la sclérotique est rigide chez des vieillards non glaucomateux. Il y a bien là certainement un facteur à faire entrer en ligne de compte, mais non, sans doute, une vraie cause pathogénique.

La théorie de rétention rétro-cristallinienne de Priestley-Smith, admissible dans certaines cataractes traumatiques, ne l'est pas dans les vrais glaucomes, où nous avons trouvé, avec Brailey, l'espace périlenticulaire toujours conservé et le bord de la lentille séparé des procès par un espace de 1 à 2 millimètres.

Dans l'examen de la théorie de rétention des liquides intraoculaires par la soudure de Knies, il y a deux points à considérer : 1° l'oblitération des voies d'excrétion qu'elle détermine est-elle réellement une cause de rétention et d'hypertension? Est-elle constante dans les glaucomes caractérisés? — 2° quelle est la cause de la soudure irienne ?

A la première question, les expériences déjà citées de Leber et Bentzen, le fait si caractéristique de la persis-

tance de l'état glaucomateux après l'énucléation dans les yeux pourvus d'une soudure, nous permettent de répondre affirmativement. Et cette affirmation s'étend même au glaucome infantile, à l'hydrophtalmie, où la profondeur de la chambre antérieure a souvent fait mettre en doute l'existence de la soudure périphérique. A la vérité cette soudure manque quelquefois, mais les lésions de l'appareil d'excrétion ne font pas défaut pour cela: tantôt le tissu réticulé est devenu compact et imperméable, tantôt le canal de Schlemm n'est plus visible (1), tantôt enfin, malgré une apparence à peu près normale, l'appareil d'excrétion a perdu ses propriétés physiologiques et les liquides de la chambre antérieure n'ont plus accès dans le canal de Schlemm (Leber et Bentzen, *loc. cit.*). On voit donc que d'un aspect quasi normal il ne faut pas absolument conclure à une perméabilité parfaite.

A côté de l'énorme majorité de cas de glaucome où l'on trouve soit une soudure périphérique de l'iris, soit, bien plus rarement, des lésions équivalentes (sclérose du tissu réticulé, oblitération du canal de Schlemm, embolies pigmentaires, etc.), il faut placer ceux où il existe soit un *glaucome sans soudure* ni autres lésions de rétention, soit (s'il en existe de tels) une *soudure sans glaucome.*

a) *Glaucomes sans soudure.* — Schnabel (*Arch. of. ophtalm. and. otol.*, vol. VII, 1879), peu de temps après la publication du travail de Knies, a examiné la question des rapports de l'état glaucomateux avec l'oblitération de l'angle de la chambre antérieure, au double point de vue que nous venons d'indiquer.

(1) Voy. Th. du Dr Gros. Paris, 97, *l'Hydrophtalmie...*, p. 108 et fig. V.

Parmi les treize yeux glaucomateux qu'il a examinés, il n'en a trouvé que deux où les lésions caractéristiques de l'angle irien fissent défaut ; c'étaient les yeux d'un homme atteint de *glaucome chronique simple*. Cette intéressante constatation prouve seulement qu'il n'y a pas soudure dans les cas où l'augmentation de tension reste douteuse, mais qu'elle existe là où l'hypertonie est bien nette. Par conséquent il ne s'agit pas là, à proprement parler, de glaucome sans soudure.

Plus probantes et plus nettes sont les deux observations suivantes du Dr A. Terson (1).

Dans la première il s'agit d'un glaucome survenu à la suite d'une luxation traumatique du cristallin. Une iridectomie fut faite deux ans plus tard sans résultats. Lors de l'énucléation le tonus était très élevé, il y avait un pannus glaucomateux et une profonde excavation papillaire. L'angle irien se montra à l'examen histologique, largement ouvert, le tissu réticulé était normal et à mailles libres, le canal de Schlemm bien conservé, le cristallin déplacé en bas et tremblotant, la pupille libre.

Dans la deuxième observation un traumatisme avait, plusieurs années auparavant, déterminé des hémorragies intraoculaires ; le malade se présenta avec un cristallin tombé dans la chambre antérieure et un état glaucomateux prononcé. Une ponction vitréenne suivie d'instillation d'ésérine fit revenir la lentille en arrière de l'iris, mais, les phénomènes douloureux ayant persisté, l'œil fut énucléé. La rétine se montra décollée, il n'y avait pas d'excavation papillaire. En haut, l'angle irien était normal, en bas il y avait un début d'accole-

(1) Glaucome et déplacements du cristallin. *Arch. d'opht.*, 1894.

ment irien et les mailles du tissu réticulé étaient tassées. En somme tendance à la soudure, mais non pas soudure effectuée.

L'intérêt de ces deux cas est que dans l'un et l'autre sans doute, et dans le premier assurément, l'état glaucomateux avait duré longtemps, et produit dans l'observation I l'excavation papillaire sans influer sur la conformation de l'angle irien, dont les tissus, chez le même malade, étaient remarquablement bien conservés.

Sans doute il serait désirable que dans des cas analogues on pût vérifier expérimentalement, suivant la méthode de Leber et Bentzen, la perméabilité de l'angle irien, puisque, dans un de leurs cas, l'appareil d'excrétion ne filtrait plus malgré une apparence à peu près normale. Mais dans l'observation I de Terson l'intégrité de la région était telle qu'il est véritablement difficile d'admettre qu'elle ne permît pas la filtration de l'humeur aqueuse.

Ce cas semble donc prouver que la tension glaucomateuse peut persister et déterminer une excavation papillaire sans qu'il y ait simultanément de lésions oblitérantes de l'angle irien.

La question se pose ici de savoir si les glaucomes par luxation du cristallin présentent à ce sujet une particularité exceptionnelle, c'est-à-dire restent exempts de soudure de Knies. Nous ne le pensons pas. Sans doute la phase initiale, le début du glaucome, est ici sous la dépendance d'une hypersécrétion que l'on attribue communément à l'irritation des procès ciliaires tiraillés par la zonule. Rien ne le démontre mieux que l'intéressante observation de Beccaria citée dans le précédent travail de A. Terson : il suffisait à un malade atteint de luxation du cristallin de se pencher en avant (ce qui avait pour

effet de faire peser le cristallin sur les attaches zonulaires) pour avoir une attaque de glaucome qui cédait spontanément peu à peu quand le malade, se relevant, ramenait son cristallin en arrière. On ne peut guère comprendre autrement ces phénomènes qu'en admettant une brusque hypersécrétion irritative et ensuite l'écoulement graduel du liquide sécrété par des voies d'excrétion restées normales. Mais quand sous l'influence du tremblotement de la lentille l'hypersécrétion persiste, la soudure de Knies finit par s'établir. Elle débutait, on se le rappelle, dans l'observation II de A. Terson ; elle s'est établie complètement dans l'observation suivante :

Une femme de cinquante-trois ans, atteinte de myopie forte avec acuité visuelle assez bonne des deux yeux, éprouva tout à coup sur l'un d'eux des phénomènes irritatifs spontanés et une abolition immédiate ou rapide de la vision. Quand, trois mois plus tard, elle vint consulter, la chambre antérieure était complètement occupée par le cristallin sclérosé, un étroit croissant irien, dont les pointes se perdaient derrière la lentille, était seulement visible en haut. Œil dur, douleurs, vision nulle. Énucléation. Sur les coupes (verticales) on constate que la partie supérieure de l'iris est repliée sur le bord du cristallin, tandis que les parties latérales et inférieures sont entièrement repoussées derrière la lentille, qui occupe ainsi véritablement la chambre antérieure. Chose singulière, le cristallin a fait un tour complet sur lui-même : la cristalloïde *postérieure* touche la membrane de Descemet, l'*antérieure*, reconnaissable à son épaisseur et à son épithélium regarde le vitré. L'angle de la chambre antérieure n'est pas exactement comblé par le bord du cristallin, qui est trop mousse pour s'engager jusqu'au fond de l'angle irien, et pas assez large pour occuper toute sa

circonférence. Mais il y a une *soudure de Knies*, très étendue en haut et en bas. Vaste staphylome péripapillaire, pas d'excavation.

Il est probable que dans ce cas les premiers phénomènes irritatifs, survenant sur un œil simplement myope et accompagnés de perte rapide de la vision, ont consisté dans un état glaucomateux succédant à une luxation spontanée du cristallin consécutive à une myopie forte. L'hypertension a déterminé à son tour la soudure (comme cela arrive par exemple pour les tumeurs intraoculaires où la soudure, constante à la période glaucomateuse, ne peut absolument pas être considérée comme primitive), d'où la permanence du glaucome et des douleurs qui ont conduit la malade à l'hôpital.

La soudure de Knies, qui ne s'était pas produite dans les observations de A. Terson, peut donc cependant se réaliser dans des glaucomes consécutifs à la luxation du cristallin.

Ce point étant établi, nous pouvons, maintenant, citer comme glaucome caractérisé, d'une origine toute différente, mais également sans oblitération de l'angle irien, notre observation IX de glaucome hémorragique. Ainsi que nous l'avons déjà indiqué, le tissu réticulé ne subissait le contact de l'iris que dans son tiers périphérique environ, les mailles de ce tissu et le canal de Schlemm lui-même restant parfaitement perméables (fig. 8, p. 125).

b) *Soudures sans glaucome.* — Schnabel dans son travail déjà cité, paraît en somme peu partisan de l'opinion alors récente de Knies que la soudure irienne détermine le glaucome par le mécanisme de la rétention. Il n'arrive cependant pas à trouver des cas bien démonstratifs d'oblitération de l'angle irien sans tension glaucomateuse. Dans six cas de leucome adhérent qu'il a exami-

nés, il y avait constamment soudure de l'iris avec les parties les plus périphériques de la cornée ; certains de ces cas présentaient de l'hypertonie, les autres non. Mais Schnabel dit plus loin : « Dans un leucome adhérent le danger d'hypertonie n'apparaît que quand la cicatrice cornéenne commence à se bomber. L'oblitération seule de l'angle de la chambre antérieure est sans danger ; les tractions sur la racine de l'iris et la distension du bord scléro-cornéen produisent l'augmentation de tension. » Il y a là une confusion évidente entre les conséquences et les causes de l'hypertonie qui montre bien qu'à l'époque où écrivait Schnabel, la question n'était pas mûre tout au moins pour lui — et ne pouvait être jugée comme elle l'est actuellement.

Quand on recherche la soudure de Knies sur des yeux non glaucomateux, il est une cause d'erreur dont il faut se garer. Certains yeux, généralement des glaucomes secondaires à des affections inflammatoires, après une période d'hypertension plus ou moins longue, finissent par subir des désordres internes, tels que l'atrophie des procès ciliaires ou le décollement de la rétine, qui sont par eux-mêmes des causes d'hypotonie. Cependant la soudure, lésion cicatricielle, persiste. On peut notamment être assuré de trouver une soudure sur les yeux qui, hypotones à l'époque où les observe, présentent cependant une rétraction irienne avec liséré pigmentaire (ectropion de l'uvée), bref des lésions consécutives à une hypertension qui a disparu, et cela généralement à la suite d'un décollement de la rétine.

Il faudrait donc, pour prouver que la soudure ne détermine pas nécessairement l'hypertonie, démontrer que l'œil où on la rencontre non seulement n'est pas dur. *mais encore ne l'a jamais été.*

Pareille démonstration ne nous paraît pas avoir été fournie par Schnabel.

c) *État de l'angle irien dans les yeux glaucomateux guéris par l'iridectomie.* — Il en est de même des yeux glaucomateux guéris par iridectomie malgré une prétendue persistance de la soudure irienne. Schnabel décrit un cas de glaucome aigu guéri chirurgicalement et que la mort du malade lui permit d'examiner au point de vue histologique. Il était resté un moignon d'iris adhérent à la base de la cornée et l'oblitération de l'angle irien avait été augmentée et non supprimée par l'opération. Mais Schnabel ne parle pas de tout le reste de l'angle irien, et c'est justement ce qu'il eût été essentiel de connaître pour juger la question. On se rappelle que, au contraire, dans le cas de glaucome guéri examiné par Fuchs l'angle irien était resté normal. Pour nous, nous persistons à faire de la conservation de l'angle irien la première condition de curabilité du glaucome aigu. C'est principalement l'oblitération plus ou moins rapide de l'angle irien qui rend plus ou moins vite incurables les glaucomes à marche aiguë ou subaiguë. Car si nous ne savons pas encore pourquoi l'iridectomie peut guérir le glaucome, nous avons beaucoup de raisons de croire que ce n'est pas en restituant à l'angle irien une perméabilité déjà perdue (hypothèses de de Wecker (1) et de de Vincentiis) (2).

d) *En résumé*, un glaucome permanent sans lésions de rétention au niveau de l'angle irien (soudure de Knies, embolies, sclérose du tissu réticulé, oblitération du

(1) Rétablissement d'une filtration *artificielle* par l'établissement d'une cicatrice à filtration (sclérotomie).

(2) Rétablissement de la filtration *naturelle* par *l'incision du tissu de l'angle irien.*

canal de Schlemm) est chose absolument exceptionnelle. Encore devons-nous réserver la question de savoir si, comme dans le cas déjà plusieurs fois cité de Leber et Bentzen, l'intégrité des voies d'excrétion n'est pas quelquefois une simple apparence, alors qu'en réalité l'excrétion ne se fait plus.

Le glaucome simple paraît faire exception à cette règle, l'angle irien paraît s'y montrer souvent normal. Il s'agit sans doute des cas où l'hypertension est inappréciable au doigt, et qui ne sont actuellement rangés dans les glaucomes que d'une façon provisoire et sur l'unique constatation d'une excavation de type glaucomateux.

L'hypersécrétion donne des phénomènes d'hypertension passagère, qui peuvent devenir permanents à la suite du refoulement de la racine de l'iris sur le tissu réticulé. On peut se demander à ce sujet si les cas de glaucome simple ne sont pas ceux où l'hypersécrétion est tellement faible et progressive que la racine irienne n'est pas projetée en avant et où, par suite, il ne se produit ni hypertension excessive, ni phénomènes d'atrophie du côté de l'iris.

Il ne paraît pas exister d'exemple démonstratif de globe oculaire présentant, avec une tension normale, une soudure de Knies et des procès ciliaires capables de sécréter, ou, en termes plus clairs, un appareil sécréteur conservé et un appareil excréteur oblitéré.

Enfin les glaucomes guéris opératoirement ne présentent pas de soudure de Knies; le processus glaucomateux a été enrayé avant la formation de la soudure.

La soudure irienne est-elle de cause inflammatoire ou mécanique? Knies admet la première manière de voir, Birnbacher et Czermak l'ont défendue à nouveau. Weber, Priestley-Smith, Schnabel, Ulrich, admettent au contraire un refoulement mécanique de la base de l'iris,

l'attribuant, il est vrai, à des causes très diverses, ce qui montre bien le peu de précision de nos connaissances sur ce point. En faveur des théories inflammatoires, il faut rappeler la présence constante de la néomembrane préirienne, la diapédèse très discrète sans doute, mais constante dans la chambre antérieure. Mais les véritables inflammations de l'iris et du corps ciliaire ne donnent nullement lieu à des adhérences périphériques; de plus, ce que n'explique pas la théorie inflammatoire, c'est la mise en contact des deux parois de l'angle irien ; il faut nécessairement une force qui pousse l'iris contre la cornée, et l'on ne voit pas comment l'inflammation agirait dans ce sens.

Restent les théories mécaniques. Le refoulement de l'iris par les procès ciliaires gonflés, admis par Weber, n'a pu être démontré et n'existe pas, sauf dans des cas exceptionnels (tumeurs); du reste, quand les procès ciliaires sont gonflés par une cyclite, ils s'érigent en dedans et en arrière, non en avant.

La propulsion de la base de l'iris par l'augmentation du tonus en arrière de ce diaphragme, admise par beaucoup d'auteurs, n'est nullement assez simple à expliquer pour que l'on se borne à l'accepter sans plus amples recherches. Tout d'abord une action mécanique rapide est inadmissible, puisqu'une injection dans le vitré, sur le cadavre, rend l'œil aussi dur qu'on le désire sans modifier la profondeur de la chambre antérieure.

Quoi qu'il en soit, et bien qu'aucune des explications proposées ne nous satisfasse entièrement, la théorie de l'entraînement progressif de la base de l'iris vers le tissu réticulé par un courant liquide est la seule qui ne soulève pas des objections insurmontables. On a vu dans les pages précédentes que nous en sommes partisans.

C'est là, pour l'avenir, un des points curieux à élucider dans le mécanisme du glaucome.

A côté de la soudure de Knies il faut principalement citer, parmi les autres causes de rétention, les lésions rétrécissantes des émissaires veineux trouvées par Birnbacher et Czermak. Mais ces deux auteurs sont sagement restés sur le terrain des faits, et, croyant une théorie générale du glaucome actuellement impossible, ils n'ont pas cherché à exagérer l'importance de leur découverte, se bornant à y voir une cause accessoire de rétention, phénomène auquel ils reconnaissent des facteurs multiples et en première ligne la soudure de Knies. Cela équivaut à reconnaître que la lésion par eux décrite n'est pas essentielle et peut manquer, ce que Ulrich a vérifié du reste sur un certain nombre d'yeux glaucomateux examinés spécialement à ce point de vue. Nous avons pu faire la même remarque dans plusieurs glaucomes, mais à la vérité d'une façon partielle, sur un ou deux seulement des quatre émissaires d'un même œil.

Nous avons déjà indiqué que Leber et Bentzen avaient trouvé normales les veines émissaires de deux yeux glaucomateux. La lésion décrite par Birnbacher et Czermak n'a donc pas le caractère de généralité de la soudure de Knies ; du reste il ne faut en aucune façon la considérer comme équivalente. Le rétrécissement des veines émissaires serait une cause d'hypersécrétion par stagnation sanguine. Encore faudrait-il démontrer qu'il a eu pour conséquence une forte congestion choroïdienne et une exsudation liquide sous-rétinienne. Cela arrive à la vérité pour le glaucome des tumeurs, mais, dans ce cas, un décollement rétinien déterminé par l'exsudation choroïdienne précède à peu près constamment le glaucome.

Après cet examen des théories mécaniques il nous

reste à parler des *conséquences* attribuées à l'augmentation de tension.

Pour montrer combien il est nécessaire d'admettre pour chaque symptôme l'action combinée de plusieurs facteurs, rappelons seulement que la douleur même dans l'attaque aiguë n'est pas uniquement sous la dépendance du tonus. On voit des yeux très durs et parfaitement indolores, ce qui ne veut pas dire qu'une augmentation suffisante de la tension ne finira pas dans tous les cas par être douloureuse. Mais il y a là une question d'état des nerfs à côté de la dureté de l'œil.

Il en est de même pour la production de l'excavation. Il faut bien reconnaître qu'une excavation glaucomateuse typique avec enfoncement total de la papille et mise en saillie de l'anneau scléral sur tout son pourtour, doit nécessairement cette configuration, ce modelage, à l'action de la pression oculaire. Mais cela ne signifie pas que cette dernière est nécessairement augmentée; la papille peut avoir simplement perdu de sa résistance et c'est ce qu'avait parfaitement fait ressortir Müller en 1858. Quoi qu'il en soit, l'on a généralement attribué l'excavation à une augmentation de la pression intraoculaire. Birnbacher et Czermak notamment croient les lésions trophiques de la papille consécutives à la production mécanique de l'excavation. Pour Schnabel au contraire, la névrite glaucomateuse est primitive, diminue la résistance de la papille; l'hypertonie peut intervenir alors pour hâter et augmenter l'excavation. Mais elle n'en est pas la cause unique et initiale. Il cite à ce sujet un cas de glaucome guéri par iridectomie avec retour à la tension normale et dans lequel la papille s'excava après l'opération et sans que la vision perdît de ses qualités, cas exceptionnel il faut le dire. On peut enfin rappeler ici les cas relati-

vement nombreux d'excavations glaucomateuses sans tonus appréciable au doigt, et d'autre part ceux plus rares où l'augmentation de tension ayant duré plusieurs mois a laissé la papille dans le plan rétinien. Le défaut de résistance papillaire permettant le refoulement porte évidemment tout d'abord sur les tissus de soutien et non sur les fibres nerveuses, puisque l'on voit des yeux à excavation glaucomateuse considérable avec acuité visuelle parfaite. L'atrophie n'est donc pas uniquement en raison de l'enfoncement de la papille comme le voudrait la théorie purement mécanique des lésions papillaires. Cette simple constatation montre bien l'insuffisance des théories qui font intervenir seulement l'action d'un facteur unique.

Théories dyscrasiques.

Nous n'avons guère ici qu'à parler des idées de Schnabel exposées plus haut et qui consistent essentiellement à admettre dans la rétine, le nerf optique et l'iris des altérations dystrophiques, spéciales au glaucome, indépendantes les unes des autres et consécutives à des lésions vasculaires rétrécissantes. L'hypertonie dériverait des altérations vasculaires iriennes ; nous avons discuté et rejeté le mécanisme invoqué ici par Schnabel. D'autre part nous avons déjà indiqué à propos des travaux d'Ulrich que les lésions iriennes nous paraissaient secondaires. Nous ne pouvons donc admettre ici avec Schnabel son interprétation, si engageante pourtant, de la genèse du tonus dans les glaucomes hémorragiques. Dans un cas récent et typique nous n'avons pu trouver l'intermédiaire tant cherché entre les hémorragies rétiniennes et la tension, c'est-à-dire l'altération des vaisseaux iriens invoquée par Schnabel.

Cependant il est juste de dire que les lésions vasculaires rétrécissantes (artério-sclérose) se rencontrent fréquemment dans le glaucome. C'est ainsi que l'on peut trouver tout le système de l'artère ophtalmique, comme l'avait déjà bien vu de Græfe, plus ou moins envahi par la sclérose. Nous en donnons pour preuve la figure 20,

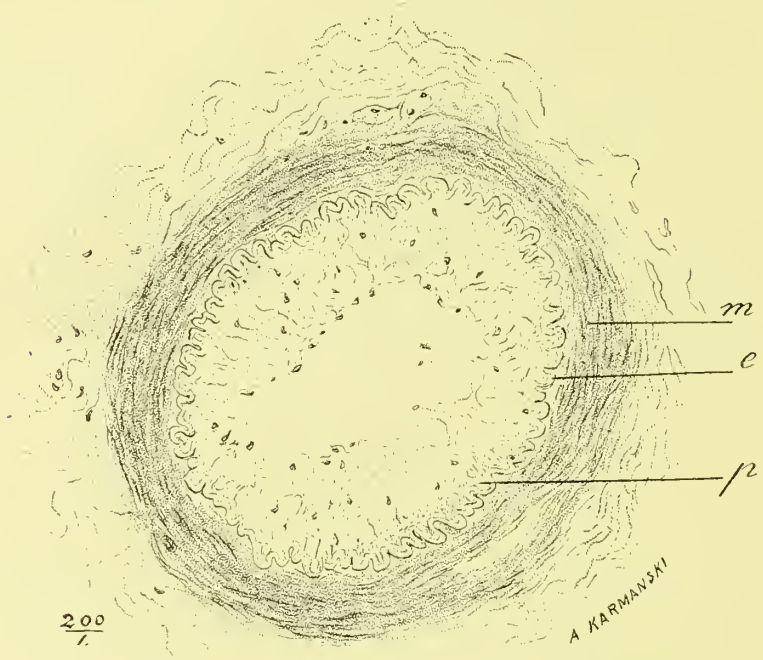

Fig. 20. — Artériole ciliaire postérieure atteinte d'endartérite (obs. IV).

m, la couche musculaire, normale. — *e*, la lame élastique interne, bien reconnaissable à sa disposition festonnée. — *p*, tissu de sclérose résultant de la prolifération du tube endothélial et constituant une endartérite au sens le plus précis du mot.

représentant une artériole ciliaire extraoculaire, restée dans les parties molles entourant le nerf optique au cours de l'énucléation d'un œil atteint de glaucome absolu : elle est fortement rétrécie par une endartérite typique.

Glaucome expérimental.

Comme faisant directement suite aux théories inspirées par les lésions du glaucome, nous devons parler ici des essais dans lesquels on a cherché à déterminer sur

l'œil des animaux des accidents glaucomateux, par des expériences faites sur le globe oculaire lui-même. Car nous avons déjà parlé, au chapitre de la physiologie des sécrétions oculaires, des expériences faites dans le même but sur le système nerveux, notamment le grand sympathique.

Parmi les expériences pratiquées sur le globe oculaire, nous devons signaler principalement celles de Bentzen (glaucome expérimental chez les lapins. Anal. in. *Arch. f. Augenheilk*, vol. XXXII) et celles de Knies (Voies antérieures d'excrétion et production artificielle du glaucome. *Arch. f. Augenheilk*, vol. XXVIII).

Bentzen, après de nombreux essais infructueux, a pu obtenir chez le lapin un glaucome permanent par le grattage de l'angle irien au moyen d'un couteau de Græfe introduit en trois ou quatre points différents de la chambre antérieure. Il a déterminé ainsi une soudure de l'angle irien et constamment une augmentation de tension avec ses conséquences habituelles, y compris l'excavation papillaire (après une semaine). L'auteur a trouvé de plus que les yeux ainsi traités filtraient beaucoup moins que des yeux normaux, dans la proportion de trois à sept.

Ces expériences de Bentzen sont intéressantes en ce qu'elles prouvent que la soudure de Knies est bien réellement une lésion oblitérante et qu'elle suffit à produire la symptomatologie du glaucome. Mais là s'arrête leur portée.

Les recherches de Knies sont d'une tout autre nature. Elles dérivent de l'idée particulière que l'auteur se fait du glaucome. La soudure de Knies et les lésions du nerf optique seraient la conséquence d'une inflammation localisée en ces deux points. Quand un liquide irritant,

toxique, se forme ou parvient dans l'œil, il est éliminé par les voies d'excrétion qui sont, d'après Knies, non seulement l'angle irien, mais aussi la papille optique. L'inflammation déterminée par ces liquides se manifeste surtout au niveau des portes de sortie et elle a pour conséquence la soudure de l'angle irien et la névrite optique du glaucome. Pour réaliser expérimentalement ces conditions. Knies a injecté chez des chiens, dans le vitré, quelques gouttes d'huile grise ou d'une solution d'huile d'olive dans la térébenthine préalablement stérilisée. Il a pu ainsi obtenir des attaques prodromiques, mais jamais de glaucome durable, des infiltrations cellulaires localisées à l'angle irien et à la papille mais pas d'adhérences. Le résultat n'a donc répondu que d'une façon bien imparfaite aux idées préconçues de Knies. Mais, de plus, ces injections irritantes ont déterminé des exsudats albumineux, des décollements du vitré et de la rétine que l'auteur signale avec une parfaite bonne foi, mais dont il ne tient aucun compte dans l'interprétation de ses expériences.

L'idée de Knies sur le glaucome nous paraît tout à fait inadmissible. L'origine inflammatoire de l'oblitération de l'angle irien n'a jamais pu être démontrée. De plus, dans les véritables affections inflammatoires des membranes profondes de l'œil qui doivent, à n'en pas douter, donner lieu à la sécrétion de liquides irritants, on peut rencontrer sans doute une leucocytose généralisée, mais il ne se produit pas en pareil cas d'inflammation adhésive de l'angle irien et on ne voit pas le glaucome succéder à de telles affections. Bien au contraire les fortes inflammations intraoculaires se terminent fréquemment par l'hypotonie et la phtisie.

CHAPITRE XI

Que peut-on penser actuellement de la pathogénie et des caractères principaux du glaucome?

1° — Glaucomes non hémorragiques.

Il ne faut pas demander à l'anatomie pathologique seule trop d'éclaircissements dans la pathogénie d'une affection quelconque ; elle nous montre des résultats sans nous en faire voir les causes et en somme ne fait qu'analyser d'une façon plus complète les symptômes anatomiques observés sur le vivant. Dans le problème du glaucome la solution ne se présentera qu'à la suite de notions nouvelles en physiologie oculaire et en pathologie générale. Il nous semble donc que le rôle de l'anatomie pathologique doit se borner simplement à distinguer les lésions essentielles et primitives des altérations secondaires et inconstantes et surtout à établir leur succession. Alors seulement elle aura fourni des notions utilisables aux physiologistes futurs.

La soudure de Knies, cause certaine et expérimentalement démontrée de rétention des liquides oculaires et qui suffirait à déterminer le glaucome si, comme dans les expériences de Bentzen sur le lapin, elle pouvait résulter dans l'œil de l'homme d'une inflammation locale de l'angle irien (hypothèse inadmissible de Knies), n'est pas une lésion primitive. C'est ce que nous démon-

trent péremptoirement les recherches de Birnbacher, d'Elschnig, de Fuchs.

Nous aurons donc à rechercher ce que l'on peut penser actuellement des causes qui déterminent l'oblitération annulaire de l'angle irien.

Mais, quoi qu'il en soit, cette oblitération intervient à une certaine période de la maladie ; elle détermine alors la persistance de l'hypertonie, *fait entrer le glaucome dans la phase de rétention permanente*, ou, cliniquement parlant, de glaucome définitif. Cette phase fait suite à la période des prodomes, ou pour mieux dire des intermittences, qui est, au point de vue de la physiologie pathologique, celle de la *rétention relative et passagère*, ou, si l'on veut, de la *rupture d'équilibre entre une sécrétion exagérée et une excrétion encore normale*. Curable à ce degré d'évolution, le glaucome perd toute curabilité dès qu'il entre dans la phase de rétention définitive, dès que la soudure de Knies a créé des lésions irréparables et étendues à tout le cercle périkératique. C'est l'histoire journalière des glaucomes opérés tardivement.

Une fois produite, et surtout accompagnée du tassement et de la sclérose du réticulum scléro-cornéen, il paraît très difficile que la soudure de Knies n'intervienne pas d'une façon efficace pour s'opposer à la résorption de l'humeur aqueuse par le canal de Schlemm. Elle détermine alors des effets analogues au rétrécissement des orifices du cœur : la dilatation du réservoir situé derrière elle ; ici le réservoir, la coque oculaire, a des parois inextensibles (au moins chez l'adulte), encore se laissent-elles forcer sur quelques points : la papille, les ectasies sclérales. Ce qui est encore probable, c'est que la soudure gêne définitivement les excrétions oculaires

et maintient la persistance du tonus; en un mot elle représente la fermeture automatique d'une soupape, et l'*œil peut être comparé à une sorte d'autoclave dont les ouvertures se ferment d'autant plus hermétiquement que la pression intérieure est plus forte.* Il est hors de doute qu'à une certaine époque du glaucome il y a des phénomènes de rétention, la preuve indiscutable en est que, tandis qu'un œil normal devient mou sitôt énucléé, l'œil glaucomateux reste notablement dur pendant plusieurs heures. La filtration à travers les membranes oculaires, possible dans le premier cas, ne l'est donc plus dans le second.

Dans l'état actuel de nos connaissances, à quelle conception pouvons-nous arriver relativement aux causes de la soudure de Knies? Tout d'abord nous avons rejeté l'hypothèse de Knies lui-même, qui voit dans l'élimination de substances toxiques formées ou parvenues dans l'intérieur de l'œil une cause d'inflammation adhésive au niveau des portes de sortie (angle irien et papille) par où sont éliminés ces liquides irritants. Pour ne faire intervenir ici que des preuves de fait, rappelons qu'il n'y avait nulle inflammation de l'angle irien dans les glaucomes récents de Birnbacher et d'Elschnig.

L'idée d'un refoulement de la base de l'iris par les procès ciliaires érigés en avant n'est pas admissible pour la généralité des faits où l'on trouve au contraire un espace élargi entre l'iris et les procès (un sinus au lieu d'un angle aigu).

Seule est admissible l'hypothèse d'une propulsion de la racine irienne, par un courant à direction postéro-antérieure qui vient l'appliquer comme une soupape sur la bandelette réticulée donnant accès au canal de Schlemm. C'est là l'opinion d'Ulrich, de Czermak, de bien d'autres.

Bien que le mécanisme de ce mouvement de soupape soit loin d'être analysé et que l'ingénieuse explication de Czermak (1) (quand l'iris est dilaté il se forme vers sa racine une sorte de bourrelet circulaire, qui, dans le cas où la chambre antérieure est très aplatie, s'approche assez de la cornée pour isoler relativement la rainure périphérique de la chambre antérieure, du reste de cette cavité. L'absorption de l'humeur aqueuse par le canal de Schlemm détermine une brusque diminution de pression dans l'angle irien et la racine irienne est ainsi comme aspirée vers la bandelette réticulée à laquelle elle vient s'appliquer exactement) prête à plusieurs critiques, l'hypothèse d'une cause mécanique nous paraît cependant la seule admissible : la base de l'iris étant attirée en avant il faut, pour cela, un moteur, quel qu'en soit le mode d'action.

L'idée ancienne d'hypersécrétion ciliaire (Donders) se présente ici naturellement pour expliquer l'origine du courant liquide qui agirait d'arrière en avant sur la base de l'iris pour la refouler contre la cornée. Donders demandait seulement à l'hypersécrétion ciliaire d'expliquer la tension par le trop-plein liquide de l'œil. L'idée de l'excrétion par l'angle irien était bien rudimentaire en 1860, la soudure de Knies était incomprise, on peut même dire inconnue ; Müller, qui l'avait vue deux ans auparavant, ne lui avait attribué aucune signification particulière. Donders, dans ces conditions, ne pouvait pas pousser aussi loin qu'il est possible aujourd'hui l'analyse des conséquences de l'hypersécrétion ciliaire. C'est ainsi que toujours les premières explications sont trop simplistes et ne tiennent pas compte d'une foule

(1) *Arch. f. Augenheilk*, XXXV.

de circonstances qui ne se révèlent que peu à peu.

Mais, tout en conservant l'hypothèse de l'hypersécrétion ciliaire, nous avons déjà fait ressortir que l'idée d'une pure névrose sécrétoire n'allait pas sans de grosses difficultés. Comment admettre en effet qu'un simple trouble nerveux dynamique, de sa nature chose passagère et variable, puisse déterminer une affection à évolution aussi constamment fatale que le glaucome abandonné à lui-même? Nous arrivons donc à penser qu'il faut rejeter non pas l'idée d'hypersécrétion, mais celle de névrose. Elles ne sont pas liées l'une à l'autre, l'hypersécrétion peut être tout aussi bien sous l'influence d'une altération organique intra ou extraoculaire. La plupart des polyuries sont sous la dépendance d'une lésion matérielle du rein, de même l'exagération des sécrétions oculaires doit être sous la dépendance d'une lésion des membranes, des vaisseaux ou des nerfs de l'œil.

Le système nerveux vaso-moteur ou sécrétoire de l'œil ne pourrait-il être le siège de lésions encore inconnues qui, par leur persistance, impriment au glaucome non traité la fatalité de son pronostic? Sans doute c'est là une hypothèse ; elle est même d'une vérification très-difficile, car cette vérification nécessite un examen approfondi des terminaisons nerveuses et plexus du corps ciliaire, de l'iris, de l'angle irien et même peut-être de telle ou telle portion extraoculaire de cet appareil nerveux. Mais en l'absence de lésions primitives de rétention, et dans l'impossibilité où nous met la clinique d'admettre la simple névrose sécrétoire de Donders, nous croyons qu'il en faudra venir à la recherche des lésions quelles qu'elles soient, susceptibles de constituer des causes permanentes d'hypersécrétion. Nous ne craignons pas de répéter encore que de nouvelles acquisitions physiolo-

giques sur le mécanisme nerveux et vasculaire des sécrétions oculaires rendront seules possible l'examen de notre hypothèse.

L'hypersécrétion primitive de l'humeur aqueuse qui, dans l'état actuel de la science nous paraît nécessaire pour expliquer les phénomènes initiaux du glaucome, n'est sans doute pas le seul phénomène en jeu, et le vitré doit jouer ici, de très bonne heure, un rôle important. Deux ordres de faits nous paraissent exiger une telle supposition. D'une part il est des affections où l'exagération de profondeur de la chambre antérieure, combinée à une tension au moins normale du globe, n'est raisonnablement explicable que par une accumulation d'humeur aqueuse, que celle-ci, du reste, résulte d'une hypersécrétion (comme c'est probable en pareil cas) ou d'une rétention. C'est le cas notamment pour l'iritis séreuse des jeunes sujets. A mesure que la chambre antérieure devient plus profonde, la tension de l'œil augmente, mais, chose remarquable, cette hypertension est toujours passagère et jamais un glaucome définitif ne s'établit en pareille circonstance. Il semble donc que l'accumulation d'humeur aqueuse en quantité anormale ne suffise pas à déterminer le glaucome proprement dit.

D'autre part, ces cas d'hypertension passagère, ces *glaucomes d'humeur aqueuse* s'éloignent du vrai glaucome par un caractère essentiel, l'état de la chambre antérieure, presque toujours très peu profonde dans ce dernier cas. Si fort que l'on tienne à l'hypersécrétion aqueuse, cette hypothèse ne doit pas faire perdre de vue que la quantité d'humeur aqueuse contenue à un moment donné dans un œil glaucomateux à chambre antérieure aplatie, est inférieure à la normale. La raison en est dans l'aplatissement des réservoirs de l'humeur aqueuse.

La chambre antérieure est diminuée par le refoulement de l'ensemble de l'iris vers la cornée, la chambre postérieure l'est également par la propulsion de la zonule qui s'approche plus ou moins de l'iris. Toutes ces conséquences ne peuvent être dues à autre chose qu'à un gonflement, un œdème du vitré, qui refoule en avant le diaphragme zonulo-cristallinien et, par son intermédiaire, l'iris. C'est une poussée vitréenne seule qui peut aplatir la chambre antérieure.

Dans les glaucomes malins où, après iridectomie, la chambre antérieure ne se reforme pas, tandis que la tension va en augmentant, il nous paraît même évident que le vitré est plus directement en cause que l'humeur aqueuse. Du reste il y a des lésions du vitré dans le glaucome, le vitré des vieux glaucomes est presque liquide tout en conservant une transparence parfaite. Nous ignorons malheureusement s'il y a des lésions primitives du vitré ou s'il s'agit d'altérations secondaires. Ainsi donc une hypersécrétion ciliaire de cause organique et un œdème vitréen primitif peut-être et tout au moins précoce, tels nous paraissent être actuellement les phénomènes initiaux du glaucome et les causes déterminantes de la soudure annulaire de Knies. Ce sont là du reste des causes secondes dont la cause première reste encore à élucider.

Quoi qu'il en soit, une fois l'angle irien oblitéré, la phase de rétention permanente établie, nous savons pourquoi l'œil est dur et reste tel, et nous devons chercher à déterminer les conséquences de ce défaut d'excrétion.

Nous en voyons deux bien différentes : 1° l'*hypertension* en elle-même, agissant comme cause mécanique ; 2° la *stagnation* des liquides intraoculaires, qui, du moment qu'ils ne se renouvellent plus par une circulation normale.

sont susceptibles de subir certaines modifications chimiques. Il en résulte une inflammation chronique des membranes oculaires, une sorte d'auto-intoxication. C'est du moins ce que les altérations des parois de la chambre antérieure nous portent à supposer. Il y a là une question intéressante sur laquelle nous reviendrons plus tard.

Nous voulons envisager tout d'abord les conséquences de l'hypertension elle-même, agissant comme cause mécanique. Elles ont été depuis longtemps indiquées. L'excavation papillaire, l'atrophie *consécutive* des fibres nerveuses comprimées et distendues sur le rebord tranchant de l'anneau scléral, constituent le phénomène essentiel dans cet ordre de faits. Détruites au niveau de la papille, les fibres nerveuses dégénèrent peu à peu dans toute leur étendue, c'est-à-dire dans la rétine, le nerf optique et jusque dans les bandelettes.

Nous avons fait ressortir la différence frappante et qui se maintient si longtemps entre l'état des couches neuro-vasculaires de la rétine, dont les altérations sont précoces, et celui de la choroïde et des couches rétiniennes externes, qui longtemps conservent un aspect normal. Que l'atrophie par excavation de la papille détermine la dégénérescence des fibres optiques rétiniennes, il n'y a là rien que de facile à expliquer. Mais l'antagonisme entre la sclérose précoce des vaisseaux rétiniens et la longue conservation de vaisseaux choroïdiens est d'une explication plus difficile.

Le Dr von Garnier (d'Odessa), suivant les idées du professeur Thoma sur l'adaptation des vaisseaux à la quantité de sang qui les traverse, admet que le rétrécissement sclérosique des artères dans l'œil glaucomateux est la conséquence de la difficulté qu'éprouve le sang à pénétrer dans un tel œil, et de la diminution de la colonne

sanguine qui en résulte. Mais s'il en était réellement ainsi, les vaisseaux choroïdiens soumis aux mêmes conditions de pression que les vaisseaux rétiniens devraient subir le même sort : c'est justement ce qui n'est pas. Le contraste entre l'intégrité prolongée des premiers et la sclérose précoce des seconds est chose trop frappante pour laisser facilement admettre l'opinion de von Garnier. De plus, le cas cité par cet auteur est un glaucome secondaire à des lésions cornéennes, c'est-à-dire à un processus inflammatoire ayant fort bien pu entraîner, comme cela s'observe souvent, une infiltration leucocytique des gaines vasculaires rétiniennes et peut-être une sclérose ultérieure de leurs vaisseaux. Il y a là cependant une opinion intéressante qui fait intervenir directement la tension dans la genèse de la sclérose artérielle et que, pour cette raison, nous avons tenu à signaler ici.

Mais, quoi qu'il en soit des idées de Von Garnier, elles ne doivent pas nous faire oublier les rapports qui existent entre l'artério-sclérose générale et le glaucome. Si ces rapports sont surtout évidents pour le glaucome hémorragique, il ne faut pas oublier qu'un grand nombre de simples glaucomes aigus et subaigus se développent chez des gens âgés, à artères rigides, à tension sanguine exagérée. Du reste il n'y a pas de ligne de démarcation absolue entre les glaucomes hémorragiques proprement dits et les autres glaucomes aigus. On sait que l'iridectomie détermine presque constamment des hémorragies de la rétine même chez les glaucomateux destinés à guérir après l'opération, et l'on découvre souvent à l'examen microscopique de petites hémorragies rétiniennes dans des yeux qui avaient présenté les symptômes d'un glaucome aigu ou subaigu non précédé de la phase d'hémorragies visibles à l'ophtalmoscope.

L'arbre vasculaire rétinien a donc, dans les glaucomes non hémorragiques, presque autant que dans les hémorragiques une vulnérabilité particulière. Les capillaires et les artérioles sont friables, saignent facilement soit sous l'influence d'une augmentation spontanée de tension, comme dans les hémorragies rétiniennes qui précèdent la phase hypertonique dans les glaucomes hémorragiques, soit (ce qui est, au fond, la même chose) sous l'influence de la détente de l'œil qui suit l'iridectomie dans les glaucomes ordinaires.

Quelles que soient les causes de l'artério-sclérose rétinienne du glaucome, il faut tâcher d'en déterminer les conséquences. Sans doute elle doit contribuer à l'atrophie rétinienne, mais il ne faut pas oublier que la dégénérescence des fibres optiques de cette membrane est avant tout une conséquence de l'excavation papillaire.

Mais il faut remarquer que, embryologiquement, les vaisseaux rétiniens appartiennent au vitré, que chez l'homme même leurs gros troncs n'en sont séparés que par la limitante interne. Il est assez logique de leur attribuer de l'importance dans la nutrition de cette masse vitréenne qu'ils enveloppent et à laquelle l'œil doit sa forme et sa tension.

D'autre part, à la suite de ses expériences sur la cataracte naphtalinique, M. Panas (1) a été conduit à attribuer aux vaisseaux rétiniens une importance trophique beaucoup plus grande que celle jusqu'ici admise. Il a fait remarquer que cette cataracte ne se développait qu'à la suite des lésions rétiniennes, qu'elle n'existait pas sans elles, et que même avant la rétine c'est le vitré qui devient malade. L'action trophique des vaisseaux de la

(1) *Arch. d'ophtalm.*, t. VII.

rétine serait donc beaucoup plus importante qu'on ne l'avait jusqu'ici soupçonné.

Il se pourrait que leur rétrécissement, si précoce dans le glaucome, tînt sous sa dépendance l'augmentation de volume, l'œdème du vitré sans lequel on ne peut expliquer l'aplatissement de la chambre antérieure et la dureté après l'iridectomie de certains yeux glaucomateux qui restent tendus, même après évacuation complète de l'humeur aqueuse.

A ce titre il serait donc possible que l'artério-sclérose rétinienne tînt sous sa dépendance l'un des phénomènes capitaux de l'état glaucomateux.

Le glaucome n'est pas une affection inflammatoire au sens clinique du mot, ainsi que l'a fait ressortir M. de Wecker dans le chapitre placé au début de son étude sur cette affection (*Traité complet*). Cependant il se produit à la longue dans le glaucome un grand nombre d'altérations qui, dans le langage actuel de l'anatomie pathologique, ne peuvent être qualifiées que d'inflammations chroniques. Ce sont :

1° La sclérose des parois de la chambre antérieure, pour laquelle nous regrettons que le terme *aquo-capsulite fibreuse chronique* ne puisse plus être employé. Cette lésion, si comparable pour la chambre antérieure à l'endartérite chronique pour les artères, et qui n'apparaît du reste que tardivement, consiste dans la formation d'une fine membrane fibreuse translucide, qui d'abord apparaît sur la face antérieure de l'iris (où, par parenthèse, sa rétraction progressive détermine l'ectropion de l'uvée), puis sur la pupille (synéchies, fausse membrane pupillaire), pour envahir ensuite le nouvel angle irien et en dernier lieu la face postérieure de la membrane de Descemet (Obs. VI). En définitive tout ce qui est

baigné par l'humeur aqueuse finit par se tapisser de cette membrane fibreuse. Nous voyons là un phénomène irritatif déterminé par la stagnation de l'humeur aqueuse qui, probablement faute de pouvoir s'éliminer, subit des altérations, devient irritante pour les parois de la chambre antérieure.

Knies avait admis provisoirement comme pouvant déterminer une irritation au niveau des voies d'excrétion, la formation dans l'œil de substances irritantes capables de déterminer des proliférations cellulaires et ultérieurement une sclérose oblitérante au niveau des portes de sortie. L'hypothèse est toute gratuite, mais l'idée d'une toxicité des humeurs de l'œil dans le glaucome, peut être conçue autrement et d'une manière plus rationnelle sinon plus démontrée encore. A un moment donné l'œil glaucomateux n'excrète plus, cela est indiscutable. Les liquides intraoculaires restent alors chargés des produits de dénutrition des tissus, et non seulement des produits normaux, mais encore des produits pathologiques tels que peuvent en fournir les dystrophies iriennes, rétiniennes, papillaires. L'humeur aqueuse est légèrement toxique; M. Ranvier a démontré qu'elle paralysait les leucocytes. Il est assez rationnel de supposer que cette toxicité augmente quand l'humeur aqueuse cesse d'être excrétée et qu'elle détermine une irritation, une prolifération cellulaire des parois de la chambre antérieure (membrane pré-irienne et pupillaire). On comprend dès lors pourquoi une iridectomie évacuant cette humeur aqueuse toxique diminue les phénomènes irritatifs dans le glaucome et cela particulièrement en pleine période aiguë. Nous ne voulons certes pas dire que ce soit là le principal mode d'action de l'iridectomie; il y a d'abord évidemment l'effet mécani-

que de la ponction (évacuation, détente) puis cette action spéciale de l'excision même de l'iris encore à peu près aussi mystérieuse que du temps de de Græfe. Mais enfin nous croyons qu'en admettant ici encore l'intervention de plusieurs facteurs dont certains sont inconnus, il n'est pas illogique de songer au résultat possible de l'évacuation d'une humeur aqueuse devenue irritante. C'est peut-être en quoi le traumatisme de l'iris cependant irrité est toujours suivi dans le glaucome de la diminution des phénomènes aigus, alors que la même excision dans une iritis aiguë aurait des résultats inverses.

Des expériences bien faites au sujet de l'action comparée de l'humeur aqueuse normale et glaucomateuse sur des leucocytes ou d'autres éléments vivants seraient intéressantes en permettant de se prononcer sur l'hypothèse que nous venons d'émettre.

Après la chambre antérieure, dont en somme toutes les parois portent des traces d'irritation, c'est dans l'excavation glaucomateuse que se montrent les signes les plus nets de prolifération cellulaire. On peut rappeler ici l'exemple des proliférations conjonctives qui se produisent dans tout tissu complexe quand disparaissent ses éléments nobles : multiplication des noyaux segmentaires dans le bout périphérique des nerfs coupés, des noyaux musculaires quand disparaît la substance striée, des noyaux conjonctifs des glandes quand leurs cellules sécrétoires s'atrophient à la suite de la ligature du canal excréteur. Nous croyons donc que certaines proliférations cellulaires dans le glaucome, notamment celles qui comblent plus ou moins l'excavation, sont en rapport avec la disparition des éléments nerveux. Nous ferons remarquer à ce sujet que les atrophies papillaires tabétiques où

il n'est pas question d'inflammation au sens clinique du mot, présentent également dans le tissu réticulé qui prend la place des éléments nerveux de la papille une abondance extrême de noyaux ne pouvant résulter que de la multiplication de ceux-ci. D'autre part il convient de rappeler ici la rougeur des papilles dans les attaques de glaucome (papillete de Stellvag von Carion) rougeur qui indique au moins une congestion et s'accompagne probablement d'un certain degré de diapédèse. Là encore par conséquent il est possible que l'abondance anormale de cellules résulte de l'action de plusieurs facteurs différents : diapédèse et multiplication cellulaire.

2° — Glaucomes hémorragiques

Plus encore que celui des glaucomes ordinaires, l'examen anatomique de nos cas de glaucome hémorragique nous paraît faire ressortir l'importance de l'artériosclérose rétinienne dans le processus glaucomateux.

Les altérations du système de l'artère centrale et les lésions nerveuses étaient les seules altérations anatomiques notables. Dans l'un des cas l'angle irien était indemne malgré la dureté du globe, et c'est principalement sur ce fait que nous nous basons pour voir dans la soudure de Knies une lésion secondaire aggravant le glaucome, mais ne le déterminant pas, du moins dans les cas primitifs. Dans nos quatre cas les choroïdes étaient sensiblement normales ; tassées, mais sans altérations de tissus ou de vaisseaux dans les observations X et XI ; dans les observations VIII et IX l'épaisseur normale était même conservée.

Nous avons fait remarquer déjà qu'indépendamment des hémorragies et de leurs conséquences immédiates

(œdème, etc.), les altérations rétiniennes des glaucomes hémorragiques étaient identiques à celles des glaucomes ordinaires : même atrophie optico-rétinienne même excavation. Si toutes ces lésions sont souvent moins prononcées, cela paraît tenir uniquement à ce que l'énucléation est faite plus tôt. Donc même maladie, mais avec une brusquerie plus grande, c'est l'hémorragie cérébrale à côté du ramollissement. Que des phénomènes vaso-moteurs interviennent pour provoquer des ruptures de vaisseaux déjà malades, rien de plus probable dans les deux ordres d'hémorragies. Leur coexistence, déjà signalée par de Graefe, nous l'avons du reste retrouvée dans notre observation XI : hémorragie cérébrale un jour et rétinienne le lendemain. Nouvel exemple des relations qui existent entre l'athérome artériel et le glaucome.

Mais comment les hémorragies rétiniennes agissent-elles pour produire le glaucome ? Schnabel, faisant remarquer combien il existe de formes de rétinites hémorragiques non compliquées de glaucome, admet que l'hypertonie est due à l'extension du processus oblitérant aux artères iriennes. Mais nos examens anatomiques ne nous permettent pas d'admettre cette hypothèse.

Sans vouloir donner une impression clinique pour une démonstration, nous sommes portés à croire que le glaucome hémorragique n'est pas autre chose qu'une infiltration sanguine de la rétine déterminée par une artériosclérose préétablie, *sur un œil préparé d'autre part au glaucome.* Tant de formes d'hémorragies rétiniennes ne sont pas suivies de glaucome, même chez des vieillards artério-scléreux, qu'il faut bien supposer autre chose que ces hémorragies comme cause déterminante du glaucome. Il est probable que sur ces yeux déjà atteints d'hé-

morragies rétiniennes, viennent agir les causes que nous supposons actuellement déterminer le glaucome, c'est-à-dire l'hypersécrétion ciliaire et l'œdème du vitré.

Mais comme cause productrice possible de l'œdème vitréen l'artério-sclérose rétinienne n'en est pas moins susceptible de jouer un rôle dans la genèse de la poussée glaucomateuse. Insuffisante à elle seule, sans doute, elle peut contribuer, par son influence trophique sur le vitré (expériences précitées de M. Panas) à créer l'un des facteurs de l'hypertension. Il est en outre permis de lui attribuer le caractère grave du glaucome hémorragique. Si en pareil cas la rémission de l'attaque ne se fait jamais, au contraire de ce qui arrive dans les premières attaques du glaucome aigu, ce n'est pas qu'il y ait plus de lésions ou des lésions plus précoces dans l'angle irien, c'est que probablement l'œdème du vitré est plus intense et plus persistant à cause des troubles circulatoires si graves dont la rétine est le siège. C'est là du moins ce que permettent d'admettre les résultats obtenus par M. Panas dans ses expériences sur la cataracte naphtalinique où il a vu les lésions artérielles rétiniennes intéresser le vitré avant toute autre partie de l'œil.

Il est à peine besoin d'ajouter que les hémorragies profuses qui succèdent généralement aux iridectomies faites par erreur sur des glaucomes hémorragiques, reconnaissent pour condition première la fragilité des vaisseaux intraoculaires qui, surtout malades dans la rétine, peuvent également le devenir dans la choroïde.

CHAPITRE XII

Glaucomes secondaires.

OBSERVATIONS CLINIQUES ET EXAMENS HISTOLOGIQUES.

Observation I.

Homme de soixante ans. — Ulcère infectieux de la cornée avec hypopyon ; plusieurs fois touché au thermocautère.

Peu à peu l'œil devient dur et extrêmement douloureux ; au bout de quelques semaines, énucléation.

Examen anatomique. — Cornée. — Ulcère central de la cornée, non perforant ; le reste de la membrane présente une forte infiltration leucocytique sous-épithéliale et des vaisseaux néoformés dont la plupart sont superficiels et quelques-uns profonds. Membrane de Descemet normale dans toute son étendue. Sclérotique normale sauf une forte infiltration de l'épisclère au voisinage du limbe. L'iris est, à sa partie supérieure, soudé à la cornée dans une étendue de deux millimètres. En bas la soudure ne présente que la largeur du tissu trabéculaire. Le nouve. angle irien est rempli de pus. Le tissu de l'iris n'est très infiltré de cellules qu'au niveau de l'hypopyon. Vaisseaux : congestion de certains vaisseaux ; d'autres paraissent rétrécis par périvasculite.

Le tissu de filtration est assez infiltré de pigment, on ne reconnaît pas le canal de Schlemm.

Le corps ciliaire ne présente qu'une légère infiltration

cellulaire, ses vaisseaux sont normaux. La choroïde est normale aussi bien dans ses tissus que dans ses vaisseaux, mais ceux-ci sont gorgés de sang. Nerf optique : Névrite interstitielle avec début d'atrophie. Excavation glaucomateuse en partie comblée par la prolifération du tissu névroglique papillaire. Un certain noubre d'hémorragies rétiniennes, surtout vers le pôle postérieur. Les plus importantes n'ont fusé que jusqu'à la couche des grains externes. Quelques altérations kystiques de la rétine. Les vaisseaux présentent fréquemment des parois infiltrées de cellules. Luxation incomplète du cristallin en bas, où il arrive presque en contact des procès ciliaires. Infiltration leucocytique du vitré n'allant pas jusqu'à la purulence et hémorragies diffuses ; c'est le segment antérieur du vitré qui est de beaucoup le plus infiltré de leucocytes.

L'observation clinique n'est pas assez complète pour décider s'il s'agit ici d'un ulcère à hypopyon primitif, ou bien de l'un des cas de glaucomes dont la cornée anesthésique se laisse infecter facilement. Dans le second cas, évidemment, ce n'est pas de glaucome secondaire qu'il faudrait parler. Mais l'examen microscopique nous engage à admettre qu'il s'agit de phénomènes glaucomateux secondaires et que l'ulcère est bien une lésion primitive. En effet, nous ne trouvons ni l'atrophie du corps ciliaire, ni les lésions artérielles rétiniennes propres aux glaucomes primitifs ayant duré suffisamment longtemps. Seule, une excavation papillaire aussi prononcée s'explique peut-être assez difficilement avec la durée relativement courte des phénomènes glaucomateux.

Observation II.

Femme de soixante-huit ans. — Ulcère infectieux de la cornée avec hypopyon ayant débuté en septembre 1889. Soignée

sans résultats au dehors, elle entre à l'Hôtel-Dieu le 10 décembre, ayant encore du pus dans la chambre antérieure. Opération de Sœmisch. L'œil devient dur et douloureux. Sclérotomie ; pas d'amélioration. Énucléation quelques jours plus tard.

Examen anatomique. — En haut de la cornée, plaie d'iridectomie dont les deux lèvres sont séparées par un bouchon purulent venu de la chambre antérieure et par des masses cristalliniennes sorties du sac capsulaire ouvert. Sclérotique normale, sauf congestion vasculaire et infiltration cellulaire au niveau du limbe. Pas de chambre antérieure, le cristallin étant appliqué à l'iris soudé lui-même à la cornée. Le tissu irien est profondément altéré, infiltré de cellules. Le canal de Schlemm est oblitéré et méconnaissable. Le corps ciliaire est infiltré de cellules, de même que les cordages de la zonule et les parties antérieures du vitré. La choroïde est amincie et comme tassée, elle ne présente pas trace de phénomènes inflammatoires. Le nerf optique a été coupé trop près de l'œil pour que l'on puisse juger de son état. La papille est plus *saillante* que normalement, son tissu est gonflé, la lame criblée a son trajet normal. La couche des fibres nerveuses de la rétine est conservée. Les autres couches ont également leur aspect normal. Les gaines d'un certain nombre de vaisseaux sont infiltrées de cellules. Le cristallin, gonflé par suite de la rupture de sa capsule, n'est séparé de la cornée que par l'épaisseur de l'iris et laisse échapper ses masses corticales dans les points laissés libres de la chambre antérieure.

Le vitré ne présente d'infiltration cellulaire que dans ses parties les plus antérieures.

Voici bien, semble-t-il, un cas de glaucome par rétention de cause purement mécanique. La chambre antérieure étant remplie de pus et ses débouchés déjà par-

tiellement obstrués, la sclérotomie la vide et fait s'appliquer le cristallin contre la cornée : occlusion des voies de filtration par ces causes multiples ; de plus, le cristallin étant blessé épanche ses masses corticales dans la chambre antérieure : nouvelle cause d'occlusion.

L'iritis, la cyclite, l'hyalite antérieure ne sont sans doute pas d'un grand appoint dans la production des phénomènes glaucomateux.

Quant aux conséquences de l'état glaucomateux, elles sont peu marquées, vu son peu de durée : pas d'excavation, au contraire gonflement de la papille, qui représente, avec l'infiltration des gaines vasculaires rétiniennes, le retentissement éloigné de l'appel cellulaire fait vers les parties antérieures par l'inflammation cornéenne (1).

Cependant la choroïde a déjà l'aspect tassé qu'elle présente dans tous les glaucomes quels qu'ils soient, ce qui montre bien qu'il s'agit là d'une simple altération mécanique.

Observation III.

Homme, dix-sept ans. — Ophtalmie blennorragique en juillet 1889. Perforation de la cornée. Le malade, sorti de l'hôpital avec un œil comptant encore les doigts à quelques centimètres, revient le 15 novembre avec des douleurs très fortes survenues brusquement il y a quelques jours. Un staphylome volumineux occupe les deux tiers de l'étendue de la cornée droite. Vision abolie. Tension glaucomateuse. Énucléation le 22 novembre. Les douleurs cessent.

(1) L'infiltration leucocytique des gaines péri-vasculaires de la rétine dans les régions postérieures et notamment vers la papille dans les cas d'infections localisées du segment antérieur (kératites) nous paraît être un phénomène très général et dont il serait intéressant de rechercher l'importance au point de vue clinique. Quelle qu'en soit l'explication (vaso-dilatation réflexe ou plutôt phénomène de chimiotaxie positive), il y a là, pensons-nous, une question à élucider.

Examen anatomique. — Les deux tiers internes de la cornée constituent un staphylome volumineux de couleur blanc bleuâtre. Le tiers externe de la cornée est transparent. Au niveau du staphylome, la membrane de Bowman, rompue çà et là, est en divers points séparée de l'épithélium par un tissu de nouvelle formation. Les lames de la cornée sont bouleversées, infiltrées de vaisseaux et d'amas cellulaires. La membrane de Descemet est rompue en plusieurs points. La sclérotique est normale. L'iris adhérant à la cornée, il n'y a pas de chambre antérieure. Entre l'iris et le cristallin existe un espace rempli d'un liquide clair. Le tissu de l'iris est infiltré de cellules. Vaisseaux complètement sclérosés.

Canal de Schlemm méconnaissable. Tissu trabéculaire tassé et infiltré de cellules. Le corps ciliaire et le muscle ciliaire sont infiltrés de cellules sans être pour cela notablement augmentés de volume. La papille avait un aspect normal. Son examen microscopique n'a pu être fait. La rétine est normale, sans atrophie des fibres nerveuses. Il y a seulement un peu d'infiltration leucocytique de la gaine des vaisseaux. Cristallin diminué de volume, par suite de cataracte traumatique. Vitré parfaitement transparent et de consistance normale. Cependant dans ses parties antérieures il contient plus de cellules que normalement.

Ici l'adhérence irido-cornéenne, conséquence directe des lésions kératiques, supprimait les deux tiers des voies de filtration antérieures. Cependant entre la guérison de l'ophtalmie et l'apparition des phénomènes glaucomateux deux mois se sont écoulés. Rien dans l'état du cristallin ou dans la présence de lésions inflammatoires aiguës ne vient donner la raison de l'attaque brusque de glaucome. Il est possible qu'il faille ici songer à l'explication d'Ulrich : la sclérose des vaisseaux iriens, bien nette dans ce cas.

Cependant pas d'augmentation de volume, pas de congestion du corps ciliaire comme l'exigerait, semble-t-il, la théorie précitée. Faut-il admettre qu'une influence nerveuse est venue augmenter les sécrétions dans un œil à excrétion déjà très diminuée? Cette hypothèse garde toujours un grand degré de probabilité.

Quoi qu'il en soit, les voies antérieures d'excrétion étaient déjà presque complètement oblitérées; il faut évidemment avant tout tenir compte de cette préparation au glaucome, devenue efficace sous l'influence d'autres facteurs indéterminés.

Le peu de durée des phénomènes glaucomateux explique facilement l'intégrité de la papille et de la rétine.

Là aussi la réaction cellulaire, la mobilisation leucocytique, pour employer l'expression de E. Metchnikoff, avait retenti jusqu'au niveau des vaisseaux de la rétine en déterminant une infiltration cellulaire de leurs gaines lymphatiques.

Observation IV.

Femme de vingt-cinq ans. — Ulcère central de la cornée, d'origine strumeuse, perforation cornéenne en 1884. La cicatrice cornéenne devient staphylomateuse, des douleurs se déclarent. La malade perce elle-même son staphylome avec une aiguille, les douleurs cessent. Plus tard on fait successivement deux iridectomies et un tatouage. L'œil devient très sensible aux changements de température, le 27 juin 1889 des douleurs intenses se déclarent brusquement; la malade se présente avec un chémosis séreux et un tonus fortement augmenté. Énucléation. Cessation absolue et rapide des douleurs.

Examen anatomique. — La cornée blanchâtre, opaque, amincie, présente à son centre un petit staphylome conique, trace d'une ancienne perforation. La lame de

Descemet est largement rompue en ce point. La sclérotique est normale, sauf une infiltration cellulaire du tissu épiscléral. Pas de chambre antérieure, l'iris adhérant totalement à la cornée. Le tissu irien est du reste tassé et atrophié, de même que la zone trabéculaire. Le canal de Schlemm est absolument oblitéré. Procès et muscle ciliaires infiltrés de cellules. Il existe également un certain degré d'infiltration cellulaire de la choroïde. Le nerf optique est atrophié. La papille présente une profonde excavation, mais celle-ci est complètement comblée par un tissu de nouvelle formation qui se continue avec le vitré en voie d'organisation fibrillaire. Le tissu qui remplit l'excavation est constitué par des traînées fibroïdes infiltrées de cellules, il renferme des vaisseaux. Ceux-ci ne se prolongent pas dans le vitré. La rétine présente un petit décollement vers le pôle postérieur. L'exsudat sous-rétinien compris entre la membrane nerveuse et son épithélium pigmentaire s'est coagulé en une masse finement granuleuse renfermant des boules myéliniques et quelques leucocytes. Le cristallin occupe sa situation normale et par conséquent se trouve largement séparé de l'iris accolé à la cornée. La chambre postérieure ainsi agrandie est remplie par un exsudat pyo-fibrineux. Le vitré est en voie de suppuration. On le trouve rempli d'un nombre énorme de globules de pus inclus dans des réseaux fibrineux. Les colorations spéciales y montrent çà et là quelques diplocoques.

Dans le cas actuel il s'agit en somme d'un ancien leucome adhérent avec phénomènes glaucomateux datant de loin. On trouve la preuve de l'ancienneté du glaucome dans la profondeur de l'excavation et dans l'histoire clinique. Cet œil s'est ensuite infecté peu à peu grâce à

l'adhérence irido-cornéenne, au tatouage, etc. ; l'infection a d'abord marché chroniquement, ne se traduisant que par des rougeurs et de la sensibilité aux changements de temps. Puis des phénomènes aigus ont fini par se déclarer ; une panophtalmie a fait énucléer l'œil.

Nous trouvons encore ici l'occlusion de l'angle irien liée à la présence d'un leucome adhérent. Mais il faut remarquer qu'un leucome adhérent ordinaire, de peu d'étendue, ne saurait entraîner *ipso facto* la soudure de Knies : il faut pour cela de très vastes leucomes entraînant l'aplatissement total de la chambre antérieure. Dans les perforations strumeuses de la cornée, comme celle dont il s'agit ici, il n'y a pas en général de large perte de substance. Cependant l'amincissement étendu de la cornée dans ce cas porte à admettre une vaste adhérence primitive de l'iris à la cornée et une disparition étendue de la chambre antérieure.

On retrouve en somme ici les mêmes conditions générales que dans le cas précédent : occlusion des voies de filtration antérieures et atrophie du tissu de l'iris. Le glaucome secondaire ainsi constitué s'est ensuite compliqué de panophtalmie par infection exogène.

Observation V.

Femme de trente ans. — Brûlures de la face et de la cornée par du pétrole en 1881. Il se produisit évidemment une perforation de la cornée qui est actuellement conique avec leucome adhérent central. L'œil est de temps à autre douloureux et le tonus est augmenté. On pratique une trépanation au sommet du staphylome ; après cicatrisation, le tonus remonte au-dessus de la normale, les douleurs reprennent. Énucléation. L'œil présente une forme ovoïde, premier degré de la buphtalmie.

Examen anatomique. — La cornée, irrégulièrement conique, montre à son sommet la cicatrice blanchâtre

d'une ancienne perforation. Les lames de la cornée sont dans toute leur étendue infiltrées d'amas cellulaires et de vaisseaux plus nombreux dans les couches superficielles. La membrane de Descemet est rompue au centre de la cornée, il existe en ce point une adhérence avec le bord pupillaire de l'iris. La sclérotique est parfaitement normale histologiquement, malgré l'allongement du globe oculaire. L'iris présente du côté externe (coupe transversale) une soudure cornéenne de deux millimètres de largeur, son extrémité pupillaire adhère à la cornée. Entre ces deux points existe une étroite fente, reste de la chambre antérieure. Tissu irien infiltré de cellules. Du côté interne, l'iris est dans toute son étendue accolé à la cornée, son tissu atrophié. Le canal de Schlemm est méconnaissable. Le tissu conjonctif du corps ciliaire est infiltré de cellules et présente des hémorragies interstitielles.

Les couches épithéliales sont normales, mais doublées sur leur face libre par des amas abondants de leucocytes compris dans un réseau fibrineux. La choroïde et la lamina fusca sont saines, de même que leurs vaisseaux. Le nerf optique a été coupé trop ras du globe pour que l'on puisse se rendre un compte exact de son état. Cependant on peut constater un épaississement marqué de ses travées conjonctives. Le trajet de la lame criblée décrit le profil d'une excavation glaucomateuse avec saillie marquée de l'éperon sclérotical du côté nasal, tandis que du côté temporal il est surbaissé. L'excavation est en partie comblée par un tissu de nouvelle formation. La couche des fibres nerveuses de la rétine est remplie de vacuoles, sans atrophie complète cependant des faisceaux nerveux. Parmi les vaisseaux un certain nombre ont des parois normales, d'autres ont des parois com-

plètement infiltrées de cellules. Le cristallin est normal. L'espace compris entre lui et l'iris est rempli par un exsudat fibrineux farci de leucocytes et de globules rouges. Le vitré est enflammé; à l'état frais son aspect était opalescent, ce qui s'explique par la présence d'un nombre considérable de leucocytes, surtout abondants dans les régions antérieures et entre les cordages de la zonule.

L'allongement buphtalmique de la coque oculaire et les proliférations de l'excavation papillaire démontrent l'ancienneté des phénomènes glaucomateux. Quelle peut être la cause de ces derniers? Sans doute il y a la soudure irienne avec tassement du tissu de filtration, mais quelle est sa cause à elle? Nous ne la chercherons pas dans les phénomènes inflammatoires du côté du corps ciliaire et du vitré, ces phénomènes étant plutôt de nature à s'accompagner d'une diminution de la pression. D'autre part, ce cas diffère des précédents en ce que la chambre antérieure est relativement conservé et en tout cas d'une façon suffisante pour que l'on ne mette pas la soudure de Knies sous la dépendance directe de l'aplatissement de la chambre antérieure. Mais en examinant les choses de près on constate que dans une partie de sa circonférence, le bord pupillaire seul adhère à la cornée, tandis que, en regard du reste de la pupille, l'iris est soudé à la cornée de son bord libre à sa base. Il en résulte donc une véritable occlusion pupillaire antérieure, cornéenne, et la partie conservée de la chambre antérieure a donc perdu toute communication avec la chambre postérieure. La filtration par la pupille ne peut donc plus se faire, et quant à celle qui a lieu à travers la racine de l'iris, elle est sans doute gênée par l'état inflammatoire chronique de l'iris. L'œil se trouve donc en somme dans les conditions d'une occlusion pupillaire, état qui conduit souvent au glaucome.

L'infiltration des gaines des vaisseaux rétiniens nous paraît, ici aussi, devoir être mise sous la dépendance des phénomènes inflammatoires du segment antérieur. Il y a là, du reste, un fait constant. Tous les phénomènes de diapédèse qui se produisent avec une intensité suffisante dans le segment antérieur se manifestent aussi jusque dans les régions postérieures sous forme d'une infiltration cellulaire des gaines des vaisseaux rétiniens et peut-être aussi des vaisseaux choroïdiens.

Ces altérations des vaisseaux rétiniens ne semblent du reste pas telles qu'elles puissent influer sur le tonus de l'œil.

Quant aux lésions rétiniennes, elles semblent bien ici devoir être mises sous la dépendance des lésions papillaires, résultant elles-mêmes sans doute principalement de l'augmentation prolongée de la tension.

L'inflammation chronique de l'iris, des procès et du vitré doit être mise sous la dépendance de l'infection rendue possible par l'adhérence irido-cornéenne. Si l'œil n'eût pas été énucléé, il aurait très bien pu finir par une panophtalmie, c'est-à-dire par une hyalite suppuré, généralement nommée encore irido-choroïdite suppurative.

Observation VI.

Homme de trente-deux ans. — A eu dans l'enfance un ulcère central de la cornée gauche, de nature scrofuleuse et ayant entraîné une perforation. Depuis longtemps cet œil était à peu près perdu pour la vision ; il est devenu douloureux environ un mois et demi avant l'énucléation.

A ce moment la cornée est trouble, vasculaire, conique, avec leucome central adhérent. *Occlusion pupillaire presque complète.*

Le tonus est fortement augmenté ; toute perception lumineuse est abolie.

Examen anatomique. — Cornée diminuée d'étendue par suite de l'empiètement du limbe. A son centre, leucome adhérent avec rupture classique de la membrane de Descemet. Quelques vaisseaux de nouvelle formation entre l'épithélium et la membrane de Bowman, quelques autres plus profonds. La sclérotique présente au-dessous du limbe cornéen une ectasie véritablement ciliaire ; vue par sa face interne on constate en effet qu'elle est doublée par la partie plane des procès. Soudure annulaire de Knies. Les deux bords pupillaires adhèrent à la partie centrale de la cornée. Le tissu de l'iris est raréfié, en voie d'atrophie, mais il n'y a pas trace d'inflammation sur sa face antérieure.

Il est impossible d'admettre ici la formation de la soudure de Knies par tissu inflammatoire intermédiaire. Les vaisseaux de l'iris sont parfaitement normaux.

Le canal de Schlemm est aplati et difficilement reconnaissable. Le muscle ciliaire n'est pas atrophié, ses vaisseaux sont normaux, de même que ceux du corps ciliaire. Les vaisseaux de la choroïde sont sains, mais les fibrilles connectives de cette membrane sont épaissies. Atrophie complète des éléments nerveux du nerf optique. Épaississement par rétraction des cloisons connectives sans prolifération des noyaux. Endartérite déterminant un certain degré de rétrécissement de l'artère centrale. Excavation profonde et typique de la papille. Dans la plupart des points de la rétine il y a une diminution très considérable du volume des faisceaux nerveux, qui ont un aspect plus ou moins hyalin, se colorent mal. Les vaisseaux de la rétine ont tous parfaitement conservés leur calibre. Quelques-uns seulement, surtout les veinules, présentent un peu d'épaississement de leur tunique adventice. Le cristallin et la zonule sont parfaitement nor-

maux. Le vitré est ramolli et parfaitement transparent.

A part l'âge du sujet et la présence d'un leucome adhérent, voici un glaucome en tout semblable à un glaucome primitif au point de vue de son évolution, de l'aspect de l'œil et des lésions anatomiques. Exception doit être faite cependant pour les vaisseaux rétiniens qui sont sains et ont conservé leur calibre.

La pathogénie des phénomènes proprement dits de glaucome nous paraît reconnaître un mécanisme tout analogue à celui du cas précédent. Ici aussi les deux bords pupillaires adhèrent à la cornée, il y a donc occlusion pupillaire antérieure (par opposition à l'occlusion pupillaire postérieure, cristalloïdienne) et absence de communication entre les deux chambres.

La soudure irienne périphérique existe, et ici, particulièrement, on ne saurait l'attribuer à des phénomènes inflammatoires produits à la face antérieure de l'iris. Les vaisseaux iriens n'étant nullement sclérosés, il ne faut pas songer ici à l'hypothèse d'Ulrich.

Le vitré est ramolli et filant, mais il ne semble pas que l'on puisse attribuer sa dystrophie à une lésion des vaisseaux rétiniens, puisque, à part un peu de périphlébite, ceux-ci sont intacts. Cependant si les branches rétiniennes elles-mêmes ne sont pas malades, il n'en est pas de même de l'artère centrale rétrécie par une endartérite assez marquée. Dès lors, malgré leur intégrité, les vaisseaux rétiniens devaient recevoir une colonne sanguine insuffisante et peut-être y a-t-il là un facteur d'une certaine importance au point de vue des dystrophies rétiniennes ou vitréennes.

L'excavation atrophique de la papille doit être invoquée pour expliquer l'atrophie des fibres optiques dans le nerf et dans la rétine. Elle représente le centre et

l'origine des lésions atrophiques qui, parties d'elles, envahissent la rétine et le nerf optique.

L'ectasie ciliaire est une pure conséquence de l'hypertonie, ne dénote aucune lésion locale; c'est simplement la mise en évidence d'un point faible de la coque oculaire.

Ce cas est à rapprocher du précédent au point de vue de son interprétation ; mais il en diffère par l'absence de phénomènes inflammatoires ; c'est là du reste ce qui fait sa grande ressemblance avec un glaucome primitif, et c'est ce qui montre bien que l'inflammation au sens clinique du mot n'a rien à faire en général dans la pathogénie des accidents glaucomateux.

Observation VII.

Homme de vingt-neuf ans. — Cinq ans avant les accidents actuels, le malade a reçu dans les deux yeux des grains de poudre provenant du crachement d'un fusil. L'œil droit, d'abord peu douloureux, devient rouge et sensible, puis la vue se perd peu à peu sans douleurs notables. Le tonus étant augmenté on pratique successivement une sclérotomie, puis une iridectomie, le tout sans résultat.

Depuis quinze mois la vue est complètement abolie ; des phénomènes sympathiques se déclarant du côté de l'autre œil, on pratique l'énucléation. A ce moment le tonus est nettement augmenté.

Examen anatomique. — Diminution apparente du diamètre vertical de la cornée. Çà et là néoformations vasculo conjonctives entre l'épithélium et la membrane de Bowman. De plus les deux tiers antérieurs de l'épaisseur de la cornée sont infiltrés de traînées cellulaires et de vaisseaux. La sclérotique en avant des muscles droits est distendue, staphylomateuse, bleuâtre, surtout en haut. La chambre antérieure, diminuée de profondeur,

renferme quelques très rares cellules migratrices avec grains de pigment sur la membrane de Descemet. Le moignon d'iris qui résulte de l'iridectomie recouvre seulement en partie le tissu de filtration ; celui-ci est tassé et ses mailles aplaties. En bas, il existe une soudure de Knies dépassant l'origine de la membrane de Descemet. Le tissu irien est un peu épaissi, un peu infiltré de cellules, ses vaisseaux sont normaux. Début d'atrophie du muscle ciliaire. Le stroma du corps ciliaire et ses vaisseaux sont normaux, à part un peu d'infiltration cellulaire autour de quelques-uns de ceux-ci. La choroïde est saine dans toute son étendue, de même que la lamina fusca. Le nerf optique, bien que peu diminué de volume, ne présente cependant plus trace de fibres nerveuses. Son tissu conjonctif est épaissi, ses cordons névrogliques très riches en noyaux. Sur les coupes longitudinales qui ont été faites il est très difficile de se rendre un compte exact de l'état des vaisseaux. Excavation profonde et typique de la papille partiellement comblée par un tissu de nouvelle formation. La rétine présente des altérations très particulières. Ici c'est la couche névro-vasculaire qui est relativement indemne, tandis que les couches épithéliales sont profondément bouleversées. La couche des cônes et des bâtonnets notamment a complètement disparu. La face rétinienne de la limitante vitreuse de la choroïde est tapissée çà et là par une couche discontinue d'un tissu d'apparence fibroïde semé de noyaux et d'amas pigmentaires. Il est intéressant de constater que malgré des lésions si marquées des couches rétiniennes externes la choroïde n'offre aucune trace d'altération, la lame vitrée formant limite absolue entre la rétine malade et la membrane vasculaire saine. Quant aux faisceaux nerveux ils ont conservé leur volume, mais sont criblés de vacuoles. La

gaine externe des vaisseaux rétiniens est infiltrée de nombreux amas cellulaires. Leur paroi propre est normale. Sain au point de vue histologique, le cristallin a subi un léger déplacement latéral ayant pour effet d'élargir l'espace périlenticulaire d'un côté en le rétrécissant de l'autre. Le vitré est envahi par un assez grand nombre de leucocytes.

Nous trouvons ici de l'iritis, une cyclite insignifiante et de l'hyalite. Nous savons que rien de tout cela ne conduit au glaucome. Rien non plus du côté des vaisseaux iriens pouvant expliquer l'hypertonie suivant le mécanisme invoqué par Ulrich.

La soudure de Knies peut bien expliquer la rétention des liquides intraoculaires, ici rendue indiscutable par la persistance du tonus après l'iridectomie, les ectasies sclérales, etc., mais c'est toujours sa pathogénie, à elle, qui nous échappe. Le volume de l'œil est ici certainement augmenté et cela n'est attribuable qu'au vitré. Une hyalite au début, quand elle se développe avec beaucoup de violence, paraît de nature à augmenter le tonus. Mais cela d'une manière très passagère ; il suffit de rappeler que les hyalites suppurées les plus graves s'accompagnent très rapidement d'une diminution de la tension. Il nous paraît dès lors difficile d'admettre que l'infiltration cellulaire très discrète qui existait dans le cas présent, en d'autres termes que le léger degré d'hyalite constaté au microscope, pût avoir une action marquée sur le tonus de cet œil.

D'autre part, il ne faut pas parler de choroïdite, cette membrane étant remarquablement indemne, tandis que toutes les autres étaient plus ou moins altérées.

Reste la rétine ; mais ici les lésions étaient en quelque sorte l'inverse de ce que nous observons dans les glau-

comes primitifs, puisque les couches épithéliales étaient profondément bouleversées et modifiées à l'exclusion des couches névro-vasculaires relativement saines. Ces dernières ne présentent que des lésions aiguës, non définitives ; infiltration des gaines vasculaires, altération vacuolaire sans atrophie des faisceaux nerveux. Mais les couches externes sont profondément désorganisées, il y a une vraie rétinite externe, rétinite épithéliale, désignation qu'il faut opposer à celle de névro-rétinite.

Il est fort intéressant de remarquer que la choroïde est parfaitement saine, que, contrairement à ce qui arrive d'habitude, les lésions des couches externes de la rétine ne sont pas sous la dépendance d'une lésion antérieure de la choroïde. D'autre part elles n'ont pas davantage influé sur la choroïde voisine en y provoquant une altération secondaire.

Il s'agit donc ici de lésions rétiniennes, remarquablement localisées, systématiques, et dès lors plus probablement de nature trophique que de nature infectieuse. On comprend mal et l'on ne voit pas du reste une infection limitant son action à un tissu et respectant le voisin, du moins quand celui-ci n'est pas de nature purement fibreuse, c'est-à-dire doué d'une résistance très considérable à l'infection.

Cette curieuse rétinite externe peut-elle avoir une action sur la tension intraoculaire ? Évidemment dans l'état actuel de la science on est peu porté à l'admettre. Cependant les idées de M. Panas sur l'action sécrétante de la rétine conservant dans sa différenciation fonctionnelle si délicate quelques propriétés dues à sa provenance épithéliale, ces idées, si elles étaient démontrées vraies, aideraient à comprendre comment les glaucomes primitifs présentent constamment une sclérose des vaisseaux

rétiniens, tandis que dans le glaucome secondaire qui nous occupe, c'est non pas l'élément vasculaire, mais l'élément épithélial qui se trouve altéré dans la rétine considérée comme surface sécrétante.

Si les causes de l'état glaucomateux sont ici obscures, quelques-unes de ses conséquences peuvent être déterminées avec assez de certitude, notamment les ectasies du segment antérieur de la sclérotique localisées en avant des muscles droits. Il faut remarquer que c'est là un siège rare des dilatation sclérales, la fibreuse ayant reçu en ce point les fibres de renforcement émanées des tendons musculaires. Cependant aucune trace d'inflammation sclérale ne permet de voir ici autre chose qu'une action mécanique.

L'excavation papillaire doit avoir également pour facteur principal la tension glaucomateuse qui avait duré un an et demi ; mais cette excavation est comblée par un tissu néoformé et peut-être faut-il voir là la conséquence de certains phénomènes inflammatoires.

L'atrophie des fibres nerveuses était plus marquée du côté du nerf optique (disparition complète), que du côté de la rétine (altérations vacuolaires). C'est là du reste un fait dont nous avons trouvé un exemple des plus nets dans notre glaucome primitif n° III, où le nerf optique était complètement atrophié, tandis que la rétine était en grande partie indemne.

Quant à la subluxation du cristallin, il faut certainement la mettre sur le compte de l'ectasie sclérale dans la région d'attache des fibres zonulaires, ectasie déplaçant ou arrachant tout un segment de la zonule.

Observation VIII.

Homme de vingt-deux ans. — Le malade a eu il y a quatre ans des hémorragies abondantes de la rétine ayant envahi le

vitré. Puis, à la suite d'un effort brusque, la vision fut complètement abolie ; on constata un décollement de la rétine.

L'énucléation est pratiquée, à cause des douleurs qui, depuis un an, se sont manifestées dans cet œil. Au moment de l'opération le tonus est fortement augmenté.

Le globe de l'œil a subi une réduction de son diamètre antéro-postérieur avec augmentation du diamètre transversal. La courbure équatoriale de la sclérotique se trouve exagérée.

Examen anatomique. — Diminution apparente du diamètre vertical de la cornée. Épithélium, derme et membrane de Descemet normaux. L'iris est appliqué contre la cornée dans toute son étendue, mais il n'y a de soudure réelle qu'au niveau de la zone de filtration. Le bord pupillaire est légèrement recourbé vers la cristalloïde, à laquelle il adhère. Le tissu trabéculaire est infiltré de pigment. Le canal de Schlemm est oblitéré ou très rétréci.

Pas d'infiltration cellulaire du corps ciliaire, les franges ciliaires sont peut-être un peu diminuées de volume, le muscle et les vaisseaux sont normaux. La choroïde et ses vaisseaux sont également sains. Le nerf optique renferme des amas de pigment brun d'origine hématique qui se continuent dans le pédicule de la rétine décollée. Le tissu conjonctif du nerf optique est épaissi, rétracté. Impossible sur la coupe longitudinale de juger de l'état des vaisseaux. La papille présente une excavation glaucomateuse typique avec éperon sclérotical saillant. La rétine entièrement décollée se détache de l'un des bords de l'excavation. La partie antérieure de l'entonnoir rétinien coiffe la face postérieure du cristallin, dont elle n'est séparée que par une sorte de membrane fibrillaire semée de cellules et d'amas de pigment sanguin et représentant sans doute les restes du vitré. Le cristallin refoulé en

avant touche l'iris. Il en était sans doute séparé sur le vivant par une mince couche liquide faisant saillir l'iris et lui donnant une apparence cystoïde.

La persistance d'un état glaucomateux avec un décollement de la rétine, en l'absence de toute tumeur, est un fait rare ou du moins rarement signalé. Indépendamment des commémoratifs, le raccourcissement antéro-postérieur de l'œil pouvait du reste faire soupçonner un décollement rétinien, la membrane décollée agissant ici comme un ligament antéro-postérieur qui en se raccourcissant rapproche les deux extrémités du globe oculaire.

Nous ne pensons pas qu'il faille voir dans ce raccourcissement — évidemment équivalent à une compression extérieure — la cause des phénomènes glaucomateux ; la rétine même sclérosée ne nous paraissant pas assez résistante pour développer une force rétractile suffisant à déterminer le tonus.

D'après l'histoire clinique il semblait que ce décollement de la rétine ait précédé l'apparition des phénomènes glaucomateux. Cependant on comprend mal une excavation se développant alors que la rétine décollée protège en quelque sorte la papille. Nous préférons admettre que le tonus a précédé le décollement complet de la rétine; que l'occlusion pupillaire a été la cause des accidents glaucomateux, que la rétraction cicatricielle du vitré due aux hémorragies a entraîné progressivement le décollement de la rétine. Le tonus a alors persisté, parce que les voies de filtration du côté de la pupille et de l'angle irien étaient déjà oblitérées, et l'on a eu cette coïncidence rare d'un état glaucomateux avec un décollement de la rétine.

Quant aux phénomènes primitifs, ils ont consisté en

des hémorragies de la rétine telles que l'on en observe assez fréquemment chez les jeunes sujets. Mais ici elles ont eu une abondance considérable, elles ont envahi le vitré et déterminé dans son tissu des phénomènes réactionnels terminés par sa rétraction cicatricielle.

Observation IX.

Homme de cinquante-trois ans. — En 1870 a débuté un léger obscurcissement de la vue de l'œil droit, la vue s'est perdue très lentement en plusieurs années sans qu'aucun traitement ait été fait. L'œil n'est devenu douloureux qu'en 1890.

Au moment de l'énucléation, la vision est complètement abolie, le tonus nettement augmenté. L'œil présente un aspect bizarre dû au rétrécissement du diamètre vertical de la cornée et à l'atrophie du tissu irien, qui en plusieurs endroits laisse apercevoir la couleur blanchâtre du cristallin cataracté. Au centre de l'iris fortement décoloré, on ne voit pas de pupille, mais au-dessus de ce point il existe une petite ouverture ovalaire qui est peut-être la pupille déplacée et déformée.

Vu l'ancienneté des lésions et le peu de renseignements que fournit le malade, il est très difficile de se prononcer sur la nature de ce cas. Il est à la rigueur possible qu'il s'agisse d'un glaucome primitif, mais il est plus probable que l'on a affaire à une irido-cyclite très chronique, ayant déterminé l'hypertension par l'intermédiaire d'une adhérence totale de l'iris au cristallin.

Examen anatomique. — La cornée est histologiquement saine, mais amincie dans ses parties moyennes et centrales. Ses parties marginales sont sur une largeur de deux à trois millimètres infiltrées de cellules et de vaisseaux néo-formés. Membrane de Descemet intacte. Pas de chambre antérieure, le cristallin touchant l'iris qui adhère à la cornée. La sclérotique présente une ectasie équatoriale de couleur bleuâtre. D'un côté de la

coupe, l'iris est soudé à la cornée depuis sa racine jusqu'au niveau du sphincter pupillaire. De l'autre côté la soudure comprend les deux tiers périphériques de l'iris.

Le canal de Schlemm est oblitéré. Stroma de l'iris presque complètement atrophié. Tous ses vaisseaux ont subi une altération particulière : les divers éléments de leur paroi sont fusionnés en une masse hyaline, homogène, colorée en jaune par le picrocarmin. Cette paroi ainsi altérée est fort épaissie, elle a les réactions de l'amyloïde. D'un côté de la coupe le muscle ciliaire est atrophié, de l'autre au contraire il est augmenté de volume par la prolifération de ses noyaux conjonctifs. Les vaisseaux du corps et du muscle ciliaires ne présentent pas d'altération. La choroïde est amincie par tassement. Elle ne présente aucune lésion inflammatoire. L'épithélium rétinien est sain. Atrophie complète des éléments nerveux du nerf optique. L'artère centrale est saine, du moins dans le court segment attenant à l'œil énucléé. La papille n'est pas excavée, mais atrophiée et aplatie de manière à dégager l'éperon sclérotical. La couche des fibres nerveuses de la rétine est presque complètement atrophiée. On ne retrouve pas les cellules nerveuses. Les autres couches de la rétine ont un aspect tout à fait normal. Les vaisseaux rétiniens sont parfaitement conservés et ont des parois saines. Le cristallin a été refoulé contre la cornée et transformé en une cataracte liquide avec intégrité du sac capsulaire. Le vitré était transparent, liquéfié, filant.

Ce qui nous a, en définitive, décidés à distraire ce cas des glaucomes primitifs pour le ranger dans les secondaires c'est : la petitesse de la pupille punctiforme et déplacée, tandis que dans les vieux glaucomes l'iris se réduit à une bandelette ; la nature de la cataracte

(sels de chaux et cholestérine), qui se montre sous cette forme beaucoup plus tôt dans les cas d'irido-cyclite que dans le glaucome; la conservation relative du corps ciliaire, atrophié comme l'iris dans les glaucomes anciens; enfin l'état des vaisseaux de la rétine.

Quel que fût dans cet œil l'état des sécrétions il est certain que l'excrétion était nécessairement gênée par tout le système irido-cristallinien soudé ensemble et à la cornée, formant un vrai diaphragme imperméable. La rétention, est donc ici très admissible.

Que dans cette irido-cyclite, la choroïde n'ait présenté que des lésions de compression, rien qui doive surprendre. L'anatomie pathologique montre en effet une indépendance très marquée au point de vue de la localisation des inflammations entre l'iris et le corps ciliaire d'une part, constituant en quelque sorte un territoire pathologique isolé, et, d'autre part, la choroïde proprement dite, qui est fréquemment malade sans que les parties situées en avant de l'ora serrata y participent aucunement.

Du côté de la rétine la couche nerveuse seule a souffert et s'est atrophiée et cela sans que ses vaisseaux prennent part au processus atrophique. L'atrophie rétinienne nous semble devoir être mise sur le compte de l'excavation papillaire, très peu marquée du reste malgré la longue durée de la maladie, mais enfin présentant les caractères essentiels d'une excavation glaucomateuse : dégagement de l'anneau scléral, atrophie du tissu nerveux papillaire.

On trouve dans ce cas un fait évidemment contraire aux théories de von Garnier sur le rétrécissement des vaisseaux considéré comme conséquence de l'hypertonie. En effet, les vaisseaux rétiniens ont ici conservé leur ca-

libre et leur structure, bien que la période glaucomateuse soit évidemment très ancienne.

Il faut faire remarquer également qu'ici comme dans plusieurs des cas précédents, l'atrophie des fibres nerveuses rétiniennes s'est produite indépendamment de toute lésion vasculaire, phénomène dont la possibilité est démontrée du reste par l'histoire des atrophies simples.

Observation X.

Femme de trente-huit ans. — L'œil gauche, depuis longtemps en strabisme interne, présente une cataracte aride, siliqueuse, qui est évidemment une lésion ancienne, mais sur l'origine de laquelle la malade, très peu intelligente, ne sait donner aucun renseignement.

Des phénomènes douloureux s'étant manifestés sur cet œil en novembre 1890, elle entre le mois suivant à l'Hôtel-Dieu avec un œil dur et sensible à la pression. On lui fait successivement deux sclérotomies sans résultat. La chambre antérieure est conservée, la cornée parfaitement normale, la coloration de l'iris semblable à celle de l'iris sain; mais la pupille, petite, irrégulière, immobile, adhère visiblement au cristallin transformé en cataracte aride siliqueuse. Vision nulle. Tonus augmenté. Les douleurs persistantes font facilement accepter l'énucléation.

Examen anatomique. — Cornée entièrement saine. Chambre antérieure normale comme profondeur, quelques rares cellules migratrices et amas pigmentaires appliqués contre la membrane de Descemet. Sclérotique entièrement normale. En haut, accolement incomplet de la racine de l'iris à la zone trabéculaire dont la moitié interne environ reste libre. En bas, l'angle irien a sa forme normale, la zone de filtration est donc complètement libre. *Le tissu trabéculaire est partout infiltré d'amas pigmentaires et de cellules immigrées, de sorte*

que ses lacunes sont complètement oblitérées. Le tissu de l'iris, parfaitement sain, de même que ses vaisseaux, est parsemé de grosses cellules, quelques-unes farcies de grains de pigment. Elles deviennent très nombreuses dans la racine de l'iris et surtout dans le corps ciliaire. Le canal de Schlemm n'est plus reconnaissable. A part l'infiltration cellulaire du corps ciliaire vers son extrémité antérieure, tous ses divers éléments sont normaux dans le reste de son étendue. Cependant sur une coupe on trouve une sorte de cicatrice linéaire intéressant toute l'épaisseur du corps ciliaire et telle que la pourrait produire un instrument piquant (trace de sclérotomie?). La choroïde ne présente d'autres altérations que quelques petits îlots rares et disséminés d'infiltration cellulaire. Atrophie du nerf optique avec névrite interstitielle. La papille au lieu de présenter la légère saillie normale est absolument dans le plan de la rétine, ce qui est dû à son tassement et à l'atrophie de ses fibres nerveuses. Rien d'une excavation glaucomateuse. Toutes les couches de la rétine sont profondément altérées ; la membrane a perdu son aspect stratifié et normal, elle est infiltrée d'amas pigmentaires d'origine hématique. La plupart de ses vaisseaux sont transformés en cordons fibreux. Le cristallin est à l'état de cataracte régressive haute de quatre millimètres, épaisse de deux. Le sac capsulaire ouvert en arrière ne contient plus que des restes de fibres transformées soit en amas cireux soit en cristaux d'acides gras. Le vitré est diffluent, ramolli, limpide.

L'œil X diffère notablement au point de vue anatomo-pathologique de la plupart des yeux à glaucome secondaire que nous avons précédemment étudiés.

Tous en effet, à l'exception du n° VIII, présentaient des

lésions primitives de la cornée ou de l'iris (cas d'iridocyclite).

Rien de semblable ici. Il est du reste très difficile de déterminer les débuts de la maladie. Ce qui nous paraît le plus admissible est une cataracte traumatique par *piqûre*, remontant sans doute à l'enfance et par là oubliée de la malade. C'est du moins la seule cause que l'on trouve à la cataracte siliqueuse, pour laquelle on ne peut admettre, nous semble-t-il, qu'un traumatisme, parce que la capsule est rompue, et non une opération, puisqu'elle est rompue en arrière, et qu'il n'existe aucun commémoratif d'une intervention chirurgicale.

Faut-il admettre, pour expliquer la rétinite si marquée et les traces de choroïdite que révèle un examen attentif, qu'il y a eu pénétration d'éléments infectieux dans l'œil et inflammation chronique de la rétine?... Ou bien même inflammation aiguë depuis longtemps éteinte? C'est ce qui nous paraît bien difficile ou même impossible à déterminer. Quoi qu'il en soit la rétine a souffert autrefois d'hémorragies disséminées qui expliquent l'état de ses vaisseaux et que font reconnaître les amas de

Fig. 21. — Région de l'angle irien dans un cas de *glaucome embolique* (obs. X). L'angle irien est conservé, mais le tissu réticulé compris entre le canal de Schlemm et la chambre antérieure est transformé en un bloc compact par la pénétration d'amas pigmentaires (corps granuleux pigmentaires) qui se sont exactement moulés dans ses interstices comme les cellules conjonctives entre les faisceaux des tendons ou des aponévroses. La figure ne montre malheureusement pas nettement les amas pigmentaires encastrés entre les fibres du réticulum scléro-cornéen, comme le mortier entre les pierres d'un mur. Mais cette disposition est très apparente au microscope.

p, *p'*, *p''*, *corps granuleux pigmentaires* dans la racine de l'iris, la chambre postérieure et la chambre antérieure. Leur pénétration dans la racine de l'iris ne peut être attribuée qu'à des mouvements amiboïdes, leur permettant de s'insinuer entre les fibres conjonctives. Les corps granuleux pigmentaires, ainsi que l'on peut s'en assurer sur ceux d'entre eux peu chargés de pigment, ne sont autre chose que des leucocytes ayant englobé des granulations pigmentaires de diverses natures. On leur reconnaît un noyau et du protoplasma. Mais l'abondance de leur pigmentation peut être telle que l'on ne voit plus autre chose qu'un

Fig. 21.

amas pigmentaire muriforme. — *S*, le canal de Schlemm, très rétréci et rempli d'amas brunâtres qui peuvent être soit du sang altéré, soit des corps granuleux pigmentaires l'ayant envahi grâce à leurs mouvements amiboïdes. — *i*, l'iris. — *r. i.*, couche pigmentaire de l'iris. — *m. c.*, muscle ciliaire. — *m. d.*, membrane de Descemet. — *c.*, cornée. — *sc*, sclérotique.

pigment hématique dont elle est infiltrée. Les granulations pigmentaires ont été reprises par des leucocytes qui, farcis de ces grains brunâtres, ont acquis un volume et un aspect les rendant analogues à des corps de Glüge, dont ils constituent évidemment une variété. Puis les corps granuleux ainsi constitués ont émigré suivant un trajet antéro-postérieur, comme le font du reste tous les déchets cellulaires venant du segment postérieur de l'œil. — Ils ont ainsi envahi le corps ciliaire, la région zonulaire, l'iris et surtout l'angle de filtration ; ils en ont rempli les mailles, rendant ainsi impossible l'absorption de l'humeur aqueuse par la paroi interne du canal de Schlemm. La grille d'égout que représente le tissu trabéculaire par rapport à la veine de Schlemm s'est trouvé obstruée comme celle d'une pièce d'eau par des feuilles mortes. D'où rétention et état glaucomateux. Notons que dans ce cas, malgré la perte considérable de liquide aqueux qui suivit chacune des deux sclérotomies, le tonus remonta immédiatement dès que la cicatrisation fut complète c'est-à-dire en trois à quatre jours ; évolution bien d'accord avec l'idée d'une rétention.

A cette manière de comprendre la genèse des accidents glaucomateux une objection doit être faite : on sait que les panophtalmies et les inflammations aiguës du segment antérieur s'accompagnent d'une infiltration leucocytique du tissu trabéculaire et ne présentent pas d'hypertonie. Mais faut-il identifier la présence des leucocytes ordinaires à consistance molle et à propriétés amiboïdes, avec celle de ces corps granuleux de volume considérable, entassés successivement, depuis longtemps sans doute, entre les trabécules du grillage, de manière à modifier complètement sa structure, à produire même un certain épaississement du tissu qui n'est sans doute pas sans

influence sur l'aplatissement du canal de Schlemm?

Peut-être trouvons-nous la réponse à cette question dans l'une des expériences de filtration de Bentzen et Leber (*Arch. f. ophtalm.*, t. VLI) faite sur un œil atteint de cyclite purulente avec purulence des régions antérieures du vitré. Le débit de filtration fut trouvé *un peu supérieur* à la normale. Malheureusement l'examen histologique ne put être fait, et si l'infiltration leucocytique du tissu réticulé est ici probable, elle n'est pas démontrée.

Quoi qu'il en soit, il n'est pas douteux, ainsi que l'ont bien démontré les expériences précitées de Niesnamoff, que l'engorgement des mailles du tissu réticulé par des corpuscules solides quelconques arrête la filtration et peut ainsi déterminer l'hypertonie. Nous avons proposé le nom de *glaucome embolique* pour les glaucomes qui reconnaissent pareille cause. L'observation présente nous paraît un exemple bien net de ce processus.

Quelles ont été les conséquences de l'hypertonie? Ici elles se montrent presque nulles. La papille n'est pas excavée ; la sclérotique n'est ectasiée ou amincie en aucune place ; le diaphragme cristallo-irien n'est pas porté en avant et la chambre antérieure a conservé sa profondeur.

Les deux premiers phénomènes sont parfaitement attribuables au peu de durée de l'hypertonie. Quant à la conservation de la profondeur de la chambre antérieure, elle n'est peut-être que relative, puisque le cristallin réduit à une membrane ne poussait plus l'iris en avant, mais, de plus, si la rétention, comme nous l'avons admis, avait son point de départ dans l'obstruction primitive de l'angle de filtration, il est tout à fait naturel que la chambre antérieure fût distendue par l'humeur aqueuse et non aplatie comme dans les cas où l'hypertonie est évidemment due à une augmentation de volume du vitré pous-

sant le cristallin en avant. La liquéfaction du vitré, identique ici à ce qu'elle est dans beaucoup de glaucomes primitifs, doit peut-être être mise sur le compte de l'atrophie des vaisseaux rétiniens, vaisseaux primitifs du vitré, devenus secondairement rétiniens, mais ayant peut-être conservé, comme nous en avons déjà fait la supposition, quelque influence nutritive sur leur premier domaine.

Observation XI.

Caroline S..., vingt-huit ans. — Femme blonde, d'aspect un peu lymphatique, bien portante à part des migraines.

En 1882, elle vient à Paris en quinze heures de chemin de fer, arrive les yeux rouges ; le droit guérit vite, le gauche reste enflammé. Soignée d'abord pendant quelque temps au moyen de compresses chaudes, elle va consulter dans le service du Dr Duplay où les Drs Walther et Jocqs diagnostiquent une *kératite ponctuée* et font un traitement par l'atropine et l'huile de foie de morue. La vision, déjà mauvaise, continua à décroître, puis se perdit dans les premiers mois de 1883, soit quatre à cinq mois seulement après le début de la maladie. Jusque-là la malade a souffert; vers cette époque les douleurs diminuent. Elles reprennent en septembre 1883, et il est probable qu'elles ont été alors attribuées à une augmentation du tonus, puisqu'une iridectomie, à laquelle on ne peut trouver aucune autre indication, étant donné l'état de l'œil plus tard constaté, fut pratiquée à ce moment et que, sans résultat sur la vision, elle eut pour effet de diminuer les douleurs.

Les deux années suivantes il y eut deux nouvelles poussées inflammatoires accompagnées de douleurs. En 1889, à la suite de l'influenza, les douleurs reprirent plus violentes que jamais, il se déclara une névralgie faciale rendant la mastication douloureuse.

Une seconde iridectomie pratiquée en septembre 1890 amena un peu d'amélioration des douleurs. Puis celles-ci reprirent et, en présence de l'inutilité de la thérapeutique, de la persistance des phénomènes douloureux, de la perte ancienne de la vision, on se résigna à l'énucléation réclamée par la malade. Après l'opération les douleurs ne cessèrent que peu à peu.

Au moment de l'énucléation le tonus est légèrement mais nettement augmenté, la chambre antérieure est diminuée de profondeur, l'iris décoloré en partie, usé par places et laissant voir l'uvée. Pupille irrégulière, petite, bien qu'ébréchée par l'iridectomie, adhérente au cristallin cataracté : en un mot l'aspect d'un œil atteint d'un glaucome consécutif à une iritis.

Examen microscopique (fig. 23).

A part la cicatrice de l'iridectomie et un léger empiètement du limbe, la cornée est entièrement saine. La chambre antérieure, encore assez profonde, est remplie par un coagulum très finement granuleux qui ne contient ni réseaux de fibrine, ni éléments figurés.

Des deux côtés de la coupe, qui est verticale, l'angle irien renferme un assez grand nombre de cellules migratrices appliquées à la membrane de Descemet sur une largeur de 2 à 3 millimètres; quelques-unes renferment des grains pigmentaires.

La racine de l'iris est soudée à la cornée dans l'étendue de la zone réticulée; celle-ci a donc perdu ses rapports avec la chambre antérieure.

Le moignon d'iris ayant échappé à l'iridectomie a à peu près la moitié de la largeur de la membrane et se termine en pointe sur la cristalloïde.

L'épaisseur de l'iris malade est au moins le double de la normale, son tissu étant totalement infiltré par un très grand nombre de petites cellules rondes, tantôt diffuses et même alors très rapprochées, tantôt groupées en amas analogues à des follicules tuberculeux, mais en différant par l'absence de cellules géantes et de centres caséeux.

Les vaisseaux laissés visibles par l'infiltration cellulaires sont normaux.

Le bord pupillaire adhère à la cristalloïde par une

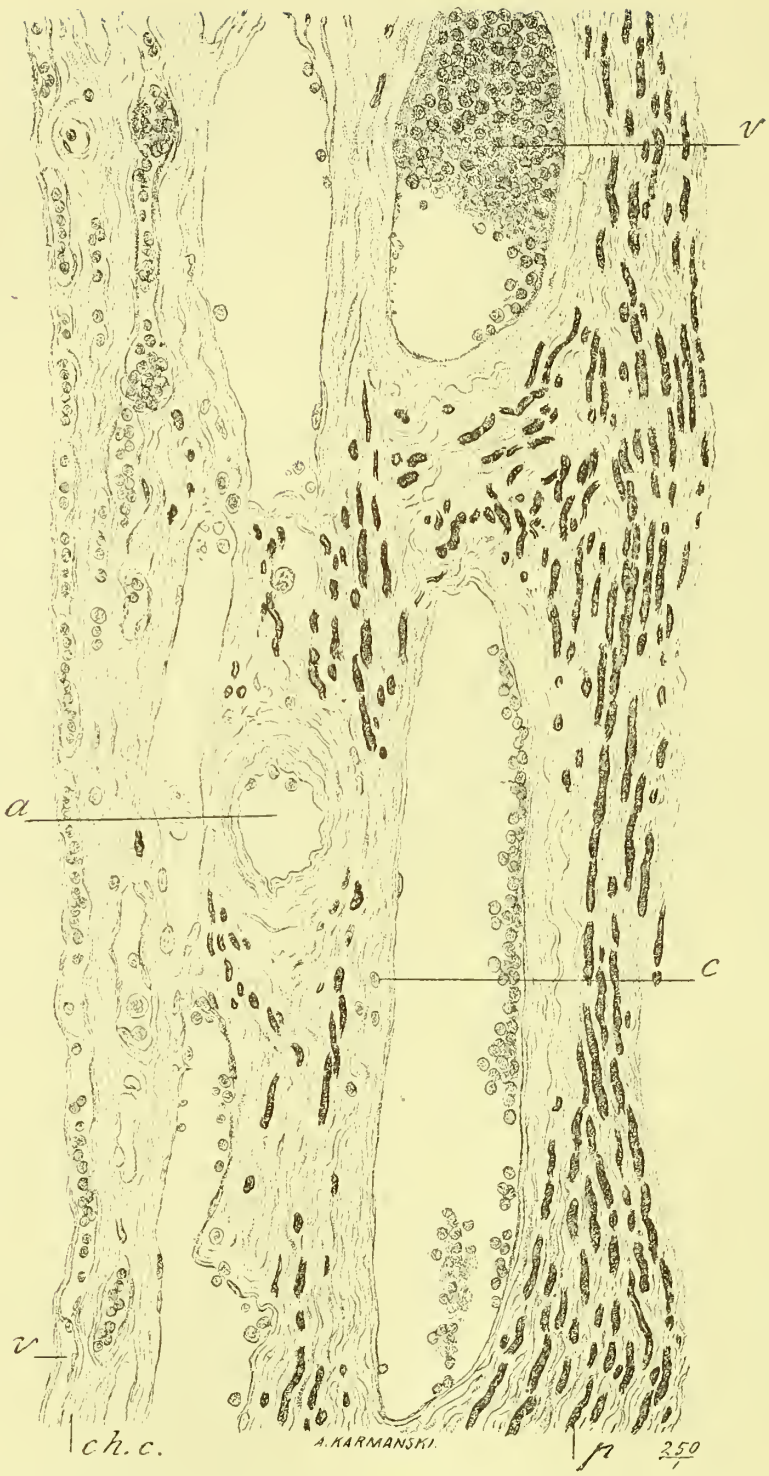

Fig. 22. — La choroïde dans un cas d'iritis chronique (obs. XI). Son tissu est légèrement œdématié, aussi la fine trame conjonctive est-elle plus apparente que dans une choroïde normale.

ch.-c., la couche chorio-capillaire. — *v*, une grosse veine choroïdienne, ses parois sont normales, mais le sang qu'elle contient présente une abondance anormale de leucocytes. — *a*, une artériole ; parois normales. — *p*, une cellule pigmentaire, telle qu'elles se présentent vues de profil sur les coupes perpendiculaires à la surface choroïdienne. — *c*, une cellule incolore.

large synéchie, au niveau de laquelle la couche uvéale est dissociée.

Le corps ciliaire est gonflé par une infiltration cellulaire analogue à celle de l'iris, occupant aussi bien le stroma conjonctif du muscle ciliaire que celui des procès et formant çà et là des foyers arrondis. Les vaisseaux encore visibles sont normaux. A la face interne des procès on observe en plusieurs points des cordons épithéliaux anastomosés, s'avançant entre les cordages zonulaires et résultant, suivant toute probabilité, d'une prolifération de l'épithélium des procès ciliaires.

Le cristallin, cataracté, augmenté de volume, a une épaisseur de 6 millimètres sur une largeur de 8 millimètres. Il a conservé en avant ses rapports normaux avec l'iris et ne touche en aucun point les têtes des procès ciliaires. La substance cristallinienne est altérée dans toute sa masse : ses fibres fusionnées en un coagulum homogène, qui présente des vacuoles et des masses hyalines arrondies et réfringentes.

A la face interne de la cristalloïde antérieure, à la place de l'épithélium normal qui a disparu, on trouve une couche d'apparence conjonctive épaisse de 4 à 5 dixièmes de millimètre; elle est constituée par des lames d'apparence hyaline vaguement fibroïde, que séparent des assises de cellules plates anastomosées. Vers l'équateur du cristallin cette couche fibroïde cesse et fait place à l'épithélium normal de la cristalloïde; mais celui-ci, au lieu de se terminer un peu en arrière de l'équateur, se continue presque jusqu'au pôle postérieur. Il est donc en quelque sorte en ectopie.

Entre les fibres zonulaires on voit un assez grand nombre de cellules migratrices, isolées ou en amas, pigmentées ou non.

Le vitré décollé de la rétine jusqu'au niveau de l'ora

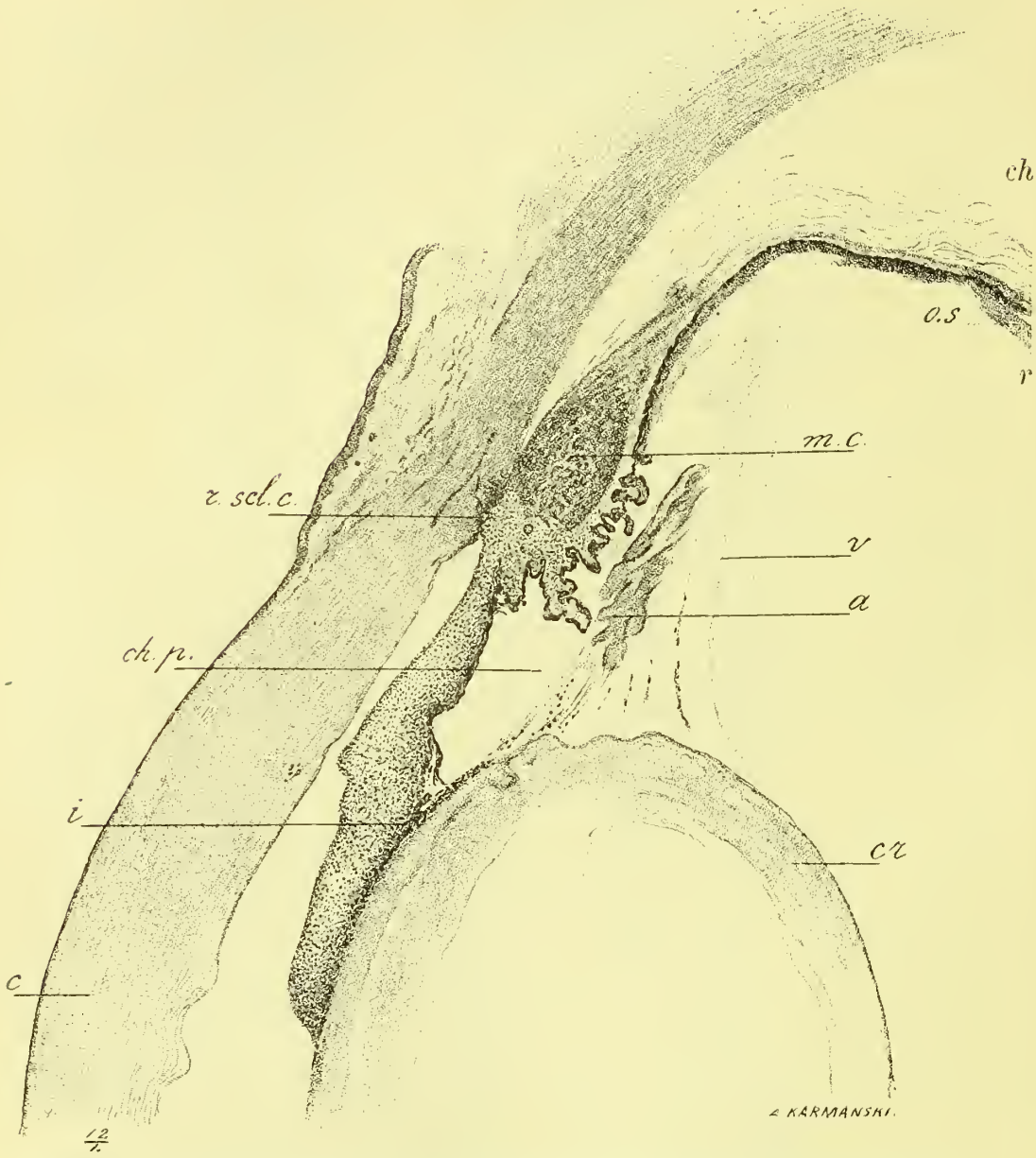

Fig. 23. — Segment antérieur d'un œil (obs. XI) atteint d'iritis chronique, ayant présenté des dépôts punctiformes sur la membrane de Descemet et devenu glaucomateux.

c, la cornée. — *i*, l'iris, fortement épaissi, infiltré de cellules incolores et largement adhérent à la cristalloïde. — *cr*, le cristallin, légèrement cataracté dans les couches corticales postérieures. — *ch. p.*, la chambre postérieure. — *a*, les franges ciliaires. — *v*, la région antérieure, fibrillaire, du vitré. — *r. scl. c.*, réticulum scléro-cornéen, infiltré de cellules blanches, la racine de l'iris lui est intimement accolée. — *m. c.*, muscle ciliaire. — *o. s.*, ora serrata. — *ch*, choroïde. — *r*, rétine.

serrata est tassé contre les procès et le cristallin. Il contient plus de cellules que normalement et présente,

par conséquent, un certain degré d'hyalite, mais son décollement si complet doit être mis en grande partie sur le compte de la rétraction due aux réactifs. En effet, quand un vitré s'est complètement ratatiné et décollé par suite d'hyalite, il présente une apparence fibroïde beaucoup plus marquée et des traînées cellulaires beaucoup plus abondantes que ce n'est ici le cas.

L'infiltration cellulaire, si abondante au niveau des procès ciliaires, cesse progressivement mais rapidement à partir de l'ora serrata, de sorte qu'à quelques millimètres en arrière de ce point la choroïde devient parfaitement saine, à part le contenu de ses vaisseaux qui reste anormalement riche en leucocytes (fig. 22). Il y a donc un antagonisme très marqué entre l'état de la choroïde proprement dite d'une part et d'autre part celui de l'iris et des procès ciliaires.

La rétine ne présente que peu de lésions ; çà et là un certain nombre de vacuoles, principalement dans la couche de Henle. A part cela les éléments des diverses couches sont conservés et normaux.

On trouve assez fréquemment des boules dites myéliniques entre la membrane de Jacob et l'épithélium pigmenté de la rétine.

Les vaisseaux rétiniens ont des parois normales, mais çà et là la gaine périvasculaire de l'un d'entre eux présente une forte infiltration cellulaire. Il s'agit là probablement d'une infiltration en foyers disséminés le long des vaisseaux.

Le tissu nerveux de la papille est bien conservé ; il n'y a pas trace d'excavation. L'anneau choroïdien présente quelques petits foyers d'infiltration cellulaire.

Le nerf optique, bien qu'ayant conservé son volume, a perdu la plus grande partie de sa myéline, surtout dans

ses régions périphériques. Il existe là une prolifération assez marquée des noyaux névrogliques.

REMARQUES GÉNÉRALES

Ce qui précède montre tout d'abord que, dans les glaucomes secondaires, il y a des cas en apparence disparates comme pathogénie et lésions et ne paraissant avoir de commun que le symptôme hypertonie et ses conséquences immédiates. S'il n'y a probablement qu'un seul glaucome primitif au point de vue causal, il y a certainement plusieurs ordres de glaucomes secondaires.

Parmi les onze cas que nous donnons ici, on peut déjà établir des catégories distinctes. Le premier cas mis à part, et pour les raisons déjà indiquées, les observations II, III, IV nous montrent des glaucomes secondaires *par lésions étendues de la cornée*, ayant entraîné d'une façon plus ou moins directe une vaste adhérence de l'iris à la cornée et par suite l'occlusion des voies antérieures. Il semble que pour ceux-ci on puisse admettre une cause mécanique directe, ou tout au moins une excessive prédisposition à l'oblitération de l'angle irien.

Dans les deux premiers cas les phénomènes glaucomateux ont éclaté rapidement, sont devenus immédiatement assez intenses pour faire demander par les malades une énucléation d'urgence. Dans le troisième il y a eu une véritable période de glaucome chronique, ainsi qu'en témoigne la profondeur de l'excavation ; mais le développement d'une hyalite est venu modifier la physionomie de l'affection et rendre difficilement appréciables les conséquences réellement dues à la tension glaucomateuse.

Les cas V et VI ne se séparent peut-être pas autant des précédents, malgré l'apparence de gravité beaucoup moins grande de leurs lésions antérieures, que l'on pourrait le croire à première vue. S'il n'y a pas occlusion directe de l'angle de filtration par disparition brusque de la chambre antérieure ou invasion de masses cristalliniennes dans celle-ci, cet angle ne s'en trouve pas moins séparé de la chambre postérieure par l'occlusion pupillaire. Ici, il est vrai, il ne s'agit pas d'occlusion pupillaire avec adhérence à la capsule du cristallin comme l'on en rencontre à la suite des iritis. Mais nous ne pensons pas que les effets de l'occlusion pupillaire antérieure (nous voulons dire cornéenne) doivent être différents, si la gravité de cette lésion consiste, comme tout porte à le croire, dans la séparation qu'elle établit entre les deux chambres.

Le n° VI, tout particulièrement, avec son absence de phénomènes inflammatoires, son atrophie des fibres nerveuses optico-rétiniennes, montre une ressemblance complète avec un glaucome primitif ; il n'y manque que la sclérose des branches artérielles rétiniennes ; encore existe-t-elle à un certain degré au niveau du tronc de l'artère centrale. Voilà donc un cas qui peut servir de type, et s'il est vrai que l'occlusion pupillaire peut expliquer à elle seule la genèse des phénomènes glaucomateux (tout est là), il faut admettre, que toutes les lésions du glaucome sont entièrement sous la dépendance de la pression, y compris l'atrophie rétinienne et les processus prolifératifs du côté de la papille.

Voilà évidemment ce qu'il faudrait chercher à vérifier soit par des observations étendues sur l'homme, soit par des expériences sur les animaux.

Tous les cas précédents peuvent donc être rangés parmi

les glaucomes par lésions du segment antérieur; ces lésions présentent, sous une physionomie très différente, ceci de commun qu'elles oblitèrent l'angle irien soit directement, soit indirectement par l'intermédiaire d'une occlusion pupillaire.

Avec l'observation VII nous restons, il est vrai, dans les lésions du segment antérieur, mais ici l'occlusion pupillaire n'existe pas, et l'oblitération *primitive* de l'angle irien n'est pas admissible. Force nous est de rechercher ailleurs une cause d'hypertonie, et il faut reconnaître que nous n'avons aucune interprétation plausible à donner. Mais nous tenons à faire remarquer combien il faut être prudent dans l'attribution des phénomènes glaucomateux à telle ou telle lésion du segment antérieur, par exemple à l'occlusion pupillaire. Du moment où le glaucome s'établit parfaitement là où elle manque, savons-nous si, quand elle existe, elle représente toujours bien la cause réelle de l'hypertonie? Là encore, comme à propos du glaucome primitif, nous voulons trop souvent interpréter l'effet de telle lésion anatomique, alors que la connaissance, nécessaire pourtant, du mécanisme normal, nous fait encore défaut.

L'observation VIII nous donne à expliquer les conséquences d'une cause essentiellement postérieure. Mais, ainsi que nous l'avons indiqué, il pourrait se faire que les lésions hyalo-rétiniennes n'aient pas agi directement, mais seulement par l'intermédiaire de l'occlusion pupillaire, suite des accidents iritiques qu'elles ont à la longue déterminés. En définitive nous nous trouvons donc ramenés à l'idée d'une hypertonie ayant pour cause immédiate des lésions antérieures, de nature oblitérante.

Dans les observations IX et X, nous trouvons encore une cause antérieure, dans un cas occlusion pupillaire

par irido-cyclite avec adhérence de l'iris à la cristalloïde et à la cornée ; dans l'autre, oblitération des voies antérieures de filtration par des corps granuleux venus de la rétine (*glaucome embolique*).

En somme, quelle que soit l'idée que l'on se fasse des voies d'excrétion oculaire, il faut reconnaître que, dans tous les cas de glaucome secondaire étudiés ici, comme dans les primitifs, l'angle irien ou la pupille sont obstrués par des mécanismes divers, et soit par des causes locales, soit par des causes agissant localement, bien qu'ayant un siège plus ou moins éloigné.

Seule l'observation VII ne présente aucune lésion primitive de l'iris ou de la cornée capable d'expliquer l'hypertonie. Il y a soudure de Knies, mais elle n'est pas plus facilement explicable ici que dans les glaucomes primitifs.

On voit en somme que, cette exception mise à part, nous avons toujours trouvé dans une lésion des voies antérieures de filtration ou dans une excessive prédisposition à leur oblitération déterminée par d'autres lésions, la cause de nos glaucomes secondaires. Cependant il est toute une classe importante de ces glaucomes qui ne présentent rien de primitif du côté de l'angle irien : ce sont les glaucomes consécutifs aux tumeurs intraoculaires. On trouvera plus loin l'histoire complète de plusieurs glaucomes consécutifs à des sarcomes choroïdiens. Nous voulons seulement signaler ici l'identité absolue de leurs lésions antérieures (soudure de Knies, altérations iriennes secondaires, ectropion du bord pupillaire, etc.), avec celles des glaucomes primitifs. Comment croire alors, que dans ces derniers cas, ces mêmes lésions puissent être primitives ? Il y a là certainement une excellente preuve indirecte qu'elles sont secondaires et déterminées sans doute par une augmentation

de volume du contenu de l'œil, due ici à la tumeur, là, sans doute, à quelque œdème du corps vitré.

Si donc la plupart des glaucomes secondaires étudiés ici s'expliquent par des lésions antérieures, il ne faut pas croire pour cela que ces mêmes lésions antérieures doivent tout d'abord être invoquées dans la genèse des glaucomes primitifs. En effet les glaucomes secondaires de cause postérieure (les glaucomes des tumeurs par exemple) présentent dans leur segment antérieur exactement les mêmes lésions que ces glaucomes primitifs.

Nous plaçant maintenant à un autre point de vue, que pouvons-nous conclure de l'étude des glaucomes secondaires relativement aux conséquences de l'hypertonie et aux lésions qu'elle détermine dans les tissus de l'œil? Les observations VI et IX dans lesquelles l'état glaucomateux avait duré longtemps et dont le segment postérieur était indemne de phénomènes inflammatoires, conduisent à admettre que ces lésions peuvent être à peu près identiques à celles des glaucomes primitifs. Même excavation, même atrophie des fibres optiques dans le nerf optique et dans la rétine. Cependant il y a une différence dans la manière dont se comportent les vaisseaux. Dans ces deux cas de glaucomes secondaires les branches rétiniennes sont conservées comme dans les atrophies optiques simples, au lieu d'être sclérosées comme le fait est presque constant dans les glaucomes primitifs. Nous ferons remarquer que cette intégrité n'est sans doute pas constante, puisque le Dr von Garnier a constaté des scléroses artérielles dans des glaucomes secondaires. Cela signifie sans doute que le tonus n'est pas la cause directe de la sclérose, que celle-ci reconnaît une autre cause dans certains glaucomes secondaires : l'inflammation. Nous savons du reste que toute inflammation violente du

segment antérieur entraîne une infiltration cellulaire des gaines des vaisseaux rétiniens; mais nous ignorons encore si cette altération peut déterminer à la longue une sclérose.

Mais, comme pour nous montrer que tous les glaucomes secondaires ne sont pas identiques et que certains d'entre eux s'éloignent notablement des primitifs, nous trouvons dans l'observation VII des lésions rétiniennes d'un caractère tout spécial, véritable *rétinite externe*, malgré une excavation des plus marquées, et là encore des vaisseaux rétiniens conservés, simplement engainés de nombreux leucocytes.

L'observation XI est intéressante à plus d'un titre et représente une forme peu commune de glaucome secondaire. Il s'agit en somme d'une irido-cyclite chronique, interstitielle, ayant présenté vers le début de son évolution ces dépôts punctiformes de la membrane de Descemet que l'on désigne sous le nom de kératite ponctuée.

L'âge et l'aspect de la malade, la résistance aux traitements internes et la chronicité, et même jusqu'à un certain point les lésions observées (foyers cellulaires embryonnaires, dépourvus, il est vrai, de cellules géantes) nous font supposer qu'il s'agissait peut-être ici d'une tuberculose atténuée de l'iris. Malheureusement il n'a été fait ni examen bactériologique, ni inoculation.

Au point de vue de l'anatomie pathologique générale de l'œil, notre observation est un exemple de ce fait que dans les affections inflammatoires, même exactement localisées, les vaisseaux et membranes de l'œil présentent une réaction cellulaire *à distance* qui du reste n'est généralement pas apparente à l'œil nu et ne se révèle qu'à l'examen microscopique. C'est ainsi que dans ce cas le sang des veines choroïdiennes renfermait de la façon

la plus évidente (fig. 22) une proportion anormale de leucocytes, que l'anneau choroïdien était infiltré de quelques amas de cellules migratrices, qu'il y avait une névrite parenchymateuse du nerf optique avec prolifération assez marquée des noyaux névrogliques, et qu'enfin les gaines des vaisseaux rétiniens présentaient çà et là des foyers d'infiltration cellulaire. Si nous ne nous trompons pas, tous ces phénomènes réactionnels loin des parties malades sont une conséquence de la diffusion à travers l'œil entier des produits toxiques sécrétés au niveau du foyer morbide. Si les affections *endogènes*, comme c'est ici le cas, n'élucident pas suffisamment la question en ce sens que l'on peut supposer une dissémination *primitive* des germes morbides dans toute l'étendue de l'œil, il n'en est pas de même pour les affections d'origine extérieure et particulièrement pour celles qui se limitent à la surface de la cornée. Elles n'en sont pas moins susceptibles, malgré cette limitation, de s'accompagner d'iritis et de diapédèse autour des vaisseaux les plus éloignés de la choroïde et de la rétine. La similitude des lésions que l'on rencontre en pareil cas avec celles de l'observation XI, nous engage à admettre pour celles-ci un mécanisme analogue.

Les lésions dues à l'hypertension ont été ici réduites au minimum, elles ne sont visibles que du côté de l'iris (soudure de Knies et usure du tissu irien), ce qui tient au moins en partie au faible degré de l'augmentation du tonus. Le glaucome a été vraisemblablement déterminé ici par l'adhérence irido-cristallinienne consécutive à l'iritis (glaucome par occlusion pupillaire). La raideur excessive du tissu irien, épaissi et infiltré de cellules, explique sans doute pourquoi l'iris ne bombait pas en avant, comme c'est généralement le cas dans les glau-

comes qui reconnaissent pareille cause. La soudure périphérique de l'iris au tissu réticulé est attribuable à la propulsion de l'iris soudé à la cristalloïde, et il est fort possible que les phénomènes inflammatoires dont il était le siège ont, dans ce cas, facilité l'adhérence.

L'iridectomie, qui, pratiquée à temps, guérit généralement les glaucomes par occlusion pupillaire, a été ici exécutée trop tard, alors que la soudure périphérique de l'iris existait déjà et que du reste les adhérences de l'iris à la cristalloïde la rendaient difficile. Voici donc un cas où la persistance du tonus après l'iridectomie s'explique facilement par la permanence de la soudure de Knies, sur laquelle l'iridectomie n'a aucune action.

Pareille persistance du tonus s'observe vraisemblablement dans tous les cas de glaucome *opérés à la période de rétention définitive*, c'est-à-dire alors qu'il existe des lésions irrémédiables du côté des voies d'excrétion.

TUMEURS DE LA CHOROÏDE

Dans notre étude des tumeurs de la choroïde nous commençons par mettre sous les yeux du lecteur les observations cliniques suivies chacune de l'examen histologique de l'œil énucléé. Ces documents de diverse nature nous permettent de passer ensuite à des généralités cliniques sur le diagnostic des néoplasmes de la choroïde, à des considérations d'ensemble sur la structure et la pigmentation de ces tumeurs, et enfin à la question si importante de leur pronostic. Nous terminerons par l'étude des réactions que les sarcomes choroïdiens déterminent par leur présence dans la cavité oculaire, et qu'il est si intéressant de comparer aux réactions causées par les pseudo-tumeurs.

N° 8. — Tumeur en nappe de la choroïde.

B..., homme, trente-trois ans, maçon, a reçu sur l'œil gauche, il y a quatre ans, un éclat de pierre qui aurait occasionné, d'après le malade, une plaie pénétrante, de laquelle du reste on ne trouve aucune trace. Pendant trois années la vision reste bonne. Quatre mois avant l'époque actuelle (juin 1889) la vue de l'œil gauche a commencé à baisser ; une petite tumeur jaunâtre, arrondie, est apparue dans l'angle irien, du côté interne.

Le 5 juin 1889, le malade, examiné pour la première fois, n'a plus à gauche que 1/10 d'acuité visuelle. Son œil a un tonus normal. Dans l'angle irien, en bas et en dedans, fait saillie une petite tumeur lobulée jaunâtre, vasculaire. Un groupe de veines formant ptérygoïde, existe sous la conjonctive à ce même niveau.

L'iris est normal.

Les milieux sont parfaitement transparents, la papille est rougeâtre, il existe un vaste soulèvement fixe de la rétine occupant toute la région nasale, commençant à 2 ou 3 diamètres papillaires pour dépasser en avant les limites du champ ophtalmoscopique.

Dans une première opération, on excise, après kératotomie à la pique, le bourgeon néoplasique de la chambre antérieure et la partie correspondante de l'iris. L'examen microscopique ayant révélé du sarcome, l'énucléation est faite dix jours plus tard.

Le globe de l'œil ouvert, on constate que toute la moitié droite de la choroïde est transformée en une plaque saillante, noirâtre, épaisse de 1 à 3 millimètres. Dans le sens antéro-postérieur, la tumeur s'étend de la racine de l'iris jusqu'aux environs de la papille dont un demi-centimètre de choroïde saine la sépare seulement. Dans le sens vertical elle comprend toute la moitié nasale de la choroïde.

Tout ce qui n'est pas la tumeur elle-même a un aspect parfaitement normal. Le cristallin est transparent, sauf une petite opacité marginale au contact de la tumeur. Le vitré a sa transparence et sa consistance normales. La rétine et la papille ont leur aspect physiologique.

Le malade a été perdu de vue après la guérison opératoire.

Examen microscopique.

La cornée, parfaitement saine, présente du côté interne la cicatrice linéaire et fibreuse de l'iridectomie faite dix jours avant l'énucléation. Le limbe présente une légère infiltration cellulaire. La chambre antérieure, bien conservée, contient en dedans et en bas un peu de sang provenant de l'iridectomie.

Du côté interne, c'est-à-dire du côté opposé à la tumeur, l'iris, l'angle irien, les procès ciliaires, la choroïde sont parfaitement normaux. Mais dans les mailles du tissu grillagé, parfaitement normal en lui-même, qui sépare le canal de Schlemm de la chambre antérieure,

sont engagés un grand nombre d'éléments pigmentaires, cellules migratrices farcies de grains brunâtres qui se mou-

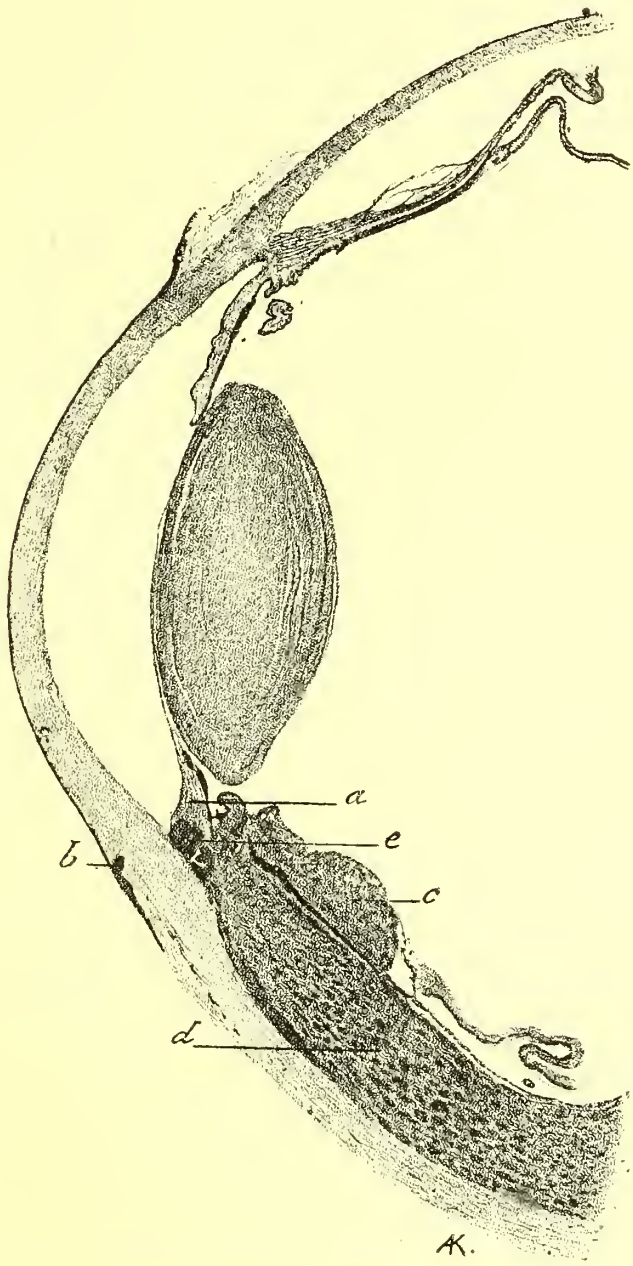

Fig. 24. — Segment antérieur de l'œil de l'obs. n° 8. La tumeur est peut-être un myome.

a, moignon de l'iris excisé. — *b*, encoche épithéliale au niveau de la kératotomie. — *e*, reste du bourgeon néoplasique qui faisait saillie dans la chambre antérieure. — *c*, une frange ciliaire transformée en sarcome. — *d*, la masse principale de la tumeur développée dans le muscle ciliaire.

lent dans les interstices intertrabéculaires et oblitèrent ainsi d'une façon plus ou moins complète les communica-

tions entre la veine de Schlemm et la chambre antérieure. C'est là du reste un fait constant pour les tumeurs intraoculaires et sur lequel nous aurons à insister plus longuement. Le canal de Schlemm est encore perméable.

Du côté de l'iridectomie, le moignon d'iris est resté accolé au cristallin. La racine de l'iris est infiltrée par le néoplasme qui envahit également la zone réticulée jusqu'à l'origine de la membrane de Descemet. Dans le corps ciliaire, la tumeur atteint une épaisseur de 3 millimètres, qui se réduit à 2 millimètres vers l'ora serrata ; cet épaississement local est dû à la présence d'une sorte de lobule surajouté faisant saillie à la face *interne* de l'épithélium des procès et peut-être développé aux dépens d'une frange ciliaire. Ce lobule excepté, toute la tumeur est comprise entre l'épithélium de la pars ciliaris retinæ et la sclérotique, qui reste indemne. Au niveau du corps ciliaire, la tumeur est constituée par des lobules de dimensions et de formes très variables, en forme d'îlots arrondis ou ovalaires ou bien de traînées plus longues, et séparés par des cloisons conjonctives légèrement pigmentées.

En arrière de l'ora serrata, les îlots néoplasiques sont plus petits, plus arrondis et plus espacés.

La tumeur est en somme formée par des cordons cellulaires plus ou moins anastomosés entre eux et séparés par des lames conjonctives d'aspect normal.

Si on étudie à un grossissement suffisant une des travées cellulaires néoplasiques, coupée perpendiculairement à sa direction et formant par conséquent un îlot arrondi, on lui trouve absolument l'aspect d'un faisceau de fibres lisses coupé en travers : limitation exacte de l'îlot, coloration très nette des noyaux, absence de noyau dans certains corps cellulaires que leur longueur expose à être coupés en dehors du noyau, et enfin aspect pointillé, sur

ces coupes transversales, du protoplasma cellulaire, correspondant à la striation longitudinale que présentent les cellules musculaires lisses.

Le muscle ciliaire, qui forme comme le centre ou plutôt le point de départ de la tumeur, ne présente plus de nettement reconnaissable que sa couche profonde à fibres obliques. Quant à ses fibres longitudinales, les plus nombreuses, elles semblent être devenues les travées de la tumeur qui, à ce niveau, présentent justement leur direction antéro-postérieure.

Il est à remarquer que le bourgeon néoplasique de la chambre antérieure avait une structure beaucoup plus embryonnaire que le reste de la tumeur. Il était constitué par de grosses cellules assez analogues à des plaques endothéliales et disposées en courants, en faisceaux, appréciables seulement par leur direction, mais non séparés par une substance interstitielle.

Il s'agit en somme d'un néoplasme en nappe de la choroïde, intéressant toute une moitié de cette membrane, ayant envoyé dans la chambre antérieure un bourgeon qui différait par sa structure du reste de la tumeur. La rétine était simplement soulevée et non décollée; la tension de l'œil restait normale, il y avait encore un peu de vision, aucun phénomène réactionnel ne s'était manifesté.

Les lobules néoplasiques étant dépourvus de toute pigmentation, les cellules pigmentaires se montrant uniquement dans le stroma de la tumeur qui représentait évidemment le tissu choroïdien primitif pénétré par les travées néoplasiques et n'ayant réagi à son contact que par un certain degré d'épaississement sclérosique, il convient de classer ce néoplasme parmi les non pigmentés.

La question de sa nature est plus difficile à résoudre.

Comme nous l'avons expliqué il présente des caractères qui tendraient à la faire considérer comme un *myome*. C'est là une hypothèse que nous discuterons au chapitre de la structure des tumeurs choroïdiennes considérées à un point de vue général et comparatif.

N° 21. — Sarcome mélanique du corps ciliaire.

Guérison constatée au bout de huit ans.

Homme de cinquante-trois ans, charpentier, se présente à l'Hôtel-Dieu en novembre 1889, atteint d'un sarcome de la choroïde de l'œil droit.

Aucun des parents du malade n'a été cancéreux. Lui-même, grand, bien portant, vigoureux, fait remonter le début de son affection à cinq ou six mois; on lui fit remarquer à cette époque que son œil droit était rouge du côté de l'angle interne. La vision resta encore intacte pendant deux à trois mois, puis elle baissa progressivement sans que le malade éprouvât aucune douleur.

Examiné pour la première fois le 24 novembre 1889, il présente sur la région supéro-interne de la sclérotique droite une large plaque mélanique soulevant à peine la conjonctive, et en dehors de laquelle se dessine un groupe de vaisseaux tortueux, congestionnés, se terminant au niveau du bord scléro-cornéen en plongeant dans la sclérotique. C'est là la rougeur signalée au malade six mois auparavant et qui avait par conséquent à cette époque une valeur diagnostique considérable. La plaque noire épisclérale n'est pas le seul prolongement visible de la tumeur. Un bourrelet noirâtre comble l'angle irien dans sa partie nasale, prolongement évident d'une tumeur intraoculaire ayant pénétré à travers les attaches de l'iris.

Pupille légèrement ovale à grand axe vertical, ses mouvements sont paresseux, mais l'iris a tout son brillant physiologique et sa couleur normale.

Tonus normal. $V = \frac{1}{4}$.

A l'ophtalmoscope, le champ pupillaire, vu de face, paraît

libre, mais un trouble fin du vitré ne permet pas de distinguer nettement la papille. Une saillie noirâtre, arrondie, régulière, située au même niveau que le bourrelet mélanique de la chambre antérieure, apparaît dans le champ pupillaire, derrière le cristallin, quand on examine l'œil en se penchant de manière à explorer ses régions nasales.

Le diagnostic de sarcome mélanique de la choroïde s'imposait, l'énucléation fut immédiatement acceptée par le malade.

M. le docteur Feillé (d'Angers), qui avait envoyé le malade à l'hôtel-Dieu de Paris et qui l'a revu depuis son opération, a bien voulu nous donner de ses nouvelles.

Dans une lettre datée du 31 juillet 1897, il nous annonce que le malade, âgé aujourd'hui de soixante et un ans, se porte fort bien. Voici donc une guérison qui datant de huit ans, peut, sans aucun doute, être considérée comme définitive et présente d'autant plus d'intérêt qu'en somme, par la plaque mélanique sous conjonctivale, le néoplasme avait fusé hors de l'œil et que l'on aurait pu craindre à bon droit une récidive orbitaire.

Examen anatomique. — Après énucléation, le globe de l'œil présente un aspect normal, à part les altérations du segment antérieur précédemment décrites. Le nerf optique est sain ; l'espace sous-dural dilaté ; l'œil devient mou, comme un œil normal.

Le globe étant divisé en deux segments, la tumeur apparaît sous forme d'un gros bourrelet arrondi, occupant la région nasale des procès ciliaires, qu'elle englobe complètement, s'étendant du bord cristallinien, qu'elle touche jusque vers l'équateur de l'œil, du moins dans ses parties déclives, car son extrémité supérieure est plus étroite. Petit décollement rétinien au niveau de la partie inférieure de la tumeur; sur le reste de l'étendue de celle-ci, la rétine paraît faire corps avec le tissu néoplasique.

Les autres parties de l'œil ont un aspect normal.

La tumeur est d'une couleur noirâtre à reflets grisâtres.

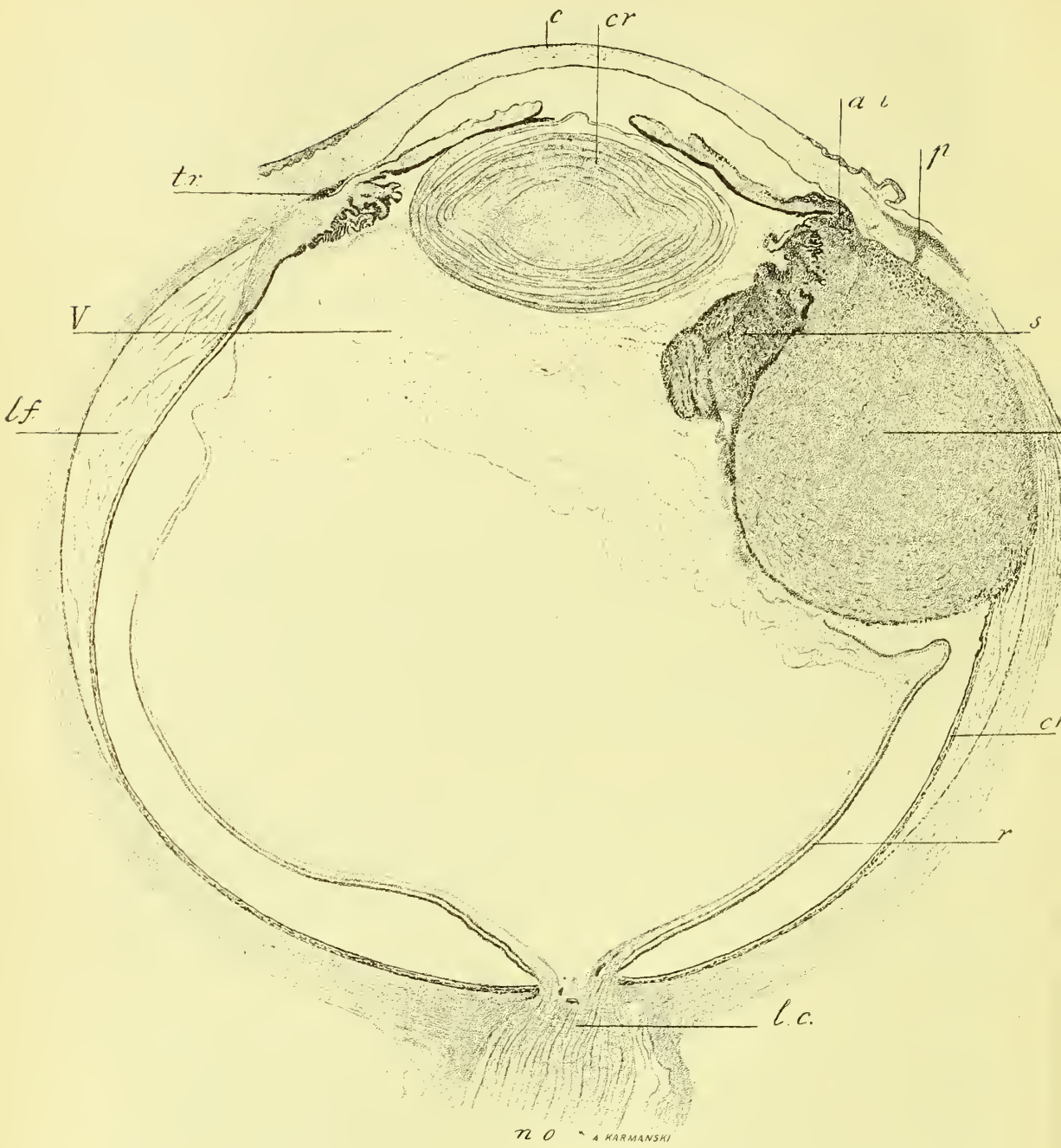

Fig. 25. — Coupe totale d'un œil renfermant un sarcome mélanique du corps ciliaire (obs. nº 21). Guérison constatée au bout de huit ans.

c, la cornée, normale. — *cr*, le cristallin, normal. — *V*, le vitré, décollé et ratatiné sous l'influence des réactifs (liq. de Müller). — *ch*, la choroïde, normale en dehors de la tumeur. — *l*, *f*, la lamina fusca, infiltrée par le liq. de Müller, ce qui a déterminé un décollement accidentel de la choroïde. — *r*, rétine, normale, décollée sous l'influence des réactifs. — *l. c.*, lame criblée, dans sa position physiologique. — *n. o.*, le nerf optique, normal. — *t. r.*, le tissu réticulé représenté par une petite tache noirâtre, coloration due à son infiltration pigmentaire. — *a. i.*, l'angle irien, ici oblitéré par l'iris dégénéré. — *s*, frange ciliaire infiltrée par le sarcome et constituant le petit lobe de la tumeur. — *S*, le gros lobe de la tumeur développé aux dépens de la choroïde. — *p*, un petit prolongement de la tumeur ayant fusé à travers le canal intrascléral d'un petit vaisseau, et s'étalant sous forme d'une tache noire sous-conjonctivale.

Les coupes sont obliques de haut en bas et de dehors en dedans de manière à passer par le centre de la tumeur.

La cornée est normale dans toute son étendue.

La chambre antérieure, un peu diminuée de profondeur, ne présente aucun exsudat.

Iris. — Du côté externe de la coupe, il est normal. L'angle irien, malgré l'aplatissement de la chambre anté-

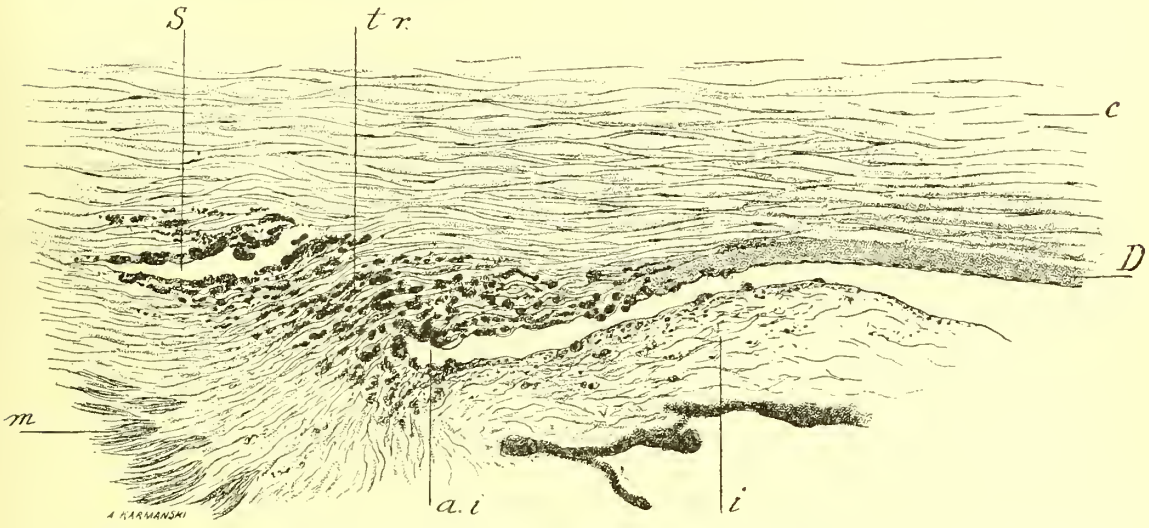

Fig. 26. — Région de l'angle irien (obs. nº 21) vue à un fort grossissement. Embolies pigmentaires du réticulum scléro-cornéen).

m, insertion antérieure du muscle ciliaire. — *S*, le canal de Schlemm, ses abords sont infiltrés d'amas pigmentaires noirs, sa cavité est libre. — *t. r.*, le tissu réticulé dont les mailles sont obstruées par des amas pigmentaires analogues. — *a. i.*, l'angle irien resté ouvert malgré le mouvement de propulsion de l'iris vers la cornée. — *i*, l'iris. — *D*, la membrane de Descemet. — *c*, le tissu cornéen.

rieure, présente sa forme en arcade, mais le tissu de filtration est farci d'amas pigmentaires volumineux (fig. 26) qui se moulent dans ses interstices et les obstruent, créant ainsi très probablement une cause de rétention des liquides intraoculaires et une véritable préparation au glaucome. Nous reviendrons sur cette question importante.

Le canal de Schlemm est généralement libre.

Du côté interne, le tissu de l'iris est également normal, sauf cependant vers sa racine. Cette région de l'iris est en

effet infiltrée et épaissie par les éléments néoplasiques et de plus refoulée contre la zone réticulée, ce qu'il faut attribuer dans ce cas à son augmentation de volume.

Corps ciliaire. — Du côté externe, il reste tout à fait normal.

Du côté interne, il est transformé en une tumeur arrondie, épaisse de 6 millimètres et large de 10 millimètres.

Ainsi que le montre la figure, cette tumeur présente deux parties : l'une volumineuse, hémisphérique (L), l'autre (*l*) appendue à la face interne de la première sous forme d'un lobule qui se continue en avant avec les franges ciliaires aux dépens desquelles elle s'est probablement développée.

Le gros lobe de la tumeur dépasse en arrière de 4 à 5 millimètres le niveau de l'ora serrata et se continue avec la sclérotique d'une façon tout à fait brusque, sans s'effiler progressivement.

La rétine, soulevée par la tumeur, est distincte à sa surface jusqu'à l'ora serrata.

Par contre on ne distingue pas le revêtement cellulaire des procès ciliaires à la surface interne du petit lobe de la tumeur. Au devant de celui-ci on remarque des franges ciliaires encore bien reconnaissables, mais infiltrées d'éléments néoplasiques, augmentées de volume, et refoulant ainsi l'iris vers la cornée.

Du côté de la sclérotique, la limite de la tumeur est parfaitement nette ; cependant, à 3 millimètres en arrière du limbe environ, le tissu néoplasique a fusé dans la gaine d'un vaisseau perforant pour aller s'étaler en plaque sous la conjonctive en formant la tache noire visible sur l'œil vivant.

Cristallin et cristalloïde. — Normaux ; cependant la partie du cristallin en contact avec le petit lobe de la

tumeur présente des couches corticales cataractées.

Corps vitré. — Rétracté en avant, très probablement sous l'unique influence des réactifs, car il est tel qu'il se présente sur des yeux normaux traités comme celui-ci (liquide de Müller). Les parties antérieures présentent un assez grand nombre de cellules rondes chargées de pigment.

Choroïde. — En dehors de la tumeur elle est parfaitement saine, à part quelques productions verruqueuses de sa lame vitrée.

Rétine. — Elle est normale, de même que son épithélium pigmentaire, à l'exception du point où elle est soulevée par la tumeur et où elle montre des vacuoles.

La papille, le nerf optique, la sclérotique sont normaux.

Histologie de la tumeur. — Le gros lobe de la tumeur est constitué par un tissu compact et parfaitement homogène. La très grande majorité des cellules de ce tissu ne renferme pas de pigment ; cependant, il existe un pointillé pigmentaire assez abondant vers la surface interne de la tumeur. Dans l'intérieur même de la masse néoplasique, le pigment est disposé suivant de fines traînées irrégulières qui dessinent une sorte de réseau et dont l'ensemble paraît représenter le système des lamelles anastomosées de la choroïde et de la lamina fusca telles que les révèle l'œdème sous-choroïdien. Dans cette tumeur les cellules sont toutes semblables entre elles ; ce sont de petits éléments fusiformes, à noyaux ovoïdes, groupés en faisceaux, en traînées, en tourbillons, sans aucun stroma intermédiaire.

Le muscle ciliaire est envahi et dissocié par les éléments de la tumeur ; ses faisceaux musculaires ont conservé leur volume ; c'est aux dépens du tissu conjonctif du muscle que s'est fait l'envahissement néoplasique.

La tumeur ne renferme qu'un assez petit nombre de vaisseaux, peu volumineux.

Le petit lobe de la tumeur a la même constitution que le grand, mais il est plus nettement fasciculé, plus pigmenté et renferme de plus gros vaisseaux.

Il s'agit en somme d'un sarcome fasciculé mélanique, dont la pigmentation est très inégale suivant les points: ainsi le gros lobe est à peine pigmenté, tandis que son prolongement sous-conjonctival et le petit lobe tout entier sont beaucoup plus riches en cellules noires.

N° 63. — Sarcome mélanique juxta-papillaire.

Femme de quarante ans, de nationalité grecque, bien portante quoique un peu nerveuse, mais née de mère arthritique ; s'est aperçue par hasard il y a *trois ans* qu'avec son œil droit elle voyait les objets plus petits et déformés, tandis que les deux yeux ouverts elle voyait double.

Un spécialiste distingué d'Athènes diagnostiqua un décollement inféro-interne de la rétine droite, fit faire des injections de pilocarpine, traitement qui affaiblit beaucoup la malade sans améliorer l'état de son œil.

La vision continua même à baisser peu à peu sans douleurs ni photopsies, l'œil gauche restant bon et la malade s'étant résignée à considérer le droit comme perdu ; son affaiblissement progressif avait du reste débarrassé la malade de la diplopie.

Mais une lecture prolongée à la lumière d'une lampe fatigua son œil gauche au point que désormais elle ne pouvait appliquer son regard à la vision de près sans que la fatigue reparût presque aussitôt. Effrayée de ce phénomène, elle se décida à venir consulter à Paris.

On constate alors que l'œil droit, le premier atteint, ne présente extérieurement aucun phénomène inflammatoire ; il est légèrement dévié en dehors, sa tension n'est pas augmentée, la pupille n'est pas dilatée, mais simplement un peu paresseuse. Pas de phosphènes, la faculté visuelle est réduite à une simple perception lumineuse limitée aux parties centrales de la rétine.

A l'ophtalmoscope, on distingue un mamelon à reflets argentés, fortement saillant, siégeant à la partie inféro-externe du segment postérieur (image droite) et cachant complètement la papille. Le sommet du mamelon, saillant, libre, arrondi, est placé devant la papille, ainsi que le montre la position des vaisseaux rétiniens apparaissant sur le sommet comme un sentier qui franchit la crête d'une montagne. Sa base, élargie, se perd, sans délimitation nette, du côté et au-dessous de la macula en déterminant là la formation de quelques plis rétiniens à reflets blanchâtres.

La tumeur est fixe et ne présente ni flottement ni mouvements d'aucune sorte. Sa saillie, mesurée à l'image droite, est évaluée à 5 millimètres. Sa coloration est argentée, à reflets noirâtres.

Malgré la lenteur extrême de la marche de la maladie et l'absence de tonus, on ne peut accepter l'idée d'un décollement simple de la rétine; celle d'un cysticerque sous-rétinien se présente à peine à l'esprit. C'est en somme au diagnostic de néoplasme que l'on s'arrête, surtout après avoir pu constater par l'éclairage électrique que des vaisseaux de nouvelle formation rampent à la surface de la tumeur au-dessous des vaisseaux rétiniens.

La limitation du néoplasme, la lenteur de sa marche rendant très légitime l'espoir qu'une énucléation non différée procurerait une guérison définitive ; d'autre part, aucune autre cause que la présence de la tumeur ne pouvant expliquer les phénomènes de fatigue rétinienne éprouvés par l'œil gauche, l'extirpation du globe droit fut décidée et exécutée par le professeur Panas, le 25 janvier 1891.

Il faut noter que les phosphènes et la fatigue rétinienne de l'œil conservé existèrent encore près d'un an après l'énucléation.

La guérison se maintient du reste parfaite actuellement (août 1893).

Examen microscopique.

Segment postérieur. — La cornée, la chambre antérieure, l'iris, l'angle irien, le canal de Schlemm, les

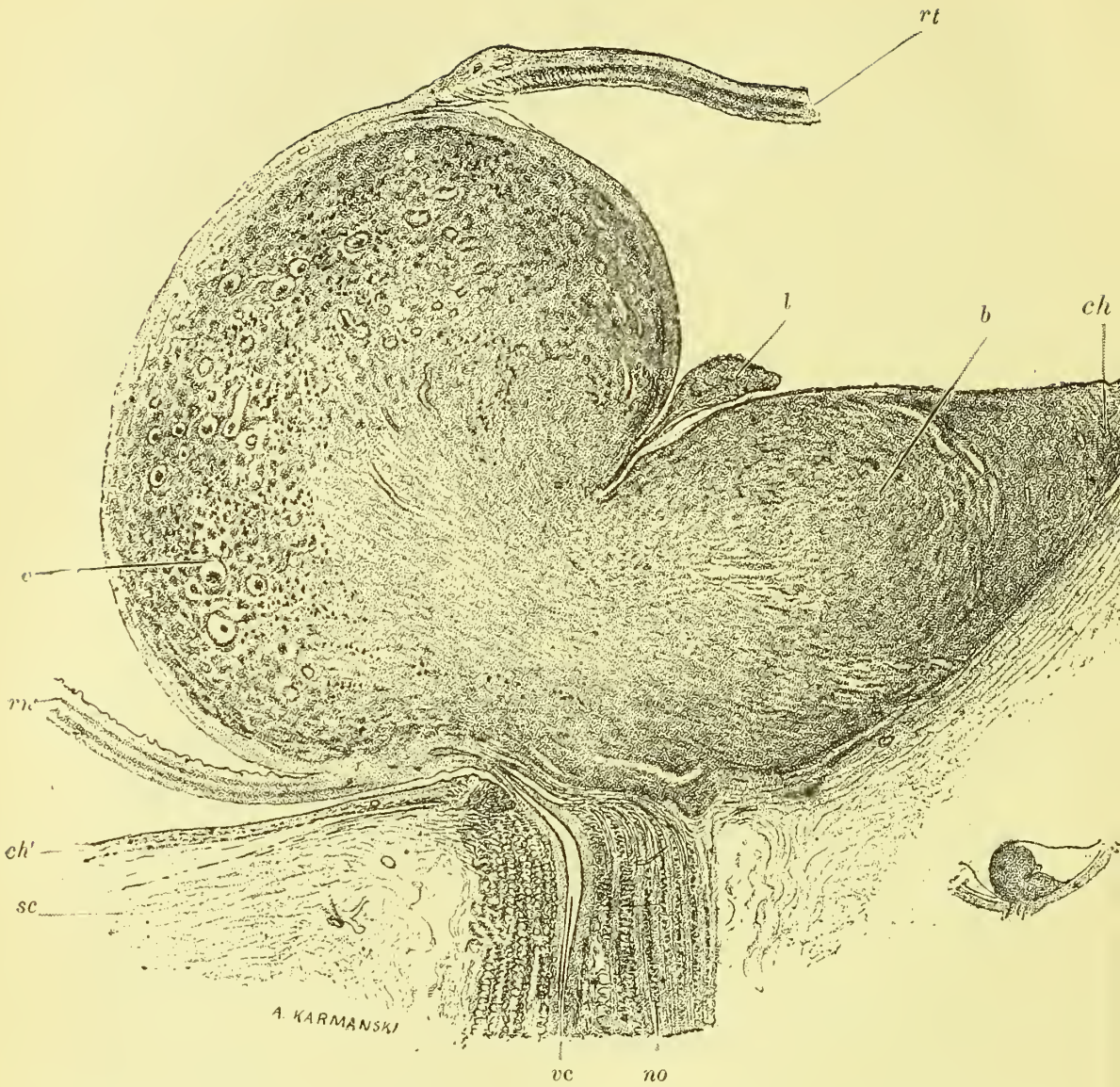

Fig. 27. — Coupe de la région papillaire montrant l'ensemble de la tumeur choroïdienne, sa partie basale (*b*) et sa partie globuleuse, ses rapports avec la rétine qu'elle décolle, avec la papille qu'elle recouvre, avec la choroïde dont elle représente un énorme épaississement (obs. n° 63). (La petite figure à droite représente la pièce grandeur naturelle.)

n. o., le nerf optique, atrophié à la gauche des vaisseaux centraux (*v*), à peu près conservé à leur droite. — *sc.*, la sclérotique, normale. — *ch'*, la partie gauche (nasale) de la choroïde, avec son épaisseur normale, sauf au contact de la papille où un nodule noirâtre représente la section d'un anneau néoplasique péri-papillaire. — *ch.*, la région temporale de la choroïde s'épaississant rapidement pour former le sarcome. — *b*, la région basale de la tumeur représentant un fort épaississement de la choroïde. A sa surface libre on reconnaît parfaitement la lame vitrée de la choroïde, qui va se terminer au fond du sillon séparant les deux lobes de la tumeur. L'épithélium pigmentaire de la rétine est resté adhérent à la lame vitrée, qu'il accompagne jusque dans le sillon interlobaire. — *l*, un lobule de la tumeur. — *r. t.*, la région temporale de la rétine, soulevée et décollée par la tumeur. — *v*, vaisseaux de nouvelle formation, surtout abondants dans les parties superficielles du lobe sphéroïdal de la tumeur. — *r.n.*, la région nasale de la rétine.

procès et le muscle ciliaire, la zonule et le cristallin sont parfaitement normaux. Mais, en quelques points, des attaches zonulaires à la pars ciliaris retinæ, il existe, engagées entre les fibres de la zonule, quelques boules pigmentaires noirâtres (probablement des leucocytes farcis de grains de pigment). On retrouve quelques-uns de ces corpuscules noirâtres plus en avant dans la racine de l'iris, et quelques autres enfin, mais plus rares et plus petits, dans les mailles du tissu réticulé qui sépare la veine de Schlemm de la chambre antérieure.

Segment postérieur. — Il renferme la tumeur, pour l'aspect et la description macroscopique de laquelle nous renvoyons à la figure et à la légende ci-jointes (fig. 27).

Forme de la tumeur. — Ses rapports avec la lame vitrée de la choroïde ; avec la rétine, la papille.

Nous comprenons le développement morphologique de cette tumeur de la façon suivante : née de la choroïde dans la région maculaire, peut-être tout au contact de la papille, elle a déterminé tout d'abord un simple épaississement choroïdien dont la portion basale de la tumeur actuelle représente le type et sans doute le point de départ. La lame vitrée de la choroïde a été ainsi progressivement écartée de la sclérotique, et son bord papillaire, c'est-à-dire le bord de l'orifice qu'elle présente au niveau de la pupille, s'est peu à peu soulevé en s'éloignant de la limite papillaire, laissant ainsi un passage au néoplasme, qui dès lors a pu faire hernie *immédiatement* sous la rétine. Dans la légende de la figure, nous avons en effet indiqué que la lame vitrée est visible sur la partie plane de la tumeur jusqu'au fond du sillon interlobaire et pas au delà. La distance comprise entre ce dernier point et le

bord nasal de la papille représente donc pour nous le diamètre de l'orifice papillaire de la lame vitrée, dont l'orientation a changé par suite du développement de la tumeur, mais dont les dimensions transversales sont en somme peu modifiées. Toute la partie globuleuse de la tumeur représente donc une *hernie sous-rétinienne* du néoplasme dont la région basale aplatie (*b*) est seule restée vraiment intra-choroïdienne.

La lame vitrée de la choroïde, comprimant et aplatissant une partie de la tumeur, laissant échapper par son orifice pupillaire une tête sphéroïdale que le bord tranchant de l'orifice étrangle à sa base d'un sillon profond, joue donc un rôle prépondérant dans la morphologie du néoplasme.

Nous avons ici un exemple de plus de la résistance particulière des membranes anhistes de l'œil (membrane de Descemet, cristalloïde, membrane vitrée de la choroïde), qui restent inertes en présence des phénomènes cellulaires ou chimiques qui les environnent, résistent mécaniquement, montrant ainsi qu'elles ont perdu presque toutes leurs propriétés vitales pour ne conserver que des qualités purement physiques.

La rétine temporale, refoulée par la tumeur, s'est repliée sur la papille qu'elle recouvre entièrement, s'accolant même à la rétine nasale pour se fusionner avec celle-ci en une membrane unique dans une petite étendue. Tout cela se voit sur la figure.

Sur la partie gauche (nasale) du lobe arrondi de la tumeur, la rétine est tout d'abord méconnaissable, complètement atrophiée ou résorbée. Un peu plus haut, on reconnaît la limitante interne, mais c'est seulement 1 millimètre avant le point où elle devient libre que l'on distingue quelques-unes des couches rétiniennes : les

grains internes, le plexus cérébral et la couche nerveuse, atrophiée du reste. La partie de rétine décollée, mais non adhérente à la tumeur, montre des couches internes relativement conservées, mais les cônes et bâtonnets et leurs noyaux ont complètement disparu.

Quant à la couche pigmentaire de la rétine, nous avons dit qu'elle était restée adhérente à la lame vitrée choroïdienne. Elle est donc séparée de la rétine, ici comme dans tous les décollements.

La papille, sur laquelle le feuillet temporal de la rétine est renversé et fortement appliqué par le néoplasme, montre un tissu atrophié et tassé. Mais la lame criblée est normale et non refoulée.

Structure de la tumeur.

Tumeur peu pigmentée, ombrée simplement. Les quelques cellules pigmentaires sont disséminées à peu près également dans toute sa masse; elles sont plus grosses que les cellules sans pigment et de forme irrégulière. Les cellules non pigmentaires, de beaucoup les plus nombreuses, sont des cellules fusiformes typiques, toutes semblables entre elles, avec un gros noyau et deux fins prolongements. Elles sont disposées en faisceaux entrecroisés et coupés dans divers sens, d'où l'aspect spécial aux sarcomes fasciculés. Il n'y a aucun stroma.

Les vaisseaux sont plus nombreux et plus volumineux à la périphérie qu'au centre de la tumeur. La plupart ont des parois minces. Cependant il n'y a pas d'hémorragies interstitielles. Vu le nombre de ces vaisseaux, la plupart d'entre eux sont nécessairement de formation récente.

Il est impossible de dire dans quelle couche de la choroïde la tumeur a pris naissance : la dégénérescence

sarcomateuse commence au même niveau dans tous les plans de la choroïde.

N° 94. — Sarcome mélanique juxta-papillaire.

Guérison constatée au bout de sept ans.

M. L..., quarante-cinq ans, emmétrope, tireur émérite, vue parfaite, commença, en 1889, à subir un affaiblissement de l'acuité visuelle de l'œil gauche. Tout d'abord l'œil reste indolent et ne réagit pas ; examiné à l'ophtalmoscope, on constate un décollement à siège anormal que le Dr Landolt qualifie de décollement hémorragique.

Au commencement de mai 1891 se manifestent des douleurs et de l'injection conjonctivale, sans dureté manifeste ; on fait des instillations d'atropine. Depuis le 15 mai, douleurs vives, insomnie presque complète, exagération de l'injection épisclérale, dilatation de la pupille, effacement de la chambre antérieure, aspect opalescent du cristallin, dureté pierreuse du globe, en un mot glaucome aigu. Le diagnostic de tumeur intraoculaire étant solidement établi par les commémoratifs de décollement de la rétine suivi d'une attaque de glaucome, l'énucléation est pratiquée le 30 mai, avec résection d'une partie du nerf optique qui a, du reste, conservé son aspect macroscopique normal.

A l'époque actuelle (mars 1898) le malad ene présente aucune trace de récidive, sa santé est parfaite. Voici donc une tumeur absolument noire ainsi que le montre la figure 29, constituée par des éléments polymorphes, principalement globuleux et qui malgré ces caractères considérés généralement comme d'un pronostic grave, n'a donné, depuis plus de six ans que l'opération a été pratiquée, ni métastase, ni récidive orbitaire et dont par conséquent la guérison peut être considérée comme définitive.

A part l'aspect glaucomateux du segment antérieur, le bulbe énucléé ne présente rien d'anormal, aucune ectasie.

L'incision en fait écouler un liquide jaunâtre ; la rétine, complètement décollée, forme cordon entre la papille et le cristallin. Au côté externe du pédicule rétinien, s'élève de la

choroïde une tumeur noire, du volume d'une petite noisette, présentant une base large et aplatie qu'un sillon circulaire sépare d'une tête arrondie régulièrement. La choroïde, dans le reste de son étendue, est d'aspect normal.

Examen microscopique. — Cornée normale, sauf congestion du limbe ; chambre antérieure aplatie, remplie par un coagulum à granulations très fines, sans traces de réseaux fibrineux; nombreux dépôts de cellules pigmentées ou incolores sur la membrane de Descemet.

L'iris a conservé l'intégrité de son tissu, mais les vaisseaux iriens sont fortement congestionnés, surtout près du bord pupillaire ; il est à remarquer que, malgré cela, la pupille était largement dilatée. La base de l'iris est intimement appliquée au tissu de filtration (soudure de Knies) sans traces d'inflammation de part et d'autre et sans autres lésions que le tassement des tissus.

Les procès ciliaires sont normaux. Par suite du contact des plis de la rétine décollée avec les franges des procès, celles-ci touchent l'iris en plusieurs points ; mais il devait y avoir simple contact et non compression, car les têtes ciliaires ne sont nullement déformées. Autour de quelques vaisseaux, on trouve çà et là des foyers disséminés d'infiltration cellulaire. Le muscle ciliaire est atrophié par places, en d'autres points il est normal.

Cristallin. — Entièrement normal au point de vue histologique, mais évidemment refoulé en avant et aplatissant ainsi la chambre antérieure.

Une tumeur mélanique en forme de champignon s'élève du pôle postérieur, au côté supéro-externe de la papille qu'elle touche et envahit même quelque peu. Elle fait dans le vitré une saillie de 1 centimètre et sa largeur à sa base est de 9 millimètres ; sa grosseur est donc comparable à celle d'une petite noisette.

La rétine, complètement décollée, est rejetée en bas et en dedans sous forme d'un pédicule aplati qui, plus en avant, s'étale en plis moulés sur la face postérieure du cristallin. Entre ces plis rétiniens, on trouve des traces de vitré fortement fibrillaire et infiltré d'un assez grand nombre de cellules compactes ou physaliphores.

Partout la choroïde est en place, sauf au niveau de la tumeur, dans laquelle elle se perd.

La sclérotique est saine.

Sur la coupe, la (fig. 28) tumeur est d'un noir intense, sauf pour certaines parties, moins pigmentées, vers sa base.

Elle contient un assez grand nombre de vaisseaux, surtout dans ses parties antérieures; quelques-uns ont le volume d'une grosse veine rétinienne et l'un d'eux semble passer de la tumeur dans la rétine ; mais cela n'est probablement qu'une simple apparence due à la direction de la coupe.

Les éléments cellulaires de la tumeur sont :

a) De petites cellules non pigmentées, du type des sarcomes globo-cellulaires;

b) Des cellules pigmentaires, les unes étroites comme celles de la choroïde, les autres globuleuses et semblables à des leucocytes hypertrophiés par une forte infiltration de grains pigmentaires.

La tumeur, développée dans la choroïde, ainsi qu'il est très facile de le constater par sa continuité avec cette membrane, a envahi tout l'anneau choroïdien ainsi que le démontre un examen attentif : sur la coupe, en effet, on trouve, du côté de la papille opposé à la grosse masse de la tumeur, un petit îlot néoplasique qui épaissit légèrement la choroïde en ce point.

La rétine présente de profondes altérations secondaires, marquées surtout dans le feuillet rétinien qui est au

contact immédiat de la tumeur : les couches internes sont sclérosées, les corps des cellules visuelles profondément altérés, les cônes et bâtonnets ont totalement

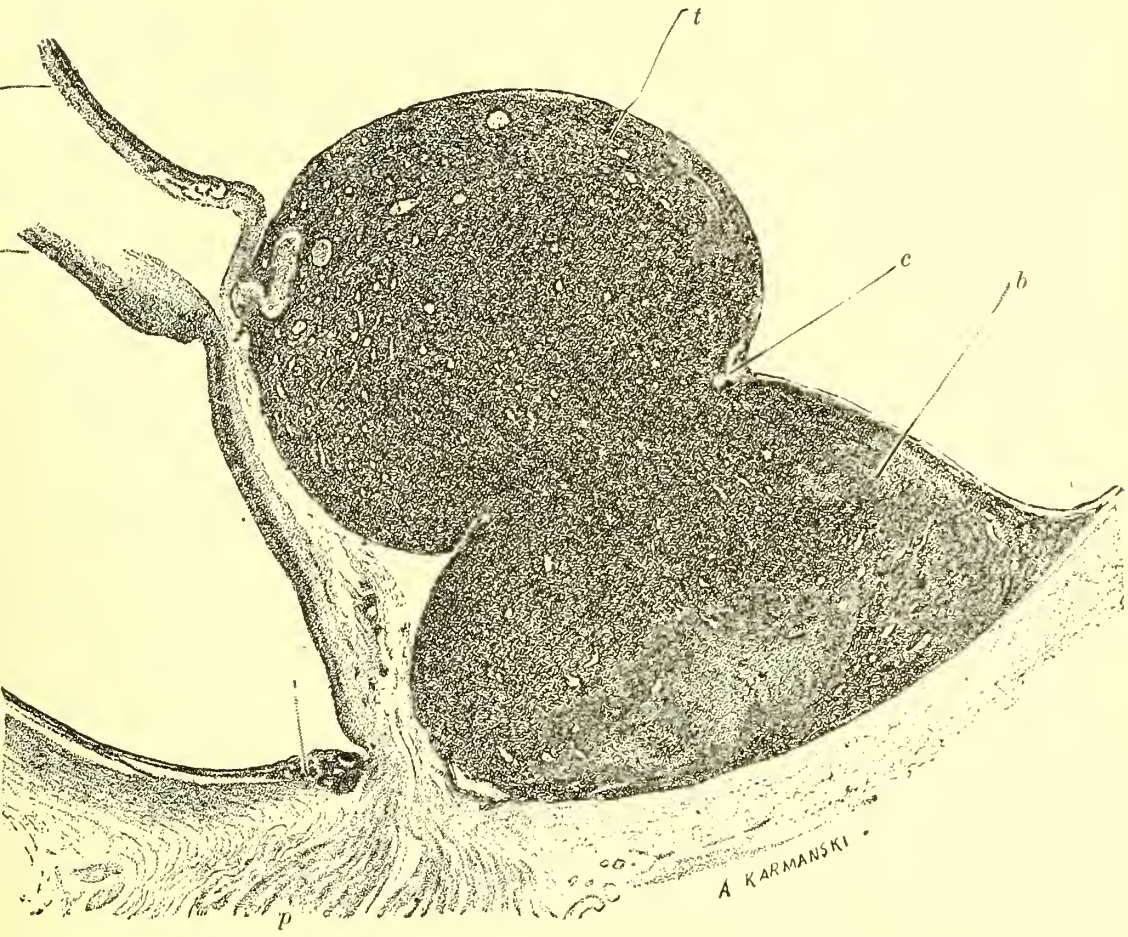

Fig. 28. — Sarcome mélanique juxta-papillaire avec décollement total de la rétine et glaucome secondaire. Guérison constatée au bout de six ans (obs. nº 94).

p, la papille. — *sc*, la sclérotique. — *l*, petit lobule de la tumeur représentant la coupe transversale d'un anneau néoplasique péri-papillaire. — *ch*, la choroïde, normale en ce point — *r*, le feuillet temporal de la rétine décollée. — *r'*, le feuillet nasal en partie atrophié et adhérent à la tumeur. — *b*, la partie basale, *sous-choroïdienne* de la tumeur. — *c*, col ou étranglement représentant le point où la tumeur a, par son volume, fait éclater les couches superficielles et notamment la lame vitrée de la choroïde, pour faire ensuite hernie sous forme d'un champignon hémisphérique *t*.

disparu. Là où elle touche la tumeur, la rétine est infiltrée d'amas pigmentaires. Les vaisseaux rétiniens sont conservés et sans altérations apparentes.

Le nerf optique, excisé sur une longueur de plusieurs millimètres, a pu être examiné sur des coupes transversales.

Il présente une certaine distension des gaines névrogliques périfasciculaires, sorte d'œdème interstitiel.

Un certain nombre de faisceaux présentent des lésions d'aspect particulier, et localisées à la partie centrale de chacun d'eux. Il s'agit d'une sorte de dégénérescence granuleuse du centre des faisceaux, constituant là un îlot de tissu nécrosé, se colorant mal et dans lequel on ne rencontre aucune apparence cellulaire. Un examen plus approfondi montre qu'un grand nombre de faisceaux, normaux à première vue, présentent des traces de dégénérescence, début probable de la nécrobiose signalée ci-dessus. On ne distingue plus, comme à l'état normal, ni la coupe des cylindres-axes, ni le réticulum névroglique ; en d'autres points on les distingue à peine, ils commencent à perdre leurs propriétés de fixation des matières colorantes, signe évident d'une altération profonde de leur constitution et de leur vitalité.

Ajoutons que les faisceaux à centre dégénéré sont disséminés sans ordre dans toute l'épaisseur du nerf optique.

N° 121. — Tumeur mélanique de la choroïde.

G..., homme, vingt-trois ans. — Au commencement de mai 1891, le malade constate un jour, sans prodromes d'aucune sorte, que le champ visuel de son œil droit était rétréci circulairement d'une façon très considérable. Quand il regardait une personne à hauteur du visage, il ne pouvait distinguer à la fois autre chose que sa figure et ses épaules. La vision restait bonne dans le champ visuel ainsi rétréci.

Le resserrement concentrique du champ visuel a éteint la vision en un mois environ. Cependant la partie inférieure du champ visuel a été conservée un peu plus longtemps.

Un médecin militaire, consulté en mai, constata un décollement de la rétine et fit faire un traitement par l'huile de foie de morue.

Puis ce traitement fut abandonné et remplacé par du sirop de Gibert et des frictions mercurielles quotidiennes circumorbitaires. Ce traitement mixte ne fut appliqué que pendant cinq jours et n'amena aucune modification. Le malade, qui était au régiment, fut mis en réforme et n'a suivi depuis aucun traitement.

Depuis deux mois ont apparu des douleurs que le malade localise tantôt dans l'œil, tantôt dans le côté droit de la tête.

Le malade ne présente pas d'antécédents syphilitiques personnels ou héréditaires.

Un frère, en bonne santé, est né pied bot.

Père et mère de santé satisfaisante.

État de l'œil droit. — Aspect glaucomateux. Cornée légèrement opalescente. Un peu de dépoli épithélial. Deux ou trois petits points blanchâtres d'infiltration interstitielle du côté externe. Au niveau de la partie supérieure du limbe, il existe une ligne blanchâtre simulant une petite cicatrice des lames cornéennes. Sensibilité cornéenne à peu près disparue au centre, diminuée sur les bords.

La conjonctive et l'épisclère sont vascularisées dans la région péricornéenne.

Le limbe cornéen est vascularisé seulement en haut.

Iris dilaté au maximum, à ce point qu'il n'est plus visible que dans sa moitié externe sous la forme d'un étroit croissant à liséré noir.

Examen des parties profondes. — OEil inéclairable au miroir ophtalmoscopique.

A l'aide d'une lentille concentrant la lumière directe du soleil ou la lumière électrique, on constate, derrière le cristallin resté transparent, un reflet rose sale étendu à tout le champ pupillaire.

Du côté externe, on aperçoit deux ou trois petits amas rougeâtres, analogues à des caillots sanguins et paraissant situés très près derrière le cristallin, au niveau de sa périphérie.

Du côté interne, dans une position à peu près symétrique, on voit une sorte de caillot rose, translucide, légèrement mobile.

Tonus légèrement, mais nettement augmenté.

Œil un peu sensible à la pression.

Perception lumineuse totalement abolie.

Diagnostic : Sarcome choroïdien avec hémorragies secondaires.

Traitement : Énucléation.

Le malade a été perdu de vue après la guérison opératoire.

Examen microscopique.

Cornée. — Son épithélium est desquamé au centre, lésion cadavérique qui se produit avec une grande rapidité sur les yeux glaucomateux. Des vaisseaux néoformés se montrent dans quelques régions des couches moyennes.

Chambre antérieure. — Sa profondeur est conservée. Elle est remplie d'un coagulum à granulations très fines. Quelques rares cellules migratrices sont appliquées à l'épithélium de Descemet.

Iris. — Des deux côtés de la section transversale du segment antérieur existe une large soudure de Knies atteignant ou dépassant l'origine de la membrane de Descemet, sans atrophie de la portion soudée de l'iris. Des deux côtés également, ectropion très étendu du bord pupillaire, comme conséquence du développement à la face antérieure de l'iris d'une épaisse membrane conjonctive pourvue de vaisseaux volumineux (fig. 32, p. 346).

Le tissu trabéculaire de l'angle irien est tassé, infiltré de cellules pigmentaires ou non. Les vaisseaux du plexus de Leber sont injectés de sang ; le canal de Schlemm est méconnaissable.

Le tissu même de l'iris renferme plus de cellules incolores que normalement, altération qui se rencontre fréquemment dans le glaucome. Les vaisseaux ne paraissent pas malades.

Cristallin. — Sa transparence sur le vivant était

conservée. La cristalloïde est intacte, de même que son épithélium.

Corps ciliaire. — Pas de lésions histologiques appréciables ; injection sanguine des vaisseaux et érection des têtes des procès, qui s'approchent de l'iris, du reste sans le toucher.

Tumeur. — Elle constitue une masse d'un diamètre de 11 à 12 millimètres, occupant la région postéro-externe de la cavité du globe, s'étendant de la papille, qu'elle recouvre, à l'équateur de l'œil, qu'elle dépasse un peu.

Son degré de saillie intraoculaire est à peu près égal au diamètre antéro-postérieur.

Cette tumeur est évidemment développée aux dépens de la choroïde avec laquelle elle se continue à ses limites, tandis que la rétine décollée et altérée passe au devant du néoplasme.

Sa structure est différente suivant les régions. D'une façon générale elle est constituée par un noyau mélanique appliqué à la sclérotique, englobé par une pulpe peu ou pas mélanique, dans la partie saillante de laquelle existe un foyer de dégénérescence muqueuse, analogue à celui qui occupe le centre des chalazions.

En certains points, surtout dans ses parties juxta-sclérales fortement pigmentées, la tumeur, excessivement riche en gros vaisseaux, présente l'aspect caverneux classique de la coupe du tissu pulmonaire, et mérite parfaitement en ces régions le nom d'*angio-sarcome*.

Dans les parties non pigmentées ou peu pigmentées de la tumeur on rencontre une disposition des amas cellulaires en lobules ou cordons qui donnent ici à la coupe une vague apparence glandulaire (fig. 29). Du reste, les cellules constituant ces amas ont beaucoup plutôt l'aspect épithélial (cellules polyédriques ou

polymorphes à noyaux vésiculeux) que l'aspect conjonctif. Vers les parties centrales ramollies, un grand nombre d'éléments libres, mal colorés, vacuolaires, infiltrent les interstices des lobes qui eux-mêmes s'effri-

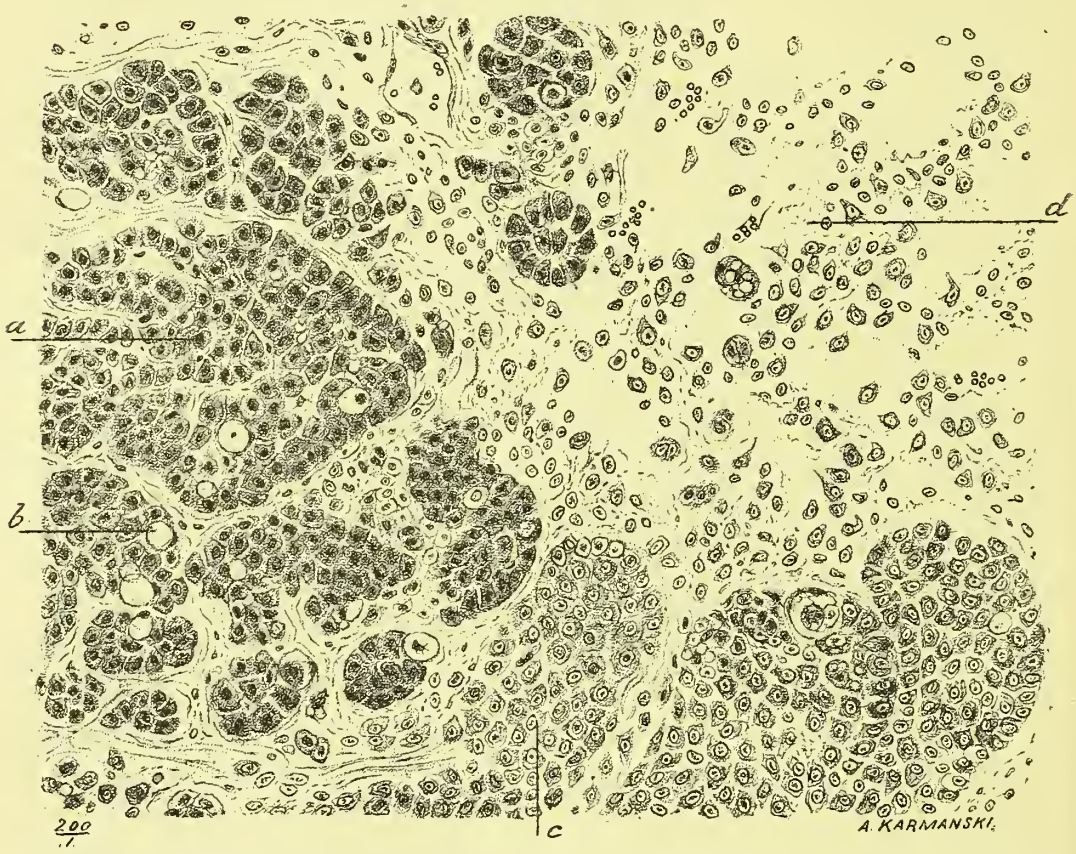

Fig. 29. — Tumeur intraoculaire lobulée (n° 121) vue à un grossissement de 200 diamètres.

a, grosses cellules polyédriques, d'aspect épithélial, à noyau fortement coloré. — *b*, cellules en voie de dégénérescence muqueuse à noyau périphérique. — *c*, cellules polyédriques à noyau vésiculeux. — *d*, points ramollis du centre de la tumeur, composé de cellules désagrégées, de détritus cellulaires, de leucocytes, d'hématies. On remarquera qu'il n'existe aucun vaisseau au centre des amas cellulaires lobulés.

tent par leurs bords ou se crèvent, de manière à laisser échapper des éléments analogues : c'est ce qui constitue la pulpe centrale ramollie.

Un assez grand nombre de vaisseaux sanguins néoformés circulent entre ces lobes de la tumeur (qui eux-mêmes, là où ils sont bien nets, sont homogènes et

invasculaires) et ont donné lieu à de petites hémorragies interstitielles.

Rétine. — Elle est complètement décollée; entre elle et le cristallin on retrouve des amas fibrillaires tassés qui représentent le vitré.

Le **nerf optique** présente des altérations de ses fibres dont la myéline ne forme plus des gaines continues, mais s'est dissociée en une série de gouttelettes. Il existe un léger épaississement des travées conjonctives qui paraissent œdémateuses.

N° 124. — Sarcome mélanique juxta-papillaire avec prolifération orbitaire.

Femme de trente-et-un ans. — Se présente à l'Hôtel-Dieu avec un œil droit chémotique, fortement dévié du côté nasal et exorbitique; la région externe des paupières est soulevée et distendue comme par une tumeur intraorbitaire refoulant l'œil en dedans et l'immobilisant. La pupille est dilatée au maximum, le bord de l'iris est ectropionné et montre la coloration noire de l'uvée. La tension est glaucomateuse, la vision nulle, les douleurs excessives; cette dernière circonstance rend impossible une palpation méthodique de l'orbite.

La malade, très déprimée par les souffrances qu'elle éprouve depuis une quinzaine de jours et qui l'empêchent de dormir et de manger, donne assez peu de renseignements sur l'histoire de sa maladie. Sa vue s'est perdue à droite depuis deux ans, le défaut de mobilité et l'exophtalmie datent de quelques mois, les douleurs remontent à une quinzaine de jours, mais il y avait eu déjà quelques attaques douloureuses, moins persistantes et surtout moins pénibles que les souffrances actuelles.

Le phénomène primitif ayant été l'amaurose suivie d'exophtalmie et de déviation du globe, on pouvait supposer une tumeur du nerf optique; mais l'état glaucomateux si prononcé indiquait une tumeur non pas rétrobulbaire, mais bien intraoculaire.

La perte de la vision était très probablement sous la dépendance de l'état glaucomateux et ne signifiait nullement que le nerf optique ait été primitivement atteint.

L'énucléation prouva le bien fondé de ce diagnostic. Mais malgré que la portion extraoculaire de la tumeur parût bien limitée, il y eut une récidive orbitaire très rapide. Vingt jours plus tard il fallut procéder à un curage de l'orbite.

Cette tumeur fut opérée beaucoup trop tardivement dans un service de chirurgie générale où l'on négligea de faire d'emblée un curage orbitaire, formellement indiqué cependant par la présence d'un prolongement intra-orbitaire de la tumeur. Elle s'est probablement terminée par la mort de la malade ; cependant nous n'avons pas eu de renseignements positifs à ce sujet.

Un des côtés intéressants de ce cas, sur lequel nous aurons à revenir en parlant du glaucome des tumeurs, consiste en ce que l'hypertension s'est développée ici sans être précédée par un décollement de la rétine, ce qui constitue une rare exception.

Examen microscopique. — L'œil glaucomateux dans l'orbite est devenu mou tout de suite après l'énucléation.

Le globe est coiffé dans sa région postéro-externe par une tumeur intimement adhérente à la sclérotique, et s'étendant exactement de l'insertion du droit externe qu'elle soulève, au nerf optique atrophié dont la gaine durale adhère au néoplasme. Le diamètre vertical de la tumeur est moindre que l'antéro-postérieur (fig. 30).

En comprimant la tumeur sans appuyer sur le globe, celui-ci devient dur comme si l'on chassait un liquide du centre de la tumeur vers l'intérieur de l'œil. En réalité on fait simplement saillir dans l'œil la partie intraoculaire du néoplasme, et l'on augmente ainsi le

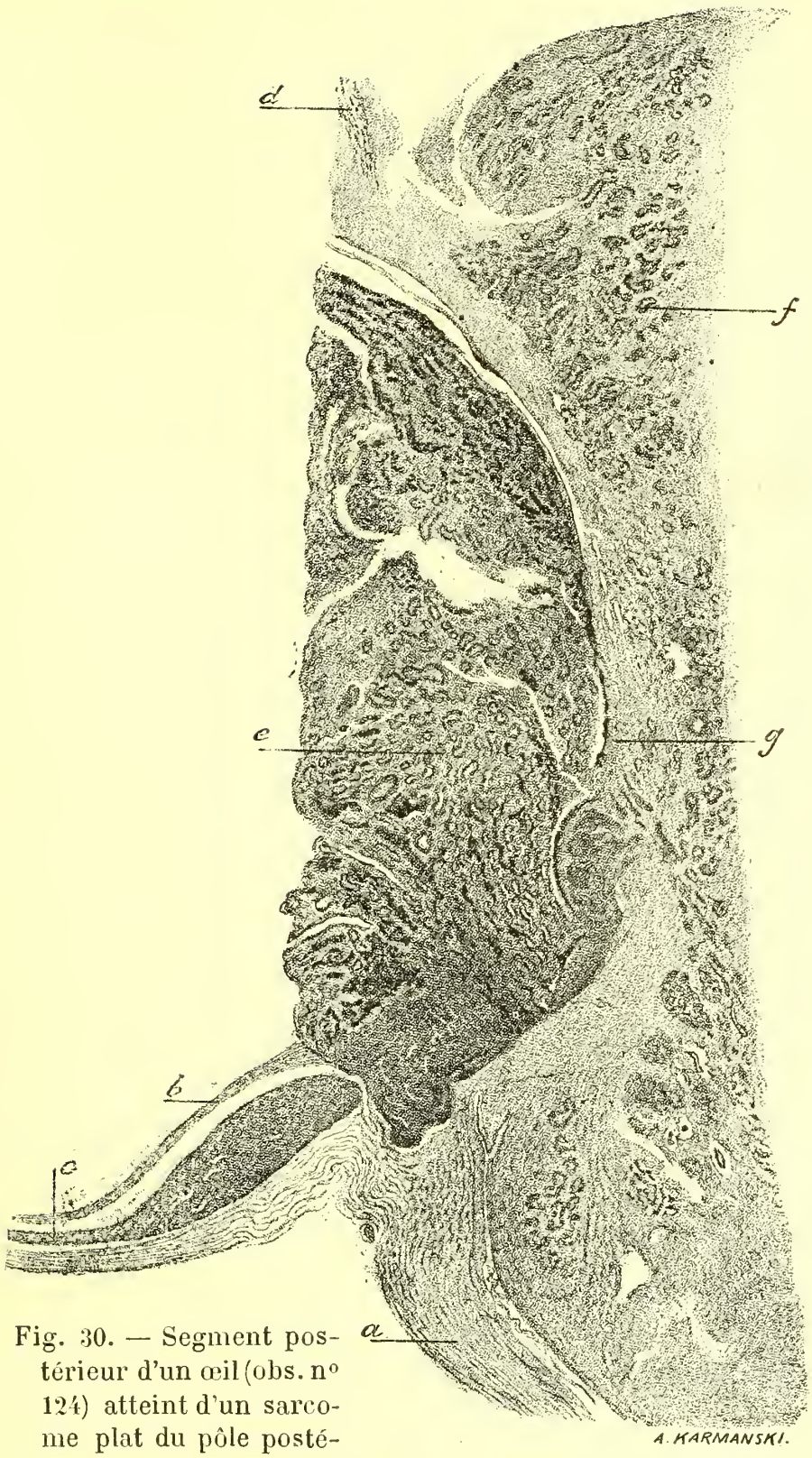

Fig. 30. — Segment postérieur d'un œil (obs. n° 124) atteint d'un sarcome plat du pôle postérieur avec énorme prolifération extraoculaire.

a, le nerf optique, aplati et refoulé par la masse intraoculaire de la tumeur. — *d*, l'insertion du droit externe — *c*, la choroïde infiltrée et épaissie par le néoplasme. — *b*, la rétine, complètement désorganisée. — *e*, la partie intraoculaire de la tumeur ; on voit qu'elle est peu épaisse et que sa surface est parfaitement plane. — *g*, la sclérotique au point où elle est rompue par la tumeur se faisant jour dans l'orbite. — *f*, la partie extraoculaire de la tumeur ; on en a dessiné seulement une faible épaisseur.

volume du contenu de l'œil, mécanisme probable de bien des glaucomes par tumeur.

Le cristallin est cataracté dans ses couches corticales, ce qui empêchait l'examen ophtalmoscopique. Le vitré est décollé en arrière, il est transparent, mais légèrement jaunâtre.

Le corps ciliaire est normal, sauf un petit staphylome intercalaire au niveau duquel la racine de l'iris est comme usée.

Dans toute l'étendue comprise entre la papille et le niveau d'insertion du droit externe, la choroïde est soulevée suivant une surface plane qui correspond exactement à la tumeur épisclérale. Cette surface plane fait saillie quand on comprime entre deux doigts la tumeur extérieure ; cela devait se produire d'une façon continue quand l'œil était dans l'orbite comprimé par les paupières et que la tumeur était gorgée de sang. D'où le glaucome. La compression cessant avec l'énucléation, l'œil est devenu mou immédiatement, s'éloignant ainsi, mais en apparence seulement, des conditions ordinaires observées dans les yeux glaucomateux.

La tumeur, dans sa portion extraoculaire, fait une saillie de 14 millimètres, la partie intra-oculaire n'ayant pas plus de 3 à 4 millimètres d'épaisseur (fig. 30).

Cette dernière est d'aspect marbré ; sur sa coupe des régions incolores alternent avec des régions noires ; la partie extraoculaire ne présente pas de pigment (1).

La papille est complètement englobée par la tumeur, qui, primitivement développée à son côté externe, a envoyé un lobule contournant le nerf optique et appa-

(1) Ceci n'est pas une exception. Hodges et Risley (Anal. in *Archiv f. Augenheilk*, vol. XXXIII) ont cité un cas de sarcome ayant perforé le bulbe, et dont la partie extraoculaire paraissait blanche, tandis que la partie intraoculaire était au contraire très noire.

raissant au côté interne de sa portion intraoculaire.

La choroïde est complètement détruite au niveau du néoplasme ; sur les limites de celui-ci, on reconnaît la membrane épaissie et infiltrée de cellules.

La rétine est soulevée, non décollée ; dans toute son étendue elle est profondément altérée, ses diverses couches sont méconnaissables. Même au niveau de la tumeur elle n'est pas adhérente aux plans sous-jacents.

Le nerf optique est réduit à un petit cordon fibreux.

Le segment antérieur présente au complet les lésions glaucomateuses : large soudure de Knies avec atrophie de la portion adhérente de l'iris ; du côté interne, petit staphylome cornéen (*dit* intercalaire).

Amincissement du stroma conjonctif de l'iris, membrane préirienne ayant amené un ectropion du bord pupillaire extrêmement prononcé du côté externe.

Cristallin cataracté dans ses couches postérieures.

La tumeur est en partie constituée par des *manchons périvasculaires*, très nombreux, très remarquables par leur netteté. Entre ces manchons, très serrés les uns contre les autres, on remarque des amas cellulaires plus clairs formés d'éléments qui se colorent mal. Tous ces éléments d'aspects divers n'en sont pas moins des cellules embryonnaires du tissu conjonctif, fortement colorées et bien vivantes au contact des vaisseaux, tandis que, loin de ceux-ci, elles dégénèrent et prennent moins les matières colorantes. Des amas de cellules bourrées de grains pigmentaires s'observent aussi dans les espaces intertubulaires.

La partie de la tumeur située du côté nasal de la papille est d'un tissu plus compact, et la disposition des cellules autour des vaisseaux n'a rien de spécial.

La partie extraoculaire de la tumeur est riche en tissu

fibreux, à l'inverse de la partie intraoculaire. Elle renferme des bandes fibreuses qui sont évidemment de nouvelle formation et englobent des îlots cellulaires. Là où elle présente cette structure, la tumeur *simule* un carcinome à trame fibreuse développée. Cependant le diagnostic de sarcome doit être maintenu à cause de la nature de la tumeur choroïdienne qu'il faut évidemment considérer comme primitive.

La communication entre les deux parties de la tumeur se fait à travers la sclérotique dissociée sur une large surface et même en un point complètement détruite.

N° 130. — Leucosarcome du corps ciliaire.

Eugénie M..., cinquante-six ans, bonne santé habituelle, ayant toujours vécu à la campagne, a commencé, quatre mois avant l'époque actuelle, à éprouver quelques troubles de la vision de l'œil gauche ; plus tard elle a eu des photopsies, quelques douleurs périorbitaires, un peu de céphalalgie.

Elle présente actuellement dans la chambre antérieure de l'œil gauche une petite tumeur d'un rose vif, large de 5 à 6 millimètres, qui émerge de l'angle irien dans sa région inféro-interne. Ce bourgeon rose est libre au devant de l'iris, sur la coloration bleue duquel il se détache vivement ; il ne présente pas trace de pigment ; des vaisseaux carminés le parcourent, se dirigeant du bord adhérent caché sous le limbe vers le bord libre saillant dans la chambre antérieure. Ajoutons que l'iris est parfaitement sain et mobile, l'humeur aqueuse entièrement limpide, qu'en somme il n'existe pas le moindre signe d'inflammation du segment antérieur.

En regard de la tumeur de la chambre antérieure, mais sur un champ plus étendu, se détachent sur la sclérotique des veinules congestionnées, profondes, dont les extrémités antérieures émergent de la fibreuse à 2 millimètres du bord cornéen.

Le tonus est normal, l'acuité visuelle encore égale à 1/2 ; le vitré légèrement trouble, sans opacités visibles.

En faisant regarder la malade un peu en dedans on voit apparaître dans le champ pupillaire une ombre noire absolument opaque, à contour arrondi et net, siégeant exactement en regard de la tumeur de la chambre antérieure.

Le diagnostic de tumeur sarcomateuse de la région ciliaire, qui s'imposait du reste à la simple vue du bourgeon rosé de la chambre antérieure, étant ainsi confirmé, l'énucléation est pratiquée le lendemain sous le chloroforme.

Examiné deux heures après l'énucléation, le globe est mou, montre un aspect extérieur entièrement normal, un nerf optique sain.

Le corps vitré au niveau du pôle postérieur est décollé de la rétine, sans avoir encore subi de diminution notable de volume; il est légèrement trouble et présente vers sa périphérie un certain nombre de petits amas pigmentaires.

Il n'y a nulle part de décollement de la rétine.

La tumeur simule une noisette engagée dans le corps ciliaire, en avant elle touche le cristallin qu'elle déforme et qui prend à son contact des reflets opalescents, en arrière elle dépasse de plusieurs millimètres la limite de l'ora serrata. Elle est d'une coloration brun grisâtre striée de lignes noires.

L'*examen microscopique* montre une cornée parfaitement saine, une chambre antérieure bien conservée, renfermant un coagulum presque homogène, mais sans aucun dépôt cellulaire sur la membrane de Descemet.

En dehors de la tumeur, l'iris et le corps ciliaire sont parfaitement sains. L'angle irien et son tissu grillagé ont toute leur netteté physiologique, le canal de Schlemm contient du sang, mais c'est à peine si l'on peut trouver quelques cellules migratrices à grains pigmentaires dans les mailles du tissu réticulé.

La papille, le nerf optique, la rétine et la choroïde, en dehors du contact de la tumeur, sont parfaitement normaux, à part quelques petits kystes séniles des parties antérieures de la rétine.

Le cristallin est normal, sauf au contact de la tumeur où ses fibres corticales sont altérées et où son épithélium capsulaire a proliféré.

La tumeur arrondie, épaisse de un centimètre, ne paraît pas primitivement développée dans la choroïde proprement dite. Cette membrane, en effet, se réfléchit sur la tumeur et reste à peu près distincte à sa surface, au lieu de se dissocier et de se perdre dans son épaisseur comme c'est le cas habituel pour les sarcomes choroïdiens. Les procès ciliaires restent appendus au bord inférieur de la tumeur ; ils sont un peu aplatis, mais nullement infiltrés par elle. Quant au muscle ciliaire, il est à peine reconnaissable sur la plupart des coupes, et seulement à ses fibres les plus profondes ; il est donc perdu dans la tumeur, en partie détruit par elle, comme si elle s'était développée à sa face externe, détruisant ses fibres longitudinales en même temps que les parties superficielles de la choroïde, épargnant, au contraire, la portion réticulée du muscle et les couches internes de la choroïde.

Le lobule antérieur du néoplasme a pénétré dans la chambre antérieure en détachant ou en détruisant les attaches sclérales du muscle ciliaire, de sorte que le corps ciliaire et l'iris en totalité se trouvent rejetés à la face profonde de la tumeur. Le tissu grillagé est à ce niveau complètement infiltré par le néoplasme, mais l'iris, bien que recouvert directement par la tumeur, est resté parfaitement indemne, comme c'est le cas pour les procès ciliaires et la choroïde.

Au niveau de la tumeur la rétine, distendue et moins souple que la choroïde, s'est transformée en une sorte de membrane hyaline, représentant peut-être les limitantes vitreuses qui ont résisté à l'atrophie.

Il s'agit ici d'une tumeur tout à fait dépourvue de pigment, sa couleur brune était due à son revêtement choroïdien ; mais son tissu est aussi complètement dépigmenté que celui de son prolongement rosé de la chambre antérieure.

Les éléments du néoplasme sont des cellules à type nettement fusiforme, groupées sans intermédiaire d'aucun stroma, en tourbillons, en courants qui se divisent et s'entrelacent ; tel est du moins l'aspect de la coupe, aspect dû évidemment à une disposition en faisceaux à directions variées des éléments de la tumeur.

On trouve assez peu de vaisseaux ; la plupart, pas tous cependant, ont des parois organisées et doivent être les vaisseaux normaux du muscle ciliaire épars dans la tumeur.

Ce globe oculaire nous paraît particulièrement intéressant en ce que, énucléé de bonne heure, comme celui de l'observation 21, il montre, ainsi que ce dernier, qu'avant la période glaucomateuse des tumeurs tous les tissus de l'œil restent parfaitement sains en dehors de la tumeur elle-même et de sa zone d'accroissement.

Unique organe transparent, l'œil est seul à permettre d'examiner cliniquement d'une façon précise, comment se comportent les tissus aux environs d'une tumeur. Si l'on a pu étudier, dans des conditions particulièrement favorables, le développement de la tuberculose inoculée dans la chambre antérieure, c'est que la cornée possède cet inappréciable avantage pour les expérimentateurs d'être un verre de montre vivant recouvrant une surface inoculable, l'iris. Ces circonstances si favorables pour l'observation, nous pouvons les utiliser dans le cas de tumeur intra oculaire ; nous voyons l'iris rester exempt de tout phénomène irritatif, conserver son brillant physiologique

et ses mouvements réflexes, même alors que le néoplasme a envahi la chambre antérieure. Cette persistance de l'état physiologique des membranes nous paraît contraire à l'hypothèse d'une sécrétion de toxines par les tumeurs. Ces substances irritantes détermineraient certainement des inflammations, des iritis. Or telle n'est pas la complication constante des tumeurs. Elles déterminent non des inflammations mais l'état glaucomateux, qui n'est pas un phénomène inflammatoire et résulte probablement d'une influence mécanique de la tumeur.

N° 177. — Sarcome mélanique juxta-papillaire.

B..., âgé de cinquante-quatre ans. — Vue parfaite jusqu'en juin 1893.

A cette époque, le malade se trouve un matin amblyope de l'œil gauche.

Un premier médecin consulté parle d'une hémorragie.

Un spécialiste de province diagnostique en août un décollement de la rétine et ne songe pas à une tumeur, puisqu'il propose un traitement par les pointes de feu, traitement qui du reste ne fut pas appliqué.

La vue s'éteint peu à peu.

Au commencement de mai 1894, attaque aiguë de glaucome avec congestion telle de l'iris que l'aspect de l'œil est presque celui d'une iritis, sauf que la pupille est un peu plus grande que celle de l'œil sain et que les bords sont nettement dessinés. Tonus très élevé.

Ésérine sans action.

Une iridectomie, très douloureuse, n'amène aucun soulagement.

Le diagnostic de tumeur ayant été porté à la première visite du malade, uniquement d'après l'évolution de la maladie, l'énucléation est pratiquée cinq jours après l'iridectomie.

Le malade a été perdu de vue.

Examen microscopique.

Segment antérieur. — Il faut tenir compte, dans l'appréciation des lésions observées dans cette partie de l'œil, de l'iridectomie pratiquée quelques jours avant l'énucléation, des lésions mécaniques (hémorragies, aplatissement complet de la chambre antérieure) et même peut-être de légers phénomènes d'inflammation qu'elle a pu déterminer.

La *cornée* est normale dans toute son étendue et dans toutes ses couches, sauf au niveau du limbe, dont les vaisseaux, congestionnés, sont entourés d'un nombre anormal de cellules.

De plus, dans une petite région vers le centre de la cornée, il s'est produit une multiplication de cellules fixes, de telle sorte que l'on en trouve jusqu'à huit ou dix dans une loge cellulaire, tandis qu'il n'y a aucun leucocyte migrateur dans l'épaisseur des lames cornéennes.

La *chambre antérieure* ne s'est pas rétablie après l'iridectomie et l'iris touche la cornée ; çà et là il en est séparé par de petits amas sanguins qui existent aussi au niveau de la pupille.

L'*angle irien* ne montre pas de lésions anciennes, mais l'iris est exactement appliqué au réticulum sclérocornéen, comme il l'est à la cornée dans le reste de la chambre antérieure ; le tissu réticulé est rempli de globules sanguins exactement moulés dans les interstices de son système lacunaire. On y voit également des cellules migratrices. Le canal de Schlemm et le plexus de Leber sont remplis de sang et distendus.

Iris. — Congestion intense. Hémorragies interstitielles. Dépigmentation et abondance anormale de cellules blanches. D'après la forme de leurs noyaux

celles-ci paraissent être, non des leucocytes, mais des produits de multiplication des cellules propres de l'iris qui ont perdu leur pigment.

Corps ciliaire. — A part une congestion intense, il paraît bien normal comme tissu.

Segment postérieur.

Morphologie de la tumeur. — Elle s'étend de la papille à l'équateur dans la région nasale du globe de l'œil. Elle fait une saillie de 10 millimètres sur une largeur de 12 millimètres à sa base. Elle décolle complètement la rétine et la refoule du côté temporal.

La forme est encore ici celle d'un champignon ayant une large base et une tête, mais ici le collet qui les sépare est très peu marqué, très peu profond, le col de la tumeur étant presque aussi large que la tête. Cependant on remarque très nettement une encoche qui les sépare et on peut s'assurer qu'à cette encoche correspond le bord de la lame vitrée de la choroïde qui en est l'agent déterminant.

Un anneau néoplasique circonscrivant la papille est représenté sur la coupe par un petit îlot de tumeur encadrant exactement la limite temporale de la papille.

Histologiquement, cette tumeur est un sarcome fasciculé caractéristique. Les cellules ont le type fusiforme, mais à gros noyau. La tumeur formée de ces cellules incolores est parsemée çà et là de cellules volumineuses à grosses granulations brun jaunâtre, donnant à l'ensemble une légère teinte brune. Il s'agit donc d'un sarcome faiblement mélanique.

Le système vasculaire de la tumeur n'est pas très développé ; les parties centrales sont très peu vasculaires.

Cependant il existe un certain nombre d'assez gros vaisseaux dans les régions saillantes du champignon et aussi vers sa base. En ce point quelques hémorragies interstitielles.

Papille. — Elle est complètement recouverte par la tumeur, qui refoule les deux feuillets de la rétine décollée du côté temporal. Elle ne montre aucun signe d'excavation antérieure à son envahissement par la tumeur.

Le nerf optique paraît normal ; les vaisseaux centraux sont parfaitement conservés.

Rétine. — Décollée en totalité ; les plis antérieurs fortement refoulés en avant sont presque appliqués au cristallin.

Le *feuillet nasal* de la rétine, directement en rapport avec la tumeur, est profondément altéré, sclérosé, infiltré de pigment ; il n'est histologiquement reconnaissable qu'aux couches multiples des noyaux des cellules visuelles. Les cônes et les bâtonnets ont disparu. Au niveau du point où elle se détache de la pupille, la rétine est pénétrée dans ses couches externes par les éléments de la tumeur.

Le *feuillet temporal*, moins altéré, a cependant perdu également ses cônes et ses bâtonnets, et la couche de ses fibres nerveuses est complètement sclérosée.

L'épithélium pigmentaire de la rétine accompagne non cette dernière membrane, mais, comme c'est du reste la règle, il reste partout au contact de la lame vitrée de la choroïde, même dans les points où celle-ci est soulevée par la tumeur.

Choroïde. — Au contact de la tumeur, les veines sont gorgées et distendues par le sang, et cette congestion, tout en diminuant, s'étend jusque vers le segment antérieur. Les artères sont à peu près vides.

Le tissu de la choroïde est normal, sauf au contact immédiat de la tumeur, où les cellules non pigmentaires du stroma paraissent un peu plus nombreuses et à plus gros noyau. On ne trouve pas de leucocytes libres dans les tissus ni contenus dans les vaisseaux.

Le *vitré* est réduit à un tissu fibrillaire tassé contre la face postérieure du cristallin par les plis de la rétine décollée. Il ne renferme pas plus de cellules que normalement.

La *sclérotique* est normale, sauf dans sa région nasale postérieure, au contact de la tumeur. En ce point elle est traversée par des fusées néoplasiques dont la plus importante a suivi la gaine d'une veine perforante ; d'autres, plus petites, paraissent occuper des canalicules nerveux.

Cristallin. — L'ouverture de l'œil énucléé l'avait montré presque entièrement transparent. Il ne présente d'autre altération reconnaissable sur les coupes qu'une transformation dite myélinique de ses fibres, en plusieurs points, sous la capsule antérieure.

Le malade a été perdu de vue ; il est à craindre, en raison des traînées de cellules néoplasiques qui avaient pénétré les canalicules nerveux et vasculaires du segment postérieur, qu'une récidive orbitaire ne se soit produite. Nous ferons remarquer que l'examen à l'œil nu ne révélait rien de cette infiltration microscopique de la sclérotique et que seul l'examen histologique a pu indiquer l'utilité qu'il y aurait eu à faire un curage immédiat de l'orbite.

N° 183. — Sarcome tubuleux de la choroïde.

Guérison constatée trente mois après l'énucléation.

Femme de soixante ans. — En janvier 1894, perte de la vue à gauche.

La malade, examinée peu de temps après à l'Hôtel-Dieu, montre un œil inéclairable avec un décollement de la rétine en

dedans, et, en dehors, un soulèvement très saillant de la choroïde dont on reconnaît facilement le dessin vasculaire onduleux se détachant en clair sur un fond brun rougeâtre.

L'*éclairage de contact* (1), appliqué du côté externe au niveau du soulèvement choroïdien, ne parvient pas à éclairer la pupille, qui reste complètement sombre, faisant ainsi supposer une masse opaque, une tumeur de la choroïde, malgré l'*hypotonie* (2) de l'œil.

Une iridectomie exploratrice guérit normalement, mais ne permet pas de rien voir de nouveau.

En octobre 1895, la malade se présente encore avec les mêmes symptômes, mais la chambre antérieure est complètement effacée, les veines épisclérales congestionnées, bref aspect glaucomateux, mais *sans tension anormale.*

De plus en plus persuadé de l'existence d'une tumeur, grâce aux résultats encore fournis par l'éclairage de contact, nous pratiquons l'énucléation.

L'œil devient mou sitôt sorti de l'orbite. A l'ouverture, nous constatons la présence d'une volumineuse tumeur noirâtre du corps ciliaire donnant lieu au soulèvement choroïdien constaté sur l'œil vivant. La rétine est complètement décollée, mais elle est restée appliquée sur la partie antérieure de la tumeur. — Guérison opératoire normale. La malade a été revue deux ans et demi plus tard en bonne santé.

Segment antérieur.

Examen microscopique. — Cornée. — Normale dans toute son étendue et toutes ses couches.

(Coupe transversale, évitant l'iridectomie.)

(1) Voy. Rochon-Duvigneaud, *Soc. franç. d'ophtalmologie*, vol. XII, 1894.

(2) Marshall, dont les recherches sur la *tension dans les tumeurs intra-oculaires* (*Transact. opht. Soc.*, vol. XXI) ont porté sur cent observations, a trouvé que l'*hypotonie* n'est pas rare quand le corps ciliaire est atteint. Mais nous devons faire remarquer que, dans notre cas tout au moins, l'hypotonie n'est que passagère. Sans doute, au moment de l'énucléation, la tension ne dépassait pas encore la normale, mais déjà la soudure de Knies était ébauchée et il n'est guère douteux qu'elle eût entraîné le glaucome à bref délai. L'hypotonie en pareil cas n'est donc sans doute que passagère et les sarcomes ciliaires n'échappent pas aux complications glaucomateuses qui sont de règle dans les tumeurs oculaires.

Chambre antérieure. — Diminuée de profondeur, quelques coagula irréguliers et vacuolaires avec un très petit nombre de cellules libres. Pas de dépôt sur la membrane de Descemet.

Angle irien et tissu réticulé. — L'iris est directement appliqué au tissu réticulé et à l'origine de la membrane de Descemet, sans tassement aucun ni de l'iris, ni du tissu réticulé. Celui-ci contient quelques amas pigmentaires et il existe d'autres amas à sa face interne, entre lui et l'iris. Il est à remarquer qu'il n'en existe nulle part ailleurs sur la membrane de Descemet. Canal de Schlemm des plus nets et contenant du sang.

Iris. — Pupille dilatée. Tissu irien ne présentant aucune altération bien nette. Peut-être quelques cellules incolores de trop (iris brun) en quelques points. — Du *côté opposé* à la tumeur : membrane préirienne glaucomateuse avec capillaires néoformés, dépassant le bord pupillaire et s'étendant sur la moitié de la pupille à peu près (donc lésions glaucomateuses au début et *sans hypertonie*).

Corps ciliaire. — a) Du côté sain, légèrement diminué de volume par suite d'un début d'atrophie du muscle ciliaire (exagération des travées conjonctives). Les franges antérieures touchent l'iris et le refoulent contre la cornée. Les vaisseaux, le tissu propre et les épithéliums sont parfaitement sains.

b) Du côté de la tumeur, sans lésions histologiques, importantes, il est décollé de la sclérotique par la tumeur, de sorte que la région de l'ora serrata est ramenée vers le cristallin, tandis que l'insertion antérieure du muscle ciliaire reste adhérente à la sclérotique.

Les franges ciliaires sont fortement ramenées contre le cristallin. La face interne des procès est doublée par une couche d'exsudat, en partie compact, en partie sous

forme de boules hyalines qui représentent évidemment le coagulum d'un liquide sécrété par les procès. — En effet les cellules de l'épithélium des procès sont allongées, hypertrophiées et remplies de grosses masses hyalines analogues d'aspect à l'exsudat. — Le tissu propre et les vaisseaux ne sont pas altérés plus que de l'autre côté.

Cristallin. — Ne présente que très peu d'altérations. — Quelques boules hyalines en certains points dans les couches postérieures.

Zonule. — Normale du côté opposé à la tumeur. Du côté de la tumeur, elle est refoulée en avant en partie par le reploiement de la choroïde, qui ne la touche cependant pas, en partie par l'exsudat des procès ciliaires, que l'on retrouve au contact immédiat des fibres zonulaires. Ce refoulement des fibres zonulaires était évidemment la cause de la projection des procès ciliaires et de la racine de l'iris contre le tissu réticulé.

Rétine. — Complètement décollée et non appliquée à la tumeur, dont la sépare une fente de plusieurs millimètres, ses deux feuillets étaient au contact à partir de la papille. Pas de traces d'excavation au niveau de la papille.

Nerf optique. — Remarquablement normal. Les cylindres-axes partout visibles, les travées conjonctives sans aucun épaississement ou prolifération cellulaire, les vaisseaux centraux sains, cependant l'artère centrale offre un léger degré d'endartérite.

Tumeur. — Épaisse de 12 à 13 millimètres. — Son diamètre antéro-postérieur est de 16 millimètres et elle approche à 2 ou 3 diamètres de la papille.

Elle est donc très volumineuse, hémisphérique, elle occupe une notable partie de la cavité oculaire en s'étendant de l'insertion du muscle ciliaire aux environs de la

papille. Malgré les apparences on ne peut donc les consi-

Fig. 31. — Sarcome tubuleux de la choroïde chez une femme de soixante ans (obs. 183). On voit que l'aspect général de ce sarcome rappelle de très près celui des gliomes de la rétine : mêmes manchons cellulaires périvasculaires ; mêmes espaces intertubulaires remplis de cellules dégénérées.

a, les cellules constituant les manchons périvasculaires. Elles sont plus volumineuses, plus riches en protoplasma et de dimensions beaucoup moins uniformes que les cellules des gliomes. — *b*, la paroi du vaisseau central (veine). Elle est parfaitement distincte de la gaine cellulaire qui l'environne. — *c*, contenu sanguin normal des vaisseaux néoformés. — *d*, amas mûriformes de grains pigmentaires sphériques, volumineux, contenus dans une cellule migratrice. Le noyau et le protoplasma cellulaires sont parfaitement distincts quand les grains pigmentaires sont peu abondants; dans le cas contraire ces derniers les masquent complètement et la nature cellulaire du corpuscule mûriforme ainsi constitué n'est plus apparente. Nous proposons pour ces éléments, qui ne sont particuliers ni aux tumeurs mélaniques, ni aux autres catégories de tumeurs, le nom de *corps granuleux pigmentaires*. — *e*, les espaces intertubulaires remplis par des cellules qui prennent à peine les matières colorantes mais que l'on reconnaît encore parfaitement comme de même nature que celles des manchons périvasculaires.

dérer comme une tumeur du corps ciliaire, qui est décollé, mais non envahi par le néoplasme.

Dans toute son étendue, la tumeur est constituée par

des manchons cellulaires (fig. 31) entourant les vaisseaux, séparés les uns des autres par des espaces clairs occupés par des cellules à peine colorées et qui représentent la zone de dégénérescence périphérique des manchons périvasculaires. Ce sarcome a, par là, une grande ressemblance d'aspect avec les gliomes.

Nous décrirons successivement les manchons périvasculaires, les espaces intertubulaires et les éléments pigmentaires divers épars dans la tumeur.

Manchons péri-vasculaires. — Tous les vaisseaux qui forment l'axe de ces manchons ont des parois normales formées d'une fine membrane conjonctive parfaitement distincte et ne donnant pas du tout l'impression que les manchons péri-vasculaires soient développés aux dépens des parois des vaisseaux. Le sang contenu dans ces vaisseaux est normal, ne renferme que très peu de leucocytes. Les cellules qui enveloppent les vaisseaux pour former les manchons sont irrégulièrement polyédriques et ne présentent pas de disposition radiaire bien nette.

Ces cellules sont polymorphes et de tailles différentes; quelques-unes sont polynucléées, d'autres présentent une apparence épithéliale.

Les cellules pigmentaires sont excessivement rares dans les gaines périvasculaires, et celles-là seules qui sont au contact de la choroïde montrent çà et là entre les grosses cellules incolores que nous venons de décrire quelques cellules ramifiées, chargées de pigment noir et qui sont probablement les éléments normaux de la choroïde englobés par des éléments néoplasiques. Il est exceptionnel de rencontrer dans l'épaisseur des gaines périvasculaires les grosses cellules bourrées de grains de pigment brunâtre dont nous aurons à parler plus loin.

Espaces intertubulaires. — Ces espaces clairs séparant

les manchons périvasculaires sont constitués par des amas de cellules se colorant mal, mais conservant encore leur noyau et ne subissant pas la dégénérescence granulo-graisseuse.

La dégénérescence est donc moins prononcée ici qu'elle ne l'est en général dans les espaces intertubulaires des gliomes. Indépendamment des cellules incolores et dégénérées, on rencontre ici beaucoup de cellules chargées de grains pigmentaires jaunâtres et quelquefois très hypertrophiées.

Enfin on trouve dans ces mêmes espaces intertubulaires un certain nombre de vaisseaux sanguins, dont les uns sont normaux et remplis de sang, les autres plus ou moins dégénérés et oblitérés.

Éléments pigmentés. — Dans l'espace triangulaire compris entre la face antérieure de la tumeur, le corps ciliaire décollé et la sclérotique, espace rempli par les lamelles dissociées de la lamina fusca, on observe entre ces lamelles, indépendamment d'un exsudat homogène, un grand nombre d'amas pigmentaires. Ils sont formés de gros grains arrondis, de couleur jaune brun et selon toute apparence d'origine hématique. Ces grains de pigment sont toujours contenus dans des cellules, on s'en rend parfaitement compte lorsqu'une cellule en renferme seulement quelques-uns et que son noyau est encore visible. Au contraire, quand la cellule en est complètement farcie, son noyau est masqué par eux, et l'on n'a plus sous les yeux qu'un amas mûriforme de grains jaunâtres. La plupart des espaces intertubulaires de la tumeur renferment de pareils *corps granuleux pigmentaires* en abondance. Au contraire le tissu compact des gaines périvasculaires n'en contient que très rarement.

En définitive, malgré son apparence légèrement pig-

mentée due presque exclusivement à la présence de ces agglomérations de pigment hématique, il est excessivement douteux que la tumeur actuelle soit un sarcome mélanique au vrai sens du mot, c'est-à-dire un sarcome plus ou moins riche en cellules *mélanogènes*.

La tumeur est recouverte des couches internes plus ou moins conservées de la choroïde, elle paraît provenir de la couche des gros vaisseaux. Aux limites de la tumeur la choroïde saine succède sans transition au néoplasme.

REMARQUES CLINIQUES

Les observations précédentes ont brièvement indiqué la symptomatologie de chaque cas. Nous devons maintenant rappeler comment pour chaque malade en particulier le diagnostic a pu être établi. Cette question du diagnostic, sur lequel le pronostic et l'intervention reposent, prime toutes les autres quand il s'agit de tumeurs.

Pour trois cas (obs. 8, 21, 130) *il existait des prolongements de la tumeur dans la chambre antérieure* et le diagnostic s'imposait presque à première vue. Ceci est surtout exact pour le malade de l'observation 21, dont l'œil présentait un ménisque noirâtre comblant l'angle irien dans la région nasale, et de plus une large plaque mélanique sous-conjonctivale au même niveau. L'existence de la coloration noire ne permettait pas d'hésiter sur la nature néoplasique de la lésion, alors même que l'on n'eût pas constaté à l'ophtalmoscope une volumineuse tumeur du corps ciliaire. En somme le diagnostic était ici des plus simples.

La malade de l'observation 130 présentait, elle aussi,

une production néoplasique de la chambre antérieure, mais sous forme d'un bourgeon arrondi, rose, à vaisseaux carminés, émergeant de l'angle irien dans ses régions déclives.

L'absence totale de pigmentation rendait ici moins évidente que dans le cas précédent la nature de la production morbide. Cependant la riche vascularisation du bourgeon charnu, l'état de nutrition parfaite de tous les points de son tissu, l'absence de toute altération régressive, le différenciaient parfaitement des diverses « tumeurs infectieuses » (condylomes syphilitiques, tubercules, granulomes plus ou moins déterminés) que l'on peut observer au niveau de l'iris. Enfin l'intégrité parfaite de l'iris lui-même, l'absence de toute altération de son tissu au contact même du bourgeon, parlaient encore en faveur de sa nature néoplasique et non infectieuse et permettaient d'affirmer le diagnostic de sarcome. Là encore, du reste, la constatation d'une volumineuse tumeur rétro-cristallinienne était chose facile.

Chez le malade de l'observation 8, il existait également un bourgeon néoplasique de la chambre antérieure émergeant au niveau de l'angle irien. D'aspect moins caractéristique que celui de l'observation précédente, il était cependant assez riche en vaisseaux et exempt d'altérations régressives. L'iris parfaitement sain, le soulèvement étendu et fixe de la rétine ne permettaient guère de douter de l'existence d'un néoplasme, et ce fut là le diagnostic porté dès l'origine. Cependant le commémoratif d'une blessure oculaire, que le malade affirmait avoir reçue et qui aurait pu à la rigueur déterminer des altérations intraoculaires, engagea à profiter de la facilité que l'on avait d'exciser pour l'examen histologique le bourgeon charnu de la chambre antérieure. Cet examen

ayant démontré qu'il était constitué par du sarcome fasciculé caractéristique, d'un tissu beaucoup plus organisé que les embryomes (1) inflammatoires, l'énucléation fut décidée et démontra en effet un sarcome en nappe (ou un myosarcome) de la choroïde.

Quant à l'aspect du soulèvement rétinien, il était tout à fait classique ; la rétine soulevée suivant une large surface onduleuse avait çà et là des reflets bleuâtres, mais nulle part elle ne flottait et l'aspect de ses vaisseaux ne s'éloignait pas de la normale. En somme, ce sarcome en nappe ne présentait pas, à part l'étendue et la faible saillie de la tumeur, de symptomatologie spéciale et rentrait parfaitement dans le cadre classique des tumeurs intraoculaires.

Sarcomes avec décollement de la rétine.

Dans deux cas (obs. 63 et 183) la tumeur intraoculaire, tout en s'accompagnant d'un décollement rétinien, restait visible. Cependant le diagnostic ne fut pas sans quelques incertitudes, et cela pour des raisons différentes dans l'une et l'autre observation.

Chez la malade 63, un spécialiste avait diagnostiqué un décollement inféro-interne de la rétine et le considérait comme simple, puisqu'il l'a traité par des injections de pilocarpine. Quand elle vint consulter à Paris, le décollement simple avait fait place à un soulèvement fixe de la rétine et l'idée de néoplasme se présentait nécessairement à l'esprit. Mais l'aspect de ce soulèvement était vraiment particulier. On voyait, sur la pa-

(1) Nom proposé par Grancher pour les amas de cellules migratrices qui constituent les petits nodules inflammatoires, tels que les tubercules élémentaires.

pille, c'est-à-dire occupant la région papillaire, une éminence arrondie, argentée, faisant une saillie de 5 millimètres environ (image droite), recouverte par la rétine dont on voyait les vaisseaux à la surface du mamelon. Un spécialiste émit l'hypothèse de néoplasme de la papille, tumeur dont nous ne connaissons pas d'exemple. L'idée de cysticerque, à cause de la forme ronde et du brillant argenté, ne se présenta que pour être immédiatement rejetée : la masse ronde se continuait par une base élargie; son sommet n'était pas aplati par la tension oculaire : il n'y avait pas de mouvements d'ondulation, etc. La constatation, grâce à l'éclairage électrique, d'un réseau vasculaire atypique au-dessous du réseau rétinien, confirma absolument dans l'idée d'une tumeur choroïdienne, d'un aspect sans doute rare, et l'énucléation prouva le bien fondé de ce diagnostic.

Dans l'observation 183, le champ pupillaire de la malade était occupé en dedans par un décollement de la rétine, en dehors par une masse brune, arrondie, rétrocristallinienne, et sur laquelle on distinguait un réseau vasculaire tourbillonné, onduleux, parfaitement reconnaissable pour être celui de la choroïde. Mais l'œil était *hypotone*. S'agissait-il donc d'un simple décollement de la choroïde? Aucun traumatisme, aucune opération antérieure ne pouvait l'avoir déterminé, de plus tout s'était passé sans bruit et une hémorragie sous-choroïdienne n'était guère admissible. L'éclairage de contact appliqué sur le segment externe de la sclérotique au niveau de la bosselure choroïdienne ne donna pas l'illumination habituelle de la pupille; celle-ci resta obscure. La saillie choroïdienne était donc déterminée par un corps opaque qui ne pouvait être qu'une tumeur, ce que prouva l'énucléation.

Trois observations (177, 94, 121) présentent la succession classique de décollement de la rétine et d'état glaucomateux.

Le cas 177 est typique à ce sujet. Quand le malade se présenta, son œil gauche, atteint de glaucome aigu, avait, avec un iris normal, une pupille petite et inéclairable. Le cas ne différait d'une attaque classique de glaucome que par la petitesse de la pupille, anomalie qui nous engagea à rechercher très exactement les antécédents oculaires du malade. Celui-ci nous apprit qu'environ un an auparavant un spécialiste lui avait trouvé un décollement de la rétine. Dès lors nous ne doutâmes pas un seul instant que la cause de ces divers accidents ne fût une tumeur. En effet, le glaucome n'était ici explicable que par cette hypothèse, l'œil ne présentant aucune autre cause de glaucome ; l'iris ne touchait pas la cornée, phénomène qui peut se produire dans des cas de décollement ancien avec refoulement en avant du cristallin et de l'iris et qui dès lors peuvent se compliquer de glaucome. Il n'y avait non plus ni adhérence circulaire de la pupille au cristallin, ni plaques ardoisées de l'iris, c'est-à-dire rien du côté de la pupille ni de l'angle irien qui pût déterminer le glaucome. Dans ces conditions, un glaucome succédant à un décollement de la rétine ne pouvait être dû qu'à une tumeur, et c'est ce que l'énucléation ne tarda pas à prouver.

Le malade de l'observation 94 fut d'abord examiné par le docteur Landolt, qui constata un décollement à siège anormal et le qualifia d'hémorragique.

Il n'y avait pas à cette époque de phénomènes de tension. Plus tard des douleurs, de l'injection conjonctivale, toujours sans tension anormale, ayant apparu, on les traita par des instillations d'atropine. Peu de

temps après les phénomènes d'hypertonie apparurent, très probablement sous l'influence de l'atropine, ce qui réalise le procédé proposé par de Græfe pour distinguer les décollements par tumeurs des décollements simples, les premiers se compliquant ou pouvant se compliquer d'hypertonie après usage de l'atropine, ce qui n'arrive pas pour les seconds. Dès lors le diagnostic de tumeur s'imposa, basé encore une fois sur la succession du décollement et du glaucome. Nous devons ajouter en effet que l'œil était à peu près inéclairable et que la pupille ne laissait voir que difficilement les plis rétiniens tassés contre la lentille.

Le malade, qui fait le sujet de l'observation 121, âgé de vingt-trois ans, se présenta avec un œil en état de glaucome chronique congestif : tonus augmenté, iris réduit à une bandelette très étroite, cornée légèrement dépolie, congestion des vaisseaux périkératiques. Vision abolie. Derrière le cristallin resté transparent, le vitré paraît rose sale, comme envahi par des hémorragies ; de petits caillots sanguins sont accolés à la périphérie du cristallin. C'est tout ce que l'on peut distinguer. Nous n'avions pas encore l'éclairage de contact pour rechercher la translucidité des parois de l'œil. Mais les antécédents donnaient des renseignements précieux. Le sujet jeune, bien portant, sans myopie antérieure, avait été atteint, sans cause appréciable, d'un rétrécissement progressif du champ visuel, et un médecin militaire en avait trouvé la cause dans un décollement de la rétine. Le traitement interne était resté sans action, et rapidement un état glaucomateux s'était déclaré. L'iris présentait les lésions classiques du glaucome, nous dirions volontiers du glaucome de *cause postérieure*, c'est-à-dire celui qui s'accompagne d'aplatissement de la chambre antérieure, ce

qui suppose nécessairement une propulsion du cristallin et par conséquent une augmentation de volume des parties situées derrière le cristallin, c'est-à-dire du vitré. Le décollement de la rétine et le glaucome consécutif s'expliquaient dès lors parfaitement en admettant une tumeur intraoculaire (sarcome choroïdien). Elle était, il est vrai, tout à fait invisible et masquée par des hémorragies, mais l'hémorragie même pouvait s'expliquer par l'existence d'une tumeur.

Ce malade a été le sujet d'une leçon clinique dans laquelle nous avons exposé les arguments précédents en faveur de l'existence d'un néoplasme. Pendant cette leçon, notre chef de clinique pratiquait l'énucléation, de sorte que l'œil ouvert fut montré aux personnes présentes, contenant une volumineuse tumeur développée dans le segment postérieur de la choroïde et remplissant à demi la loge vitréenne.

La malade de l'observation 124 présentait le double symptôme, glaucome et exophtalmie, des tumeurs choroïdiennes ayant perforé le pôle postérieur de l'œil et proliféré dans l'orbite. Les renseignements fournis par la malade étaient fort incomplets. La vue s'était perdue depuis deux ans, la fixité de l'œil et l'exorbitis dataient de quelques mois, les douleurs remontaient à quinze jours ; il était impossible d'obtenir d'autres détails. Mais il y avait cette notion importante que la cécité avait de beaucoup précédé l'exophtalmie. L'œil avait donc été primitivement atteint, la tumeur orbitaire refoulant l'œil en avant n'était que secondaire. De plus l'œil était en état de glaucome absolu et les lésions du segment antérieur (atrophie de l'iris) ne permettaient pas de douter de l'ancienneté de l'état glaucomateux. Jamais rien de semblable avec les tumeurs orbitaires ou celles

du nerf optique. Dans les unes et les autres, l'exophtalmie précède la perte totale de la vision et surtout jamais elle n'entraîne l'état glaucomateux, qui ne peut être déterminé que par des lésions intraoculaires. Dans ces conditions, la seule hypothèse rationnelle était celle d'une tumeur choroïdienne abolissant la vision soit par un décollement de la rétine, soit par tout autre mécanisme (des opacités cristalliniennes empêchaient toute exploration des milieux de l'œil), puis perforant la sclérotique en arrière et en dehors, refoulant l'œil en avant vers la racine du nez.

On trouva en effet, par l'énucléation, que l'œil adhérait à une volumineuse tumeur bosselée occupant toute la région postéro-externe du globe, du nerf optique au droit externe. Cette tumeur provenait de l'intérieur du globe dont toute la choroïde temporale, dans une étendue exactement correspondante à la tumeur extraoculaire, était transformée en sarcome mélanique.

La perte de la vision n'était pas due à un décollement de la rétine, restée partout au contact de la choroïde. Elle provenait selon toute vraisemblance d'une destruction précoce des régions centrales de la rétine ; la tumeur, occupant toute la région temporale de la choroïde, avait dû de très bonne heure détruire la macula et par conséquent abolir la vision centrale. La pression directe exercée par le néoplasme sur la papille avait dû entraîner une atrophie rapide du nerf optique et abolir tout vestige de sensibilité lumineuse.

Cette observation présente encore d'autres points à signaler. Elle prend place dans cette série de cas où l'on voit une tumeur, née dans la région maculaire de la choroïde, arriver à se faire jour rapidement à travers la sclérotique et prendre un développement considérable

dans l'orbite tout en gardant un volume très limité dans l'intérieur de l'œil. Il existe, dans le traité de Fuchs (*Sarcom des Uveal Tractus*), une observation (observation XXII et Taf. III, fig. 18) en tout semblable à la nôtre, de sarcome choroïdien de la région maculaire peu saillant dans l'œil, mais ayant donné naissance à une volumineuse tumeur postéro-externe et à du glaucome *sans décollement de la rétine.*

L'opération aurait dû dans notre observation 124 consister en un curage complet de l'orbite, car on sait que presque toujours quand la tumeur a franchi la sclérotique, l'énucléation simple, même avec extirpation de toute la masse néoplasique, est suivie d'une rapide récidive orbitaire. Le chirurgien qui opéra la malade (car elle fut soignée dans un service de chirurgie générale et non dans le service d'ophtalmologie) se contenta d'enlever l'œil avec la masse néoplasique en apparence bien limitée qui y adhérait ; il y eut une récidive orbitaire tellement rapide, que vingt jours plus tard il fallut curer l'orbite. Nous ne savons ce qu'est devenue la malade.

Dans le cas semblable de Fuchs, le curage fut pratiqué d'emblée ; il procura deux ans de tranquillité à la malade. Il est vrai qu'au bout de ce laps de temps il y eut malgré tout une récidive orbitaire.

Nous devons enfin faire ici une dernière remarque au sujet des relations qui existent entre le décollement et le glaucome dans les cas de tumeurs intraoculaires. Presque toujours, quand il y a glaucome, il y a eu auparavant décollement. D'où la théorie exprimée dans Fuchs que le décollement et le glaucome ont une cause commune : à savoir, une exsudation séreuse de la choroïde à la suite de la stase veineuse que le néoplasme détermine dans cette membrane ; tout d'abord le liquide sécrété décolle

la rétine, puis, s'accumulant sous tension, détermine le glaucome.

Que les choses se passent souvent ainsi, cela est possible et même probable, mais les sarcomes oculaires peuvent certainement aussi déterminer le glaucome par un mécanisme différent, puisque l'hypertension peut se produire *sans décollement de la rétine*, donc sans exsudat choroïdien démontrable. L'observation 124 en est une preuve : la rétine était dans toute son étendue appliquée à la choroïde et exactement adhérente à la tumeur, qui ne formait dans l'œil qu'une plaque peu saillante. Fuchs cite, du reste, parmi ses observations personnelles trois cas où le glaucome ne s'accompagnait pas de décollement de la rétine. Dans le premier cas, il s'agissait d'un sarcome ciliaire, dans le deuxième d'une tumeur volumineuse du pôle postérieur, s'accompagnant il est vrai d'une adhérence totale (par lésion atrophique) de la rétine à la choroïde, d'où l'impossibilité du décollement. Enfin le troisième cas est tout à fait analogue à notre observation 124 ainsi que nous l'avons indiqué plus haut; il s'agit d'une tumeur mélanique en plaque développée dans la région temporale et postérieure de la rétine, ayant perforé la sclérotique en arrière et donné naissance à une volumineuse tumeur orbitaire.

L'observation 96 de Panas représente un deuxième cas analogue de tumeur perforante entraînant du glaucome sans décollement.

Pronostic et Traitement

Le sarcome choroïdien donne très facilement lieu à des métastases (principalement dans le foie) et c'est là la cause principale de sa gravité. Rien de plus facile, tant que le

néoplasme est resté intraoculaire, que d'en faire une extirpation complète et en effet l'on évite ainsi presque à coup sûr les récidives orbitaires tout au moins si l'on opère avant l'apparition des nodules épiscléraux. Cependant, même dans ces conditions en apparence excellentes, on voit trop souvent le malade *guéri localement*, être atteint de métastases abdominales plus ou moins longtemps (jusqu'à trois ans et exceptionnellement quatre ans) après l'extirpation de l'organe malade.

C'est que la *métastase*, c'est-à-dire l'ensemencement des cellules néoplasiques dans le foie ou dans d'autres organes, peut être réalisée par l'intermédiaire des vaisseaux sanguins dès l'apparition de la tumeur oculaire et dès lors l'énucléation n'est opération radicale qu'*en apparence et localement*.

Fuchs a même cru pouvoir établir que la proportion des *métastases* est aussi considérable pour les cas opérés tout à fait au début, à la période des troubles visuels initiaux, que pour ceux opérés plus tard, quand l'œil est devenu glaucomateux ou même que des nodules épiscléraux ont apparu à sa surface. La seule chose qui diffère c'est l'espace de temps écoulé suivant les diverses périodes entre l'énucléation et les métastases : rien d'étonnant à ce qu'elles suivent de plus près une opération tardive qu'une opération précoce. S'il y a avantage à opérer de bonne heure, ce serait donc seulement pour mieux s'assurer de la guérison locale.

Cependant, si le pronostic est meilleur pour les sarcomes de l'iris que pour ceux de la choroïde, c'est sans doute uniquement parce que, facilement visibles, ils sont généralement opérés plus tôt. Nous pensons donc qu'il y a quelque avantage à opérer de bonne heure même au point de vue des métastases possibles. On abrège en

somme la période pendant laquelle peut se faire l'ensemencement métastatique, et l'on doit par là diminuer la fréquence des métastases.

Les anciens auteurs attribuaient une gravité presque absolue aux tumeurs de l'œil, notamment aux mélaniques. Les premières statistiques publiées à ce sujet n'étaient pas rassurantes. Testelin et Warlomont, dans leur édition du livre de Mackenzie, rapportent celle de Holmes Coote. Elle comprend quinze cas de *mélanose de l'œil* traités par l'énucléation et suivis pendant au moins quatre ans. Un malade est mort quelques jours après l'opération, tous les autres ont succombé rapidement à des mélanoses secondaires, sauf deux opérés qui, au bout de deux ans, étaient atteints l'un d'une affection du cœur (?), l'autre d'une maladie du foie et dont l'avenir paraissait bien compromis.

S'il est cependant un organe permettant l'extirpation complète d'une tumeur incluse dans sa masse, c'est à coup sûr l'œil, dont la coque cornéo-sclérale constitue un encapsulement des membranes internes tel qu'il ne s'en rencontre aucun autre d'équivalent dans l'organisme. Cet enkystement, qui a pour raison d'être les premières nécessités physiques du globe oculaire (tension et sphéricité), joue éventuellement dans les néoplasies internes de l'œil un rôle isolateur, qui, pour n'être pas absolu, n'en a pas moins une réelle importance. Les récidives locales des sarcomes oculaires sont absolument exceptionnelles lorsque l'on opère avant la période glaucomateuse, et même pendant cette période, à la condition que des nodules épiscléraux ne se soient pas encore montrés. Elles deviennent, il est vrai, la règle dès que le néoplasme a franchi les limites de la sclérotique ; mais alors, la barrière étant rompue, le sarcome oculaire rentre dans le cas général des sarcomes, qui, mal limités, insuffisamment

encapsulés malgré les apparences, donnent lieu à de si fréquentes récidives locales. Quant aux métastases, qui se font par l'intermédiaire des vaisseaux sanguins, la coque cornéo-sclérale est nécessairement sans influence sur leur diffusion et, longtemps encore après une énucléation sans récidive orbitaire, on peut craindre de voir apparaître des troubles viscéraux et se manifester des tumeurs dans le foie ou dans tout autre organe.

Il n'est pas dans la nature du sujet que l'on puisse fixer avec une précision mathématique le nombre d'années au bout duquel les opérés de sarcome choroïdien peuvent être considérés comme absolument à l'abri des récidives locales et des métastases. La marche des sarcomes est, suivant les cas, très variable. Il y a des cas *aigus* pour ainsi dire : chez un malade de Hirschberg la durée totale de la maladie — du début à la mort — a été de vingt-deux mois ; chez un malade de Fuchs, de dix-huit mois. Par contre il y a des cas à évolution exceptionnellement lente : un malade de Freudenthal est mort plus de sept ans après l'énucléation. Encore faudrait-il ajouter à ce nombre d'années la période comprise entre le début de la maladie et l'énucléation.

En général les métastases se manifestent dans le courant de la première ou de la deuxième année après l'intervention chirurgicale. Plus tard elles deviennent rares. Au bout de trois ans écoulés elles sont exceptionnelles et le malade acquiert les plus grandes chances de guérison définitive. Cependant on cite quelques cas rares de mort par métastase survenues quatre ans (Fuchs un, Nettleship un), et même sept ans (Freudenthal) après l'énucléation.

Notons ici qu'il serait plus instructif, au point de vue de l'évolution générale de la maladie, de compter le nombre d'années ou de mois qui s'écoulent entre les pre-

miers débuts appréciables et les métastases hépatiques, que de noter le temps écoulé entre ces dernières et l'intervention chirurgicale. Celle-ci ne peut servir de point de départ que pour la période de guérison, qu'il faut bien compter à partir de la suppression de l'organe malade.

Il est difficile d'établir la proportion exacte des morts par métastase et des guérisons définitives après l'intervention chirurgicale. Les statistiques générales, faites en rassemblant tous les cas publiés par les divers auteurs, sont un véritable trompe-l'œil et ne tiennent pas leurs promesses. Si, par exemple, l'on examine la statistique mise en tête de l'ouvrage, d'ailleurs si remarquable, du Dr Fuchs on trouve que des 259 cas (sarcomes iriens et choroïdiens, ces derniers au nombre de 243) qu'elle comprend, 79 seulement ont été suivis jusqu'à la mort ou jusqu'à la guérison confirmée (61 morts — 18 guérisons dont 16 datant de plus de trois ans). Dans 107 cas il n'y a aucune nouvelle des opérés, et dans le reste des observations (73 cas) ils ont été suivis trop peu de temps pour que l'on puisse rien préjuger sur leur sort définitif. Ainsi cette statistique de 259 cas ne contient en réalité que 79 observations utilisables pour le pronostic.

Il en est nécessairement de même pour les autres statistiques faites par la même méthode. Le pronostic ne peut être basé que sur les statistiques composées d'un ensemble suffisamment nombreux de cas suivis jusqu'à la mort ou jusqu'au delà de la troisième année de la guérison. Nous ne possédons à ce sujet que quelques statistiques personnelles [Fuchs (1), Hirschberg (2), Freudenthal (3)], nécessairement restreintes et qui, de plus, renfer-

(1) Fuchs, *Das Sarcom der uveal Tractus*, Wien, 1882.
(2) Hirschberg, *Wirchow's Arch.*, Bd XC.
(3) Freudenthal, *Arch. f. ophl.*, 1891.

ment toutes quelques cas de guérisons trop récentes pour être tenues comme définitives. Par leur brièveté elles ont l'inconvénient de ne pas offrir de garanties relativement à la proportion des cas heureux et malheureux. C'est ainsi que Fuchs, dans sa statistique *personnelle* de 22 cas, n'a eu qu'*une seule* guérison définitive, contre 11 morts par métastases et 2 morts de cause inconnue. Les 7 cas restants ont été suivis trop peu de temps. Freudenthal, sur 24 cas, a eu 6 guérisons définitives et 10 morts, les autres cas sont des guérisons trop récentes. Hirschberg, sur 13 cas, compte 2 guérisons définitives et 5 morts; les autres opérés, guéris depuis peu, ne peuvent entrer en ligne de compte. Sur nos 11 cas, nous avons également 2 guérisons définitives, malheureusement nous ignorons le sort de nos autres opérés.

Il est évident que si l'on veut établir, pour chacune de ces statistiques, la proportion des guérisons aux décès on arrive à des chiffres très différents. Cela veut dire simplement que le nombre de faits compris dans chacune d'elles est trop petit pour offrir la véritable proportion qui existe entre ces deux ordres de terminaisons et qu'en définitive Fuchs a eu une mauvaise série, Freudenthal une beaucoup meilleure. Il est donc encore difficile d'établir un pourcentage qui ne risque pas d'être plus ou moins modifié à la prochaine statistique. Mais sans vouloir donner des chiffres déterminés, dont la précision n'est qu'apparente, et qui ne peuvent être encore que provisoires, il est bien évident, d'après le statistique de Hirschberg, celle de Freudenthal, la nôtre, et même la statistique *générale* de Fuchs *réduite à ses éléments utilisables*, que le sarcome de la choroïde, même mélanique, n'a pas le pronostic désespéré que lui attribuaient les anciens auteurs.

Si nous réunissons, en effet, les cas longtemps suivis

(morts par métastases et guérisons constatées au moins trois ans et généralement plus longtemps après l'énucléation) que contiennent ces diverses statistiques, nous arrivons à un ensemble de 83 cas de sarcomes *choroïdiens*, qui se décomposent ainsi :

	Morts par le fait du néoplasme.	Guérisons datant généralement de plus de 3 ans.
Fuchs (statist. générale)	45 cas.	15 cas.
Hirschberg	5 —	2 —
Freudenthal	10 —	6 —
	60 cas.	23 cas.

Nous ne pouvons y ajouter malheureusement notre statistique personnelle, parce que si, sur 11 cas, nous sommes assurés de deux guérisons, *la contre-partie, c'est-à-dire le chiffre des morts par métastases ne nous est pas connue*, et ne voit-on pas qu'en ajoutant nos deux guérisons aux 23 précédentes sans ajouter les morts qui ont dû se produire chez plusieurs de nos opérés non suivis, nous fausserions le résultat que l'on peut attendre des seules statistiques qui renferment à la fois les morts et les guéris.

En résumé, sans avoir la prétention de préciser le rapport numérique des guérisons définitives aux morts résultant de la tumeur dans le sarcome de la choroïde, nous croyons avec Hirschberg et Freudenthal, et contrairement à Fuchs, que la proportion des guérisons est de 1/4 environ, et peut-être 1/3 des cas opérés.

Ces chiffres se rapportent aux sarcomes choroïdiens pris en bloc, mais ne doivent pas être sensiblement modifiés si l'on considère uniquement les sarcomes mélaniques, qui représentent environ les neuf dixièmes de l'ensemble.

Sans vouloir, pour les raisons déjà exposées, faire entrer en ligne de compte nos cas personnels dans l'estimation du nombre proportionnel des guérisons, il nous

sera cependant permis de faire remarquer l'intérêt de nos cas de guérison, qui, tous les deux, se rapportent à des sarcomes mélaniques présentant l'un et l'autre des caractères de gravité à la vérité différents.

Dans l'observation 21, le prolongement mélanique sous-conjonctival pouvait faire craindre une récidive locale, qui, après huit ans, ne s'est pas produite. Dans l'observation 94, le degré excessif et inquiétant de la mélanose n'a pas empêché une guérison qui se maintient complète sept ans après l'intervention chirurgicale. Il est certain que ces deux tumeurs mélaniques présentaient, si l'on s'en rapporte aux idées généralement admises, un pronostic beaucoup plus grave que la plupart de nos autres cas et notamment que le leucosarcome peu vasculaire n° 130, sur lequel nous n'avons pu malheureusement avoir de renseignements ultérieurs.

En définitive, si graves que soient les mélano-sarcomes oculaires, si fréquentes les métastases auxquelles ils donnent lieu, leur guérison définitive n'est pas pour cela chose exceptionnelle. Voici encore à ce sujet une observation intéressante que nous devons à l'obligeance de M. le docteur Bourgeois (de Reims).

Sarcome mélanique de la choroïde.

Mme A..., âgée de trente-huit ans, vigneronne, vient me voir pour la première fois le 24 octobre 1890.

Elle se plaint de la diminution progressive de la vision de son œil droit, depuis deux ans au moins.

L'acuité visuelle de l'OG = 1.

Examen de l'OD : $V = \frac{1}{30}$. Décollement de la rétine occupant la partie supérieure, la partie externe et la partie inféro-externe.

La partie interne est libre, au moins jusqu'aux limites de l'examen.

Le pourtour de la papille porte la trace d'une hémorragie ancienne.

Le champ visuel pour le blanc est très réduit.

Le champ visuel pour le bleu et le rouge est diminué proportionnellement, et le vert n'est perçu qu'au point de fixation.

L'aspect du décollement, à l'ophtalmoscope, est l'aspect classique, mais sans flottement.

Mme A... est, dit-elle, rhumatisante. Elle souffre parfois de douleurs articulaires fugaces ; elle n'a jamais été alitée pour une maladie sérieuse. Elle éprouve fréquemment de violentes céphalalgies.

Le décollement rétinien me paraissant suspect, j'en prends note sur mon registre d'observations. Aucun traitement du décollement n'est institué. Je prescris seulement de l'antipyrine pour calmer les douleurs de céphalalgie.

Le 29 juillet 1891, la malade revient à ma consultation. Depuis quinze jours, elle a des accidents glaucomateux intenses de l'œil droit. Il est manifeste aujourd'hui qu'il s'agit d'un néoplasme intra-oculaire.

L'énucléation est proposée et acceptée.

Énucléation pratiquée le 4 août 1891.

Examen macroscopique. — Tumeur occupant la moitié de la cavité oculaire, présentant l'aspect du sarcome mélanique classique.

La sclérotique est examinée avec soin sur toute sa surface extérieure. Il n'y a aucune trace de perforation. La tumeur n'a pas envahi non plus la gaine du nerf optique.

Examen microscopique. — Un fragment important de la tumeur a été placé, aussitôt après l'autopsie de l'œil, dans de l'eau alcoolisée au 1/3. L'examen a été pratiqué les jours suivants, et a pleinement confirmé le diagnostic de sarcome mélanique de la choroïde.

Mme A... a été revue le 22 mai 1893. Sa santé était parfaite.

Nouvelle consultation le 14 mai 1894, pour une légère conjonctivite de l'œil gauche.

Depuis cette époque, elle n'a cessé de travailler assidûment sans aucune fatigue, sans aucun trouble de la santé.

Voulant avoir de ses nouvelles, je lui ai écrit le 10 novembre 1897. Elle m'a répondu qu'elle n'avait rien à signaler dans l'état de sa santé.

Mme A... porte un œil artificiel. Elle se serait donc aperçue de la moindre récidive dans l'orbite.

Elle n'a eu aucune métastase depuis l'époque de l'énucléation, qui remonte à six ans.

Récidives. — Les récidives orbitaires sont moins fréquentes, mais généralement beaucoup plus rapides, que les métastases. Elles se manifestent généralement pendant l'année qui suit l'énucléation. Passé cette période, elles deviennent de plus en plus rares jusqu'à devenir absolument exceptionnelles après quatre ans écoulés. Cependant on a cité quelques récidives extraordinairement tardives. Fuchs rapporte un cas de Wecker dans lequel la récidive se manifesta sept ans après l'énucléation, un cas de Sichel où elle se fit attendre neuf ans. Enfin Freudenthal a vu une récidive au bout de dix ans. Il est certain que des repullulations locales si tardives comportent la possibilité de métastases également anormales comme époque.

Les récidives locales dépendent essentiellement de l'état de l'œil opéré et sont d'une façon générale d'autant plus rares que l'on a pratiqué plus tôt l'énucléation ; nous savons que la fréquence des métastases en est beaucoup moins modifiée. Cela fait comprendre qu'il doit y avoir une différence essentielle entre le mécanisme histologique des unes et des autres.

La facilité plus ou moins grande avec laquelle se produisent les métastases paraît dépendre beaucoup plutôt des particularités spécifiques de la tumeur (probablement

nombre et calibre des vaisseaux, rapports des cellules avec les vaisseaux), que de l'état de l'œil malade et de la durée de son séjour dans l'orbite. Au contraire, la fréquence des récidives dépend essentiellement de la période d'évolution à laquelle sont parvenues les lésions du globe. C'est ainsi qu'il n'y a presque jamais de récidive orbitaire pour les cas opérés avant la période glaucomateuse. Ces récidives sont encore des plus rares (5 0/0 d'après Fuchs) si l'énucléation est pratiquée durant cette période. Mais elles devienent fréquentes (22 0/0 Fuchs) si l'on opère alors que des nodules épiscléraux se montrent déjà à la surface de la sclérotique. A cette période il est donc nécessaire de procéder non pas à une simple énucléation mais à un curage orbitaire complet.

Traitement. — L'excessive rareté des récidives orbitaires aux deux premiers stades de l'affection, leur fréquence, au contraire, dès que la tumeur a franchi la sclérotique, dictent la conduite à tenir dans ces différentes circonstances. Il est certain qu'avant la période glaucomateuse, et même pendant cette période, l'énucléation simple suffit dans la grande majorité des cas. Freudenthal a, il est vrai, cité deux observations où, après l'énucléation pour des sarcomes au premier stade, des récidives orbitaires, dont une mortelle, se sont produites. Rien en apparence ne distingue ces cas exceptionnels destinés à donner une récidive locale, du très grand nombre de sarcomes oculaires qui, dans ces conditions, n'en donnent pas. Mais la possibilité de rencontrer de pareils cas nous invite à examiner de la façon la plus attentive tous les points par où peut fuser le sarcome, examen d'autant plus difficile du reste, que la tumeur sera moins pigmentée. Il faut donc explorer sur le globe extrait de l'orbite la région antérieure de la sclérotique où se trouvent les

orifices des nerfs et vaisseaux ciliaires antérieurs ; la région équatoriale et les trous de sortie des vasa-vorticosa, le pourtour du nerf optique et le nerf optique lui-même. Voilà la véritable règle pratique. Le précepte de s'en tenir à l'énucléation simple pendant les deux premiers stades a la valeur d'une indication générale, mais peut se trouver en défaut dans un cas particulier. Car il ne faut pas oublier qu'une tumeur placée au niveau d'un orifice vasculaire de la sclérotique peut fuser par là dans le tissu péribulbaire, dès son début, et sans que rien en avertisse, si ce n'est la constatation même du prolongement néoplasique.

Les récidives orbitaires, en effet, ne sont pas, comme les métastases, le résultat du transport vasculaire des cellules néoplasiques qui peuvent ainsi parvenir en un point quelconque de l'organisme. Elles représentent sans doute une infection du tissu conjonctif par continuité. Car l'*accroissement continu* paraît être la loi de développement du sarcome de la choroïde en ce sens qu'il forme dans l'œil une masse de plus en plus grosse, mais toujours une masse unique, au contraire des gliomes pour lesquels la multiplicité des nodules rétiniens est si fréquente. Il est donc permis de supposer que les récidives orbitaires résultent de minuscules fusées néoplasiques qui ont passé à travers un des nombreux orifices de la coque oculaire et sont restées inaperçues lors de l'énucléation. Il reste alors dans l'orbite de la *graine* de néoplasme qui, peu à peu, poussera et formera, au bout d'un temps quelquefois très long, un noyau de récidive appréciable. Notre observation 177 nous fournit un exemple, sinon de la repullulation orbitaire, puisque le malade a été perdu de vue, du moins de l'existence de petites fusées néoplasiques que, dans ce cas, l'examen histologique seul nous

a révélées, mais qui n'en doivent pas moins être recherchées à l'œil nu et à la loupe parce qu'elles constituent certainement une possibilité de récidive orbitaire. Leur constatation nous paraît, jusqu'à nouvel ordre, indiquer l'éviscération de l'orbite, que l'on pourrait ainsi se trouver amené à pratiquer dans quelques cas particuliers de sarcomes au début de leur évolution.

Dès qu'il existe des nodules épiscléraux l'hésitation n'est plus permise, il faut vider l'orbite de toutes les parties molles, y compris le périoste. Sans doute pareille conduite n'a pas été tenue dans notre observation 21, qui présentait une plaque mélanique sous-conjonctivale et qui cependant reste sans récidive locale huit ans après l'énucléation. Cependant, en règle générale, dans de telles conditions, l'éviscération est formellement indiquée.

Pour la pratiquer nous préférons à toute autre la méthode suivante : on détache les deux paupières par une incision en fer à cheval qui suit exactement le bord osseux de l'orbite, tout en ménageant un large pédicule nasal. Le grand lambeau ainsi obtenu est rabattu sur le nez, après incision de la conjonctive au niveau du bord adhérent des tarses. Le contenu orbitaire est extirpé par décollement du périoste, le nettoyage exact du fond de la cavité exigeant l'emploi du bistouri à périoste. Puis les paupières sont remises en place et l'incision suturée. Ce procédé a le grand avantage de permettre une ablation exacte des parties molles situées à la base des paupières. Ces tissus sont quelquefois négligés dans l'opération avec canthotomie, et nous les avons vus plus d'une fois devenir le siège de récidives.

Le sarcome choroïdien se propage bien moins fréquemment que le gliome par le nerf optique, et l'extirpation de ce tronc nerveux, même alors qu'il ne paraît pas

envahi par la tumeur et se montre simplement atrophié, est moins formellement indiqué que pour le gliome. Cependant, comme il est toujours facile, au moyen de ciseaux droits ou d'un bistouri, d'aller le réséquer jusqu'auprès du trou orbitaire, nous croyons que cette manière d'agir, qui en somme ne complique guère l'opération, est toujours préférable à l'énucléation simple, même pour le sarcome de la choroïde.

REMARQUES ANATOMO-PATHOLOGIQUES SUR LES SARCOMES.

A. — Histologie de la tumeur.

L'histologie pathologique est encore trop souvent pour nous ce qu'étaient les hiéroglyphes avant Champollion : on copiait et décrivait des signes sans en comprendre la signification. De même, surtout en ce qui concerne les tumeurs, nous figurons des formes et des arrangements cellulaires, nous en donnons des descriptions minutieuses sans arriver guère à autre chose qu'à les classer dans des catégories connues, à les déclarer de nature conjonctive, épithéliale ou musculaire. La notion fondamentale, celle de la cause déterminante des néoplasmes, nous fait encore défaut, et les descriptions que nous en faisons ne sont pas encore animées par cette notion essentielle de la cause immédiate, comme l'inflammation des tissus commence à l'être avec la connaissance des microbes, de leurs sécrétions, des propriétés chimiotactiques et migratrices des leucocytes, etc. Ce n'est pas à dire qu'il faille négliger l'étude histologique des tumeurs oculaires, mais ce sont là des recherches spécialement réservées à ceux qui s'occupent des tumeurs en général.

Nous, ophtalmologistes, les tumeurs de l'œil nous intéressent surtout au point de vue spécial de leur *réaction sur l'œil.* Leur histologie ne nous importe qu'autant qu'elle est nécessaire pour bien établir le diagnostic clinique et, dans une certaine mesure, le pronostic si, comme cela est probable, des différences évolutives correspondent à des différences de structure. Nous insisterons donc beaucoup plus sur les conséquences qu'une tumeur détermine dans l'œil que sur l'histologie de celle-ci. D'où la division de notre étude en deux parties : *a*) la tumeur en elle-même ; *b*) sa réaction sur l'œil.

Nos neuf cas de sarcomes comprennent : *trois* tumeurs du corps ciliaire (21, 130, 183), sur lesquelles deux sont mélaniques et une incolore (130) ; (1)

Cinq tumeurs du segment postérieur, toutes mélaniques, mais à des degrés très différents ;

Une tumeur en nappe (peut-être un myome), le n° 8, *non mélanique*, paraissant avoir débuté au niveau du corps ciliaire.

En somme, sur neuf tumeurs, *deux ou trois seulement* sont des leucosarcomes, ce qui se rapproche de la proportion de 12 sarcomes blancs pour 88 sarcomes pigmentés établie par Fuchs sur une série de plus de deux cents cas.

Morphologie.

a. **Tumeurs ciliaires.** — Toutes nos tumeurs du corps ciliaire ont une forme analogue ; elles figurent une bosse hémisphérique dépassant en arrière les limites du corps ciliaire.

Deux d'entre elles (21, 130) envoyaient un prolonge-

(1) Encore faut-il faire des réserves sur la nature mélanique du sarcome 183 (Voy. l'observation, p. 288.)

ment dans la chambre antérieure, l'un sous forme de bourgeon rosé arrondi, l'autre de ménisque noirâtre. Ces prolongements étaient tous les deux situés exactement au niveau de la tumeur principale.

La tumeur 183, bien que plus volumineuse que chacune des deux autres, ne présentait pas de prolongement antérieur.

Le 21 présente, indépendamment de la tumeur principale développée dans le corps ciliaire, un lobule développé aux dépens des franges ciliaires.

Le 130 a ses procès ciliaires non envahis appendus à la face interne de la tumeur.

b. **Tumeurs du segment postérieur**. — Parmi nos tumeurs du segment postérieur, au nombre de cinq, trois au moins présentent une large base surmontée par une tête sphéroïdale avec un étranglement circulaire séparant ces deux parties. Ce type est des plus nets pour le 63 et le 94, moins caractérisé, mais encore reconnaissable, pour le 177. Quant au 121, la tumeur, friable et ramollie au centre, avait la forme d'un gros mamelon arrondi. L'agent de l'étranglement qui sépare la tête de la base, dans le cas de tumeurs champignonnées, est certainement la *lame vitrée de la choroïde*. Sur les coupes il est en général facile de la suivre jusqu'au fond du sillon qui sépare la tête de la base. (Voy. les observations.)

Deux cas peuvent ici se produire. Ainsi, dans l'observation 63, la tumeur a fait hernie sous le bord papillaire de la lame vitrée, tandis que, dans l'observation 94, la lame vitrée s'est rompue au niveau du point saillant de la tumeur.

Il en est de même dans le cas figuré pl. I, fig. 2, par Fuchs. Là aussi existe une large base, une tête et un col nettement dessinés ; la tumeur siégeant entre la

papille et l'ora serrata, son col correspondait nécessairement à une rupture de la lame vitrée et non à l'anneau choroïdien.

Notre observation 177 présente le même type atténué; ici encore un sillon sépare la tête de la base de la tumeur, seulement il est très peu profond et forme sur les coupes une simple encoche.

La tumeur n° 8 appartient à la classe, peu nombreuse, des sarcomes diffus; nous préférons le nom de sarcome *en plaque* ou *en nappe*. Il est très probable que le développement dans ce cas s'est fait d'avant en arrière, ayant débuté dans le corps ciliaire pour envahir peu à peu les parties équatoriales et postérieures de la sclérotique et approcher de la papille. [Le développement paraît pouvoir aussi se faire d'arrière en avant, comme le montre la figure 5 de Mitvalsky (1).]

Enfin le n° 124 présente un dernier type, moins connu que le précédent : celui des sarcomes plats de la région maculaire avec prolifération rétrobulbaire. Il y a là un type, en ce sens que l'on retrouve quelquefois des tumeurs qui semblent presque copiées sur celle-ci. Par exemple l'observation XXII de Fuchs; le nouveau cas de Panas (2). Mais tout sarcome de la région maculaire ne prend pas nécessairement ce type-là. Par exemple, nos n°s 63 et 94, développés cependant dans la région maculaire. Il y a donc là autre chose qu'une pure question de localisation de la tumeur. Nous ne pensons pas non plus que l'on puisse invoquer l'action de la tension glaucomateuse et supposer, par exemple, que si le glaucome s'établit de bonne heure, la tumeur, gênée dans son développement oculaire, aura tendance à fuser à travers la sclérotique.

(1) *Zur Kenntniss der Aderhautgeschwülsten* (*A. f. Augenh.*, XXVIII, p. 321).
(2) *Arch. d'ophtalm.*, 1896.

En effet, d'une part la tumeur maculaire 94, malgré l'état glaucomateux de l'œil, a formé une saillie en champignon dans l'intérieur du globe sans avoir encore perforé la sclérotique ; d'autre part, la tumeur analogue 63, sans glaucome, a pris la même forme. Tout ce que nous pouvons dire, c'est que les cas que nous connaissons de tumeurs plates de la région maculaire avec prolifération rétrobulbaire présentent cette particularité intéressante *de déterminer du glaucome sans décollement de la rétine*, ce qui est le cas, au contraire, pour la plupart des autres tumeurs. Nous ignorons pourquoi cette absence de décollement. Ce n'est certes pas parce que le glaucome éclate très rapidement dans ces sortes de tumeurs et que l'exagération de tension vitréenne empêche la rétine de se décoller. Nous voyons en effet que certaines de ces tumeurs évoluent depuis très longtemps (des années) sans décollement ni glaucome, et sans faire saillie dans l'intérieur de l'œil. Leur conformation particulière ne paraît donc pas résulter de conditions mécaniques spéciales.

Structure et Pigmentation.

Toutes nos tumeurs choroïdiennes sont sans doute des sarcomes, mais deux s'éloignent notablement du type classique. Le 8 est peut-être un myosarcome, le 121 ressemble à un épithélioma.

Parmi les sarcomes typiques, la plupart étaient formés de cellules fusiformes à gros noyau (130, 21, tumeurs ciliaires, 177, 63, tumeurs postérieures). Le 124 était formé de cellules plus volumineuses, presque ovoïdes et bourrées de grains pigmentaires. Le 94 présentait un véritable polymorphisme cellulaire à trois éléments divers : de petites cellules rondes, incolores ; des cellules pigmentaires étoilées et d'autres cellules pigmentaires globu-

leuses, ces deux dernières formes n'étant sans doute que deux états différents des mêmes cellules distendues et gonflées par les amas de grains pigmentaires.

Dans le 63 et le 77, il y a également deux types cellulaires : l'immense majorité des cellules sont fusiformes et incolores, mais çà et là existent de grosses cellules pigmentaires beaucoup plus volumineuses que les cellules blanches. Il nous paraît probable que c'est seulement la présence des grains de pigment qui détermine la différence de grosseur des deux sortes de cellules.

Le n° 8 est, selon toute vraisemblance, un myosarcome. Non seulement l'aspect musculaire bien caractérisé des cellules formant les îlots des cordons du néoplasme, mais surtout l'origine dans les travées musculaires mêmes du muscle ciliaire, nous paraissent le démontrer.

La question des tumeurs du corps ciliaire vient d'être bien discutée par Mitvalsky ; nous ne pouvons mieux faire ici que de le citer (*Arch. für Augenheilk*, XXVIII, 1894) :

« Dans six cas seulement on a signalé des tumeurs du corps ciliaire s'éloignant du type si constant (pour ces tumeurs) du sarcome fuso-cellulaire ; les éléments fusiformes constituant ces tumeurs ont été alors considérés en totalité ou partiellement comme des cellules musculaires lisses, c'est-à-dire comme des sarcomes purs ou des myosarcomes.

« Mais plus on s'occupe d'histologie, plus on se persuade de la difficulté qu'il y a, dans certains cas de néoplasmes, à distinguer les fibres musculaires lisses des cellules conjonctives fusiformes et même à distinguer de jeunes fibres-cellules des tissus conjonctifs fibrillaires. Virchow dit, au sujet des tumeurs utérines (myomes, fibromyomes) : « Il « est particulièrement difficile de trouver une différence « tranchée entre les cellules conjonctives fusiformes et les

« fibres musculaires lisses et il est également difficile de « séparer certaines formes de myomes des sarcomes fuso- « cellulaires. » N'existe-t-il donc aucune caractéristique qui, dans un cas donné, permette de faire sur des coupes le diagnostic assuré de cellules musculaires lisses? Nous devons pour cela distinguer entre les fibres lisses à l'état normal et dans les conditions pathologiques. Dans les conditions normales nous reconnaissons facilement sur des coupes le tissu musculaire des parois intestinales, de la vessie, de l'utérus, du corps ciliaire, même de l'iris. Mais si l'on nous montre à l'état d'isolement des fibres lisses normales et les cellules fusiformes de certains sarcomes, nous nous trouvons, pour les distinguer, dans le plus grand embarras, et c'est à peine si les réactions micro-chimiques jusqu'ici connues pour le diagnostic des fibres lisses parviennent à nous en tirer. *Les caractères morphologiques ne suffisent absolument pas et l'on ne peut reconnaître avec certitude que les cellules lisses normales dans leurs rapports physiologiques.* Mais la chose devient beaucoup plus difficile avec des cellules lisses dans des conditions pathologiques. Dans un cas de myome nous devons, *à priori*, trouver les formes cellulaires les plus différentes, parce que, entre les cellules musculaires complètement développées et celles qui sont encore à l'état embryonnaire, l'accroissement du myome par la multiplication de ces cellules formatrices doit donner lieu à toutes les formes de transition possibles : éléments ronds, ovales, fusiformes, que l'on ne peut absolument pas distinguer des cellules sarcomateuses... Dans un cas de myome, on pourrait penser que ce qui, dans les cas douteux, doit permettre le diagnostic, c'est la disposition des faisceaux cellulaires et spécialement les nombreuses et fines gaines conjonctives, qui dans l'utérus

normal et hypertrophié, et en partie même dans le corps ciliaire, divisent les grosses travées cellulaires en faisceaux plus petits. Mais cette division, que l'on peut rencontrer quelquefois, n'est pas caractéristique ; elle peut manquer dans certains myomes, et l'on peut trouver des myomes de l'utérus et d'autres organes où ces cloisons de premier et de second ordre font complètement défaut. La vraisemblance d'un myome résulte surtout du tissu où il est développé. Parmi les particularités histologiques du tissu musculaire pathologique, la principale est la forme onduleuse et même serpentine des noyaux cellulaires, caractère qui n'est cependant pas absolu, car les longues cellules du tissu conjonctif peuvent montrer par places une même apparence onduleuse.

« Après toutes ces remarques... nous voulons examiner plus particulièrement les six cas de tumeurs fuso-cellulaires publiées sous le titre de myomes ou myosarcomes et chercher si, dans la structure de ces tumeurs, la musculature lisse joue réellement le rôle qui lui est attribué par les auteurs de ces diverses publications. Nous allons les examiner chronologiquement :

« Le premier cas, publié en 1867, est celui d'Iwanov — de Wecker, décrit tantôt comme myome (par de Wecker et Landolt), tantôt comme myosarcome (Brière-Iwanov, *Klin. Monatsb.*, B. V, p. 292). La tumeur est, en effet, décrite par les uns comme exclusivement, par les autres comme essentiellement formée de fibres lisses. On lit en effet : « Toute la partie extérieure de la tumeur, « limitée par la sclérotique (épaisseur 4 à 5 millimètres) « est formée par des cellules fusiformes avec des noyaux « en forme de bâtonnets. La partie moyenne des fibres « musculaires prend la direction longitudinale, et ce n'est « que dans la partie antérieure de la tumeur que l'on

« trouve des faisceaux secondaires. Entre les faisceaux « musculaires bien développés, on trouve, d'autant plus « nombreuses qu'on va plus loin, des cellules du tissu « conjonctif; du côté du cristallin et vers le vitré prédo- « minent des cellules fusiformes et des cellules étoilées « du tissu conjonctif, qui constituent presque toute la « face interne de la tumeur. » *Il n'y a pas de figure des cellules de la tumeur.* Ces cellules fusiformes sont simplement désignées comme étant des fibres lisses.

« Dans le cas de Vos Salomon de 1882 (*Trans. of the Opht. Soc.*, vol. II, p. 263), l'examen histologique de la tumeur à cellules fusiformes fut fait par Priestley-Smith, qui a dit ceci : « Microscopiquement la tumeur a le caractère d'un myome ou d'un fibromyome : elle est formée de cellules fusiformes disposées pour la plupart en un réseau de trabécules à trajet parallèle et présentant beaucoup d'analogie avec le muscle ciliaire normal. »

Un comité composé de Brailey, Steph. Mackenzie et Nettleship a donné sur ce cas les conclusions suivantes :

« La tumeur est formée de cellules étroites avec noyau en bâtonnet qui ne diffèrent pas des cellules du muscle ciliaire et sont très semblables aux cellules d'un fibrome (myome) de l'utérus, tumeur comparativement à laquelle nous avons étudié nos coupes. L'arrangement des cellules musculaires en longs faisceaux, qui ont principalement une direction antéro-postérieure, mais quelquefois aussi un trajet oblique, la situation et le pouvoir réfringent de ceux-ci, rappellent tout à fait les dispositions du muscle ciliaire normal. » *Pas de figure histologique de la tumeur.*

« L'argument qu'il s'agit ici d'un tissu de cellules fusiformes disposées en faisceaux parallèles, très semblable au muscle ciliaire normal, et aussi que les cellules fusiformes de cette tumeur sont très analogues à celles d'un

myome utérin, ne suffit pas à mes yeux pour qu'il s'agisse ici d'un tissu musculaire. Car on peut enfin, avec toute raison, considérer comme tout à fait semblable à un muscle ciliaire normal un tissu de cellules sarcomateuses fusiformes ainsi entrelacées ; ce qui est d'autant moins surprenant, le même tissu peut être également considéré comme très semblable aux tumeurs utérines dites fibromes, fibromyomes et même myomes constituées de cellules fibrillaires du tissu conjonctif et bien que ces diverses tumeurs diffèrent beaucoup les unes des autres par l'aspect histologique. Cela démontre accessoirement que les particularités histologiques des fibromyomes utérins ne paraissent pas encore bien déterminées, puisque Billroth écrit encore en 1880 (*Allgem. Ch. Path. und Therap. Billroth Winiwarter*, IX Aufl., 6, 718) : « A cause de leurs prin-« cipaux caractères, il est beaucoup plus naturel de ranger « ces tumeurs parmi les sarcomes. »

« Le cas de *Mules*, myosarcome du corps ciliaire, fut examiné histologiquement en 1888 par Brailey, qui écrit : « La néoplasie est constituée par de longues cellules fusiformes, à noyaux étroits ; les cellules sont disposées en faisceaux entrelacés. Vers les surfaces de la tumeur, notamment l'interne, le tissu des cellules est plus épais, les noyaux plus nombreux, la disposition réticulée ne peut guère être reconnue en ces points et les cellules qu'on y trouve ne peuvent guère être qualifiées de fusiformes. L'aspect réticulé fait ressembler le néoplasme à une tumeur caverneuse, et au premier coup d'œil on a l'impression d'un nævus, mais je ne crois pas qu'il s'agisse de rien de tel. Je crois que la tumeur est parente (ou provient) de la musculature lisse, qu'elle a pris naissance dans le tissu musculaire du corps ciliaire, dont elle a la structure. »

« Il est important de savoir que Dreschfeld et Harris n'étaient pas de l'avis de Brailey et considéraient la tumeur comme un sarcome, et les cellules, quelles qu'elles fussent, comme des cellules conjonctives fusiformes. Mules fit alors examiner la tumeur à Robinson, d'Owen College, et s'accorda avec lui pour conclure à un myosarcome : « Car si beaucoup des cellules fusiformes sont des cellules sarcomateuses, il n'y a aucun doute que des éléments musculaires ne soient disséminés dans la tumeur, ou pour mieux dire que des éléments semblables à des cellules musculaires peuvent être vus dans les diverses directions. Je ne puis dire combien de celles-ci sont des cellules du tissu cellulaire, mais il faut se rappeler que les formes de ces deux sortes d'éléments sont identiques et que la différence ne peut être faite que par des réactifs chimiques. »

« *Pas de figure des cellules.* L'incertitude de la nature myomateuse de cette tumeur est du reste évidente.

« Le seul cas de tumeur fuso-cellulaire du corps ciliaire décrit comme *myome pur* est celui de Lagrange (*Arch. d'opht.*, 1889). Sur les coupes méridionales, presque tous les éléments musculaires sont coupés perpendiculairement quelques-uns seulement obliquement. Entre les faisceaux qui forment ces fibres, on distingue des groupes de cellules embryonnaires légèrement colorées. Sur les préparations que présenta Ferré avant les recherches de Lagrange on pouvait voir une grande quantité de jeunes cellules embryonnaires qui étaient en voie de croissance rapide et étaient par là identiques à des cellules de sarcome. Mais cette formation de jeunes cellules est accidentelle et accessoire dans le néoplasme, et Lagrange dit qu'il n'a pas retrouvé ces cellules dans les nombreuses coupes qu'il a faites. En dehors de ces petits îlots de cellules conjonctives,

les préparations ne renfermaient que des fibres musculaires et des vaisseaux sanguins. Les fibres musculaires formaient des faisceaux espacés par de larges fentes et divisés eux-mêmes en petits carrés. Il y avait une assez grande quantité de gros et de petits vaisseaux sanguins. Sur les coupes de la tumeur, grosse comme une petite noisette, Lagrange croit avoir vu les fibres méridionales du muscle ciliaire parfaitement conservées et avoir pu suivre la partie antérieure du muscle ciliaire jusqu'à l'espace de Fontana. De même la portion radiée du muscle ne se divise pas dans ce processus pathologique, toutes les fibres néoplasiques de la tumeur sont situées à la face interne de la partie postérieure des fibres méridionales et dans la partie antérieure de la choroïde : elles représentent un muscle radiaire normal, extrêmement gros, qui est séparé du muscle de Müller par toute l'épaisseur du muscle ciliaire. Deux figures nous renseignent sur la division en faisceaux de la tumeur sur une coupe transversale et sur une coupe également transversale d'un groupe cellulaire que Lagrange donne pour des cellules coupées en travers. Lange remarque à ce sujet : « Les deux planches jointes au travail de Lagrange me semblent très peu propres à démontrer un myome pur. » Je suis à ce point de vue tout à fait de son avis.

« Deutschmann dit sur son cas de myosarcome ciliaire (1890, *B. z. Augenheilk.* Heft 1, p. 72) que la tumeur était constituée par des faisceaux cellulaires disposés en long, dont les éléments peuvent être considérés en partie comme des cellules sarcomateuses fusiformes, mais que de nombreuses travées cellulaires sont sans aucun doute identiques à des cellules musculaires lisses. — *Pas de figure histologique de la tumeur.*

« Lange (*Gr. Arch. f. O.*, XXXVI, p. 247) décrit comme

il suit son cas de myosarcome du corps ciliaire (1850) : « La tumeur est formée de cellules fusiformes avec noyau en bâtonnet ; la plupart de ces cellules sont disposées en faisceaux longitudinaux ; dans les parties centrales on trouve aussi beaucoup de faisceaux coupés en travers, dont les cellules sont alors rondes ou légèrement anguleuses et pourvues d'un petit noyau rond ; ces parties ont l'aspect alvéolaire. Les noyaux cellulaires sont à leurs extrémités légèrement gonflés en massue ; ils sont de volumes différents comme les cellules musculaires lisses des parties normales du muscle ciliaire. » Lange dit plus loin : « Vu la grosse difficulté dans certains cas de distinguer histologiquement les fibres musculaires des autres formes cellulaires en fuseau du tissu conjonctif, il ne m'a pas été facile dans la détermination de la tumeur que j'ai étudiée d'arriver à un diagnostic histologique tout à fait certain. D'après un examen soigneux et la comparaison des cellules fusiformes de la tumeur à noyau extraordinairement long, mince et arrondi à ses extrémités, avec les cellules musculaires du muscle ciliaire normal, j'ai pu me convaincre qu'il s'agissait dans mon cas d'une hyperplasie et hypertrophie des cellules musculaires et en même temps des cellules conjonctives, bref qu'il s'agit d'une tumeur mixte développée dans la partie antérieure du corps ciliaire, ce qui justifie le diagnostic de myosarcome. »

« Une figure instructive accompagne la description, mais ne nous convainc pas que les cellules musculaires qu'elle représente entrent dans la constitution de la tumeur.

« Il est facile d'admettre que chaque auteur qui examine une tumeur ciliaire cherche à déterminer le rôle éventuel que le muscle ciliaire peut y jouer, et il est tout aussi admissible que celui qui trouve une tumeur du corps

ciliaire constituée par de longues cellules fusiformes songe tout d'abord à une tumeur musculaire développée aux dépens du muscle ciliaire. Celui qui a eu l'occasion de s'occuper de la structure des sarcomes fuso-cellulaires des diverses parties du corps et aussi des membranes oculaires, et d'apprendre à connaître la structure des myomes des autres parties du corps, sait combien il est facile de confondre un myome et un sarcome dans le cas où les deux tumeurs présentent une structure et des formes cellulaires analogues. Pour les tumeurs à cellules fusiformes développées dans le corps ciliaire, on est déjà psychologiquement porté, quand on voit les noyaux en bâtonnets des cellules de la tumeur, à les considérer comme appartenant à un tissu musculaire que l'on attribue alors à la prolifération du muscle ciliaire.

« Ce fut le cas pour moi aussi dans l'étude de ma préparation anatomique et j'oscillai entre les diagnostics de myome, sarcome et myosarcome, jusqu'au moment où je m'occupai de l'étude des sarcomes fuso-cellulaires, et notamment des tumeurs de la matrice, et que je trouvai parmi les premiers de parfaites analogies de structure avec mon cas. Je devais donc considérer mon cas comme un sarcome fasciculé à cellules fusiformes.

« Ces expériences jointes à l'insuffisance presque constante des descriptions histologiques des divers cas, qui se fait d'autant plus vivement sentir que presque toujours il n'existe aucun dessin de ces tumeurs, sans compter les divergences d'opinion des confrères appelés à donner leur avis, m'avaient confirmé dans ma conviction que la détermination comme myomes ou myosarcomes des six cas susdits de tumeurs ciliaires ne répondait qu'à des préoccupations subjectives des auteurs et n'avait aucune valeur objective.

« D'après ma conviction, ces tumeurs ciliaires à cellules fusiformes, qui se présentent sous un type anatomique et clinique toujours si semblable à lui-même, doivent être considérées comme de purs sarcomes fuso-cellulaires et le genre myome et myosarcome doit avoir été établi par erreur, principalement à cause de la frappante ressemblance des cellules fusiformes et de leur intrication avec des tissus de fibres lisses, et de la particularité qu'elles se développent sur un terrain riche en fibres musculaires. »

Cette critique, par Mitvalsky, de certains diagnostics de myome ciliaire nous paraît trop justifiée pour que nous ne soyons pas très circonspects dans la détermination de notre tumeur n° 8 que nous avons des tendances à considérer comme un myome. Nous avons dit nos raisons à ce sujet. Indépendamment de la forme des cellules que nous considérons volontiers comme un caractère peu démonstratif, nous avons fait remarquer que les travées cellulaires constituant le néoplasme paraissaient provenir des faisceaux musculaires du muscle ciliaire, qu'elles formaient dans l'épaisseur du tissu choroïdien simplement sclérosé un système de faisceaux anastomosés suivant une disposition générale analogue à celle du muscle ciliaire, que l'ensemble conservait la forme plate au lieu de se renfler en bosse hémisphérique, comme le font d'habitude les sarcomes. Il n'y a là sans doute que des probabilités, mais encore nous sera-t-il permis de faire remarquer que nos arguments reposent sur des faits non susceptibles d'interprétations diverses, comme c'est le cas pour les caractères morphologiques des cellules.

Il en est du diagnostic des éléments histologiques comme de celui des bactéries : la morphologie ne suffit pas, il faut l'ensemble des réactions biologiques. Mais

ces dernières, que nous pouvons étudier pour les bactéries, nous font défaut pour les cellules de l'organisme. Sans doute les progrès des méthodes de coloration nous fournissent, touchant les éléments histologiques, quelques renseignements d'ordre chimique comparables à ceux que nous donnent la méthode de Gram, la méthode d'Ehrlich, etc., pour certains microbes déterminés. Cependant, comme il n'existe pas encore de méthode générale permettant le diagnostic microchimique des éléments anatomiques, nous sommes obligés de nous rapporter trop souvent à leurs seuls caractères morphologiques, ce qui met beaucoup d'incertitude dans quelques-uns de nos diagnostics.

C'est pour cela que, en faveur de la nature musculaire lisse de la tumeur n° 8, nous avons fait plus volontiers valoir l'origine et la disposition des éléments néoplasiques que leurs caractères individuels. Sans vouloir donner à ce sujet de conclusion absolue, faisons remarquer que dans nos deux autres observations de tumeur du corps ciliaire (21, 130) le muscle ciliaire était indépendant du néoplasme. Voici les détails à ce sujet :

N° 21. — Muscle ciliaire envahi et dissocié par la tumeur, ses faisceaux musculaires ont conservé leur volume, c'est aux dépens du tissu conjonctif du muscle que s'est fait l'envahissement néoplasique.

N° 130. — Le muscle ciliaire est comme perdu dans la tumeur et détruit par elle ; cependant sur quelques coupes on peut reconnaître ses parties profondes. Il semble que la tumeur s'est développée à la surface externe du muscle, détruisant les fibres longitudinales en même temps que les parties superficielles de la choroïde, épargnant au contraire la partie réticulée du muscle et les couches internes de la choroïde. En somme rien ici n'indique une

participation du muscle à la tumeur. Là où l'on peut le reconnaître, ses travées ne sont pas en continuité avec celles du néoplasme. Là où l'on ne le retrouve plus, il a probablement subi une dissociation complète, mais en ce même point la tumeur a son caractère de sarcome classique.

Pigmentation. — Il est souvent difficile de décider si une tumeur oculaire est mélanique ou non. Pour s'expliquer clairement à ce sujet il est nécessaire de s'en rapporter à une définition. On admet généralement qu'une tumeur est mélanique quand un plus ou moins grand nombre de ses cellules ont la propriété de fabriquer du pigment (mélanine) semblable à celui de la choroïde ou des cellules de la couche de Malpighi. Dans les tumeurs oculaires on suppose et sans doute avec raison, que les cellules mélaniques du sarcome proviennent des cellules analogues de la choroïde dont elles ont hérité le pouvoir de fabriquer du pigment.

Si l'on veut admettre une définition plus large et considérer comme mélaniques toutes les tumeurs contenant des *pigments d'aspect quelconque*, on arriverait à classer dans cette catégorie beaucoup de gliomes de la rétine dans lesquels on rencontre des cellules migratrices farcies de granulations jaunes ou brunâtres. Sans doute elles y sont toujours en beaucoup moins grand nombre que dans les sarcomes noirs, puisqu'elles arrivent tout au plus à communiquer au gliome une coloration jaunâtre. Mais il n'y aurait là qu'une différence relative. C'est ainsi que dans notre gliome I on observe des amas assez abondants de corps mûriformes jaunâtres, tout à fait analogues à certaines cellules libres bourrées de granulations pigmentaires du sarcome 183. Il n'y a de différence que dans la coloration des grains plus foncés dans le sarcome que dans le gliome. Dans un autre gliome, le n° III,

on remarque aussi des cellules libres chargées de grains pigmentaires non plus jaunâtres, mais absolument noirs, et qui ne peuvent provenir dans cette tumeur rétinienne où la choroïde est intacte, que de la désagrégation de l'épithélium pigmenté de la rétine. Ce dernier, en effet, a presque totalement disparu, les cellules qui le contenaient se sont desquamées, ont subi une dégénérescence de leur protoplasma, les granulations pigmentaires devenues libres ont été pour la plupart englobées par les leucocytes, qui, augmentés de volume par cette ingestion, forment de véritables corps granuleux d'un noir intense.

Voici donc deux ordres d'éléments pigmentés : *a*, les leucocytes chargés de pigment jaune ou brun, d'origine probablement hématique ; *b*, les leucocytes chargés de granulations noires provenant de cellules pigmentaires normales désagrégées, qui peuvent se montrer ailleurs que dans les sarcomes de la choroïde, notamment dans les gliomes rétiniens, mais aussi dans de simples processus inflammatoires. Par exemple notre *glaucome embolique* n° 68 présentait en abondance, dans la région ciliaire, des amas mùriformes pigmentaires. qui rencontrés dans un sarcome l'eussent sans doute fait qualifier de mélanique.

On voit donc que des cellules pigmentaires peuvent se trouver ailleurs que dans des tumeurs mélaniques proprement dites. C'est poser la question de savoir si toutes les tumeurs qui contiennent des cellules pigmentées méritent la désignation de mélaniques au sens où on l'entend d'ordinaire. Indépendamment des différentes réactions chimiques qui permettent de distinguer, d'après Vossius et Max Maschke, le pigment d'origine hématique de la mélanine proprement dite, on ne peut s'en rapporter, pour distinguer dans les cas douteux, tel leucosarcome infiltré de quelques corps granuleux pigmentaires, d'un

mélanosarcome caractéristique, qu'à la quantité du pigment et à la coloration générale de la tumeur. Ce moyen, qui paraît peu précis, est cependant le premier comme importance pratique.

En résumé il nous semble difficile d'établir une démarcation précise entre les sarcomes mélaniques et les leucosarcomes. Du reste il n'y a pas là cliniquement deux affections distinctes. La différence de gravité entre les deux catégories de tumeurs est toute relative et repose en partie sur l'énucléation plus précoce des leucosarcomes, qui, fréquents dans le corps ciliaire, sont généralement énucléés plus tôt que les tumeurs presque toujours mélaniques du pigment postérieur, souvent masquées par un décollement de la rétine et, ainsi, plus tardivement reconnues.

B. — Réaction des tumeurs sur le globe oculaire.

L'observation clinique révèle deux grands faits :

1° L'œil contenant un sarcome ne présente d'abord aucune autre lésion que la tumeur elle-même ; il n'offre notamment aucun signe d'inflammation.

2° La complication constante qui résulte de la présence d'une tumeur dans l'œil c'est le *glaucome*, en général précédé de *décollement rétinien*. Les complications inflammatoires (*iritis*, *irido-cyclite*) sont tellement une exception que nous devons les considérer non comme une conséquence de la tumeur elle-même, mais comme une *infection secondaire* dont l'œil devient accidentellement le siège.

Nous allons rechercher ici : 1. La confirmation des données cliniques par l'examen histologique, montrant que dans les cas de tumeurs énucléées avant la période de

glaucome il n'y a pas de lésions inflammatoires des membranes internes. L'œil étant le seul organe transparent, nulle part ailleurs on ne peut suivre comme dans sa cavité l'influence du développement d'une tumeur sur les tissus du voisinage. C'est déjà une donnée intéressante que de reconnaître l'intégrité des membranes profondes de l'œil (à part les décollements) jusqu'au jour où le glaucome imprime son cachet d'atrophie aux membranes anémiées par la pression intraoculaire. Mais l'histologie étendra cependant les renseignements fournis par la clinique en révélant des lésions minimes, mais intéressantes, du côté des voies d'excrétion (angle irien) qui, dans presque tous les cas de tumeur, se montrent envahies par des déchets cellulaires provenant sans doute du néoplasme et entraînés vers les orifices de sortie (*embolies pigmentaires de l'angle irien*).

2. L'examen anatomo-pathologique explique-t-il la pathogénie du glaucome des tumeurs et du décollement qui le précède en général? Y a-t-il une différence anatomo-pathologique entre les lésions de ce glaucome et celles du glaucome spontané?

1° Pour résoudre la première question, celle de l'*intégrité des membranes en dehors du néoplasme*, nous devons nécessairement avoir recours aux cas énucléés avant la période de glaucome (8, 21, 64, 130).

a) Le détail histologique de chacun de ces cas ayant été donné au chapitre *Observations cliniques et anatomiques*, nous rappellerons seulement que dans tous ces faits où aucun signe de glaucome ne s'était encore manifesté, les diverses membranes oculaires ne présentaient, en dehors de la tumeur, aucune altération appréciable, aucun épaississement, aucune infiltration leucocytique des gaines périvasculaires, aucun œdème, aucun exsudat.

On ne peut considérer comme phénomène inflammatoire le trouble fin du vitré cliniquement constaté chez le n° 21 et le n° 130 sans que l'examen histologique nous ait du reste rien révélé d'anormal dans le vitré. Les verrucosités de la lame vitrée (en réalité dégénérescence hyaline de l'épithélium pigmentaire) également observées chez le n° 21 constituent une altération fréquente à partir d'un certain âge et indépendante de toute affection inflammatoire.

En se reportant aux notices anatomo-pathologiques qui accompagnent chacune des observations précitées, on remarquera que nous avons toujours pris soin d'indiquer pour chaque organe de l'œil en particulier, son intégrité histologique. Ce qui montre bien que, en dehors de la tumeur, les membranes oculaires sont saines et ne renferment même pas de germes néoplasiques, c'est que *rien n'est plus rare que la multiplicité des nodules néoplasiques dans un même œil.* D'une façon presque absolument constante le sarcome est unique et ne s'accroît que par continuité. Dans son relevé de plus de 200 cas, Fuchs n'en trouve que 10 où la tumeur fût représentée par plusieurs noyaux. Encore beaucoup de ces cas sont-ils douteux et représentent-ils probablement non des sarcomes, mais des nodules de tuberculose. Cette dernière remarque, de Fuchs, ne fait que nous confirmer dans notre idée de l'intégrité parfaite des membranes oculaires en dehors de la tumeur, quand c'est bien d'une tumeur véritable qu'il s'agit. A part la tumeur elle-même, tout, dans ces yeux non encore glaucomateux, est normal, exception faite pour les éléments migrateurs dont nous allons parler maintenant.

b) *Étude des éléments cellulaires et pigmentaires provenant très vraisemblablement de la tumeur et émigrant à*

travers l'œil pour s'arrêter principalement dans le tissu réticulé scléro-cornéen.

Ces éléments migrateurs se rencontrent avec une netteté indiscutable dans nos quatre cas de tumeurs énucléées avant la période de glaucome. Ce sont là les seuls cas où l'on puisse les étudier sans causes d'erreur ; dès que le glaucome a éclaté des altérations multiples s'établissent et ne permettent plus de se rendre un compte exact de ces lésions délicates.

Voici le détail des lésions pour chaque cas :

Observation 8. — Dans les mailles du tissu grillagé, parfaitement normal en lui-même, qui sépare le canal de Schlemm de la chambre antérieure, sont engagés un grand nombre d'éléments pigmentaires, cellules migratrices farcies de grains brunâtres, qui se moulent dans les interstices intertrabéculaires et oblitèrent ainsi d'une façon plus on moins complète les communications entre la veine de Schlemm et la chambre antérieure.

Observation 63. — En quelques points des attaches zonulaires à la pars ciliaris retinæ, se montrent engagées entre les fibres de la zonule, quelques boules pigmentaires noirâtres, probablement des leucocytes farcis de grains de pigment. On retrouve quelques-uns de ces corpuscules noirâtres plus en avant, dans la racine de l'iris, et quelques autres enfin, mais plus rares et plus petits, dans les mailles du tissu réticulé qui sépare la veine de Schlemm de la chambre antérieure.

Observation 121 (leucosarcome). — L'angle irien et le tissu grillagé ont toute leur netteté physiologique ; le canal de Schlemm contient du sang, on ne trouve que quelques cellules migratrices chargées de grains pigmentaires dans les mailles du tissu réticulé ; la lésion est ici tout à fait à son début.

Observation 21. — L'angle irien, malgré l'aplatissement de la chambre antérieure, présente sa forme en arcade, mais le tissu de filtration est farci d'amas pigmentaires volumineux qui se moulent dans les interstices et les obstruent, créant ainsi très probablement une cause de rétention des liquides intraoculaires et une véritable préparation au glaucome (fig. 26).

Faisons remarquer tout d'abord que cette infiltration pigmentaire de l'angle irien ne saurait être prise pour une extension, un prolongement de la tumeur. Elle ne peut évidemment être considérée comme telle dans les cas où la tumeur siège au pôle postérieur comme dans le n° 63. De plus elle n'a nullement les caractères histologiques de la tumeur elle-même qui représente en tous ses points une masse compacte d'éléments cellulaires tassés les uns contre les autres, dissociant et bouleversant de fond en comble les tissus qu'ils envahissent. Au contraire dans l'angle irien infiltré d'éléments migrateurs, ces éléments sont disséminés dans les mailles du tissu dont ils empruntent la forme en respectant la disposition de la trame réticulée, bien loin de la détruire par une invasion brutale comme ce serait le cas pour l'envahissement néoplasique.

Les éléments migrateurs ne sont sans doute pas des cellules du néoplasme. Cela est impossible à prouver sans doute par l'étude des caractères morphologiques de ces cellules. Mais leur évolution nous renseigne mieux : nous n'avons jamais vu ces infiltrations cellulaires de l'angle irien devenir des nodules néoplasiques ni montrer des phénomènes quelconques d'accroissement ; ce ne sont donc pas, pensons-nous, des greffes néoplasiques. Il nous paraît plus probable que des granulations pigmentaires provenant de la tumeur et devenues libres dans les tissus

ou les humeurs de l'œil, sont englobées par des leucocytes et dès lors entraînées soit par les courants intraoculaires, soit par les mouvements propres des leucocytes vers la principale voie d'excrétion oculaire : l'angle irien.

Nous devons dire à ce sujet qu'il ne faut pas considérer cette infiltration pigmentaire de l'angle irien comme absolument spéciale aux tumeurs. L'observation de bien des cas divers nous a conduit à penser que tous les yeux atteints d'altérations chroniques portant sur les membranes pigmentaires finissent par présenter cette infiltration de l'angle irien. Elle signifie seulement pour nous que des grains de pigment sont mis en liberté, englobés par les leucocytes qui vont s'accumuler en quantités appréciables au niveau des orifices de sortie, comme les feuilles mortes à la grille d'une pièce d'eau, là où les porte le courant.

2° *L'examen anatomo-pathologique explique-t-il la pathogénie du glaucome des tumeurs et du décollement qui le précède en général? Y a-t-il des différences anatomo-pathologiques entre les lésions du glaucome des tumeurs et celles du glaucome spontané?*

Nous devons rappeler que si dans la plupart des cas le décollement précède le glaucome, au point que Fuchs a pu admettre un rapport de cause à effet entre le premier et le second, il n'en existe pas moins des tumeurs susceptibles de déterminer le glaucome sans décollement de la rétine, notamment les tumeurs plates de la région maculaire. Nous aurons donc à examiner ces deux catégories.

Parmi nos 9 cas de sarcome, 5 ont été énucléés avant la période glaucomateuse et 4 pendant cette période. La question de durée de la période préglaucomateuse, intéressante pour le clinicien, perd de son importance pour

l'anatomo-pathologiste, qui doit surtout rechercher comment la tumeur arrive à produire le glaucome.

Peut-on trouver une cause d'hypertonie dans la *localisation* de la tumeur? Il est depuis longtemps démontré que toute tumeur oculaire, quelle que soit sa position, finit toujours par déterminer du glaucome. Un examen superficiel pourrait faire croire que les tumeurs postérieures s'accompagnent plus facilement que les antérieures de cette complication grave. En effet sur nos 5 cas de tumeurs postérieures (94, 63, 124, 177, 121), 4 étaient compliquées de glaucome, une seule (63) en était indemne, tandis que, au contraire, aucune de nos 4 tumeurs antérieures (8, 21, 130, 183) ne présente d'hypertonie. Mais la vraie raison de ce fait est que les tumeurs antérieures sont rapidement diagnostiquées et énucléées avant toute manifestation glaucomateuse, tandis que les postérieures sont presque toujours masquées par un décollement de la rétine et le diagnostic positif n'est établi que lorsque se manifestent des symptômes glaucomateux. Il n'y a donc là que des différences apparentes au point de vue des complications, et nous devons laisser de côté la situation de la tumeur comme facteur principal dans la genèse du glaucome.

Les yeux énucléés avant toute manifestation glaucomateuse présentent-ils des altérations que nous puissions considérer comme susceptibles d'engendrer ou de favoriser l'hypertonie?

Dans l'insuffisance actuelle de nos connaissances sur la pathogénie du glaucome, nous ne saurions voir dans les yeux à néoplasmes et indépendamment du décollement de la rétine d'autres causes favorisant l'hypertonie que les *embolies pigmentaires de l'angle irien.* Nous avons déjà parlé de ces embolies pour démontrer qu'elles

représentaient des amas d'éléments migrateurs chargés de granulations pigmentaires et non des portions de néoplasme et qu'elles n'étaient pas exclusives aux yeux contenant des tumeurs.

Nous devons maintenant les étudier au point de vue de leur influence possible sur le développement de l'hypertonie.

Malgré que l'analyse des phénomènes de résorption par le canal veineux de Schlemm n'ait pas encore été faite d'une façon complète, on ne peut cependant pas douter que ce soit à travers les mailles du réticulum scléro-cornéen et la paroi interne du canal que se fasse la résorption de l'humeur aqueuse et que se maintienne l'équilibre de la tension oculaire. Le canal de Schlemm étant intact, si l'accès de l'humeur aqueuse jusqu'au niveau de sa paroi interne est empêché par une cause quelconque, cela entraînera plus ou moins de stagnation de l'humeur aqueuse dans la chambre antérieure et pourra déterminer de l'hypertonie. Or il est évident que les amas pigmentaires engagés et moulés dans les mailles du réticulum scléro-cornéen transforment ce tissu grillagé en un tissu compact et le rendent plus ou moins imperméable.

Il semble, théoriquement tout au moins, qu'il puisse y avoir là une cause d'hypertonie. Pour vérifier s'il en est réellement ainsi, nous devons rechercher si cette lésion est compatible avec une tension normale, si les yeux devenus glaucomateux la présentent habituellement, de plus s'ils ne doivent pas leur hypertension à une autre cause.

Si nous envisageons les cas de sarcomes choroïdiens n'ayant pas encore entraîné de glaucome et dans lesquels cependant il existe des embolies du réticulum scléro-

cornéen, nous pouvons établir d'après l'intensité des lésions la série suivante :

Observation 63. — La lésion est à l'état rudimentaire dans le réticulum scléro-cornéen, les amas pigmentaires ne l'ont envahi que d'une façon très incomplète, sa perméabilité n'est diminuée que d'une façon infinitésimale, on ne peut trouver étonnante l'absence de tout signe de tension dans ce cas.

Les mêmes remarques s'appliquent exactement au cas 121.

Dans l'observation 8 les embolies pigmentaires sont déjà plus prononcées, mais le tissu réticulé de l'angle irien n'est pas transformé en un bloc d'apparence imperméable ; la filtration paraît encore possible, du reste il n'y avait ici aucune hypertension.

Enfin dans l'observation 21 les lésions emboliques sont parvenues au maximum, le tissu grillagé transformé en tissu compact ; la filtration à travers une pareille masse homogène devait être bien lente, cependant la tension ne présentait pas encore d'exagération appréciable. Notons cependant que la chambre antérieure avait ici beaucoup perdu de sa profondeur, signe souvent précurseur d'une hypertonie non encore appréciable au doigt.

Ainsi, même dans ce dernier cas où les lésions emboliques très prononcées de l'angle irien semblaient fermer tout passage à l'humeur aqueuse, il n'y avait pas encore de glaucome. Mais parmi nos observations de glaucome secondaire il existe (1) un cas où nous n'avons pu trouver d'autre cause à l'hypertonie qu'une pareille embolie des voies d'excrétion, extrêmement prononcée du reste. Nous rappellerons en quelques mots ce cas intéressant : Il s'agit d'un œil présentant depuis fort long-

(1) Voy. p. 222, obs. X.

temps une cataracte siliqueuse de nature probablement traumatique et devenu glaucomateux sans cause appréciable, avec conservation de la chambre antérieure. L'examen anatomique montra que la racine de l'iris n'était pas soudée à la périphérie de la cornée (1). En beaucoup de points la forme en arcade de l'angle irien était bien conservée, mais le tissu trabéculaire est partout infiltré d'amas pigmentaires et de cellules immigrées, de sorte que ses lacunes sont complètement oblitérées. Le canal de Schlemm n'est plus reconnaissable, il est rétréci, aplati ; il faut se demander si les troubles circulatoires qu'il doit subir du fait des embolies du tissu réticulé, n'ont pas retenti sur la vitalité de ses parois. Les corps granuleux pigmentaires ont émigré suivant un trajet antéro-postérieur, ils ont ainsi envahi le corps ciliaire, la région zonulaire, l'iris et surtout l'angle de filtration, ils en ont rempli les mailles, rendant ainsi impossible l'absorption de l'humeur aqueuse par la paroi interne du canal de Schlemm. La grille d'égout que représente le tissu trabéculaire par rapport à la veine de Schlemm s'est trouvée obstruée, d'où rétention de l'humeur aqueuse et état glaucomateux. Notons que dans ce cas, qui fut traité par deux sclérotomies successives, malgré la perte considérable de liquide aqueux qui suivit chacune des deux ponctions, le tonus remonta immédiatement dès que la cicatrisation fut complète, c'est-à-dire après trois ou quatre jours ; évolution qui cadre bien avec l'idée d'une rétention.

Voici donc un cas où, autant que nous pouvons en juger, la cause du glaucome est dans l'oblitération des voies d'excrétion par embolies pigmentaires de l'angle irien (2).

(1) Voy. fig. 21, p. 225.
(2) Le Dr H. Krüdener (*A. f. Augenheilk.*, vol. XXXI) a vu quelque chose

Ces lignes étaient depuis longtemps écrites quand les conclusions de l'intéressant travail de Niesnamoff (*Arch. f. Opht.*, B. XLII, 1896) nous sont tombées sous les yeux. Dans ses expériences sur la filtration des solutions de chlorure de sodium à travers l'angle de la chambre antérieure, exécutées au moyen de l'appareil manométrique de Leber, Niesnamoff a trouvé que si l'on se sert d'une solution contenant un mélange d'éléments insolubles la filtration diminue graduellement de vitesse et finit par cesser complètement, ce qui dépend d'une obstruction des pores du tissu ; le pigment de l'épithélium du corps ciliaire faisant irruption dans la chambre antérieure ralentit considérablement la filtration.

Nos embolies pigmentaires de l'angle irien ne sont-elles pas la réalisation en pathologie des expériences de Niesnamoff, et n'est-il pas admissible qu'elles ont également pour effet d'arrêter ou de diminuer la filtration et d'être ainsi une cause suffisante ou tout au moins une lésion préparatrice de l'hypertonie ?

Il nous reste à rechercher si dans les cas de tumeur *accompagnée de glaucome* nous trouvons cette lésion et si elle paraît être la seule expliquant la genèse de l'hypertonie.

Observation 94 (glaucome). — Soudure de Knies, base de l'iris intimement appliquée au tissu de filtration, sans traces d'inflammation de part et d'autre et sans autre lésion que le tassement des tissus ; peu d'amas

de ces embolies pigmentaires. Il parle d'un cas de sarcome où la racine de l'iris est infiltrée d'amas pigmentaires qui semblent se diriger vers le canal de Schlemm. Dans deux autres cas les mailles du ligament pectiné sont pénétrées de fines granulations pigmentaires, qu'il fait provenir de l'uvée irienne. Il n'émet pas l'idée que ce pigment puisse avoir un effet embolique et agisse sur la tension de l'œil, mais il y voit la preuve d'un courant passant à travers la racine de l'iris et déterminant mécaniquement la soudure.

pigmentaires dans les lacunes du tissu réticulé.

Observation 121 (glaucome). — Large soudure de Knies. Le tissu trabéculaire est tassé, infiltré de cellules pigmentaires ou incolores.

Observation 124 (glaucome). — Large soudure de Knies avec atrophie de la partie adhérente de l'iris. Le tissu reticulé présente des embolies pigmentaires, mais relativement peu abondantes. Il est excessivement tassé, mais sans autres lésions évidentes que ces modifications mécaniques.

Observation 177 (glaucome). — L'angle irien ne montre pas de lésions anciennes, mais l'iris est exactement appliqué au réticulum scléro-cornéen comme il l'est à la cornée dans le reste de la chambre antérieure : le tissu réticulé est rempli de globules sanguins exactement moulés dans les interstices de son système lacunaire. On y voit également des cellules migratrices. Mais il est à croire que le sang avait envahi le réticulum scléro-cornéen à la suite de l'iridectomie faite quelques jours auparavant et qui avait déterminé de petites hémorragies dans la chambre antérieure. Ici par conséquent les lésions emboliques de l'angle irien ne sauraient jouer un grand rôle dans la pathogénie de l'état glaucomateux.

En résumé, dans nos quatre observations de tumeurs énucléées à la période de glaucome, il existe bien toujours des lésions emboliques de l'angle irien, mais jamais assez prononcées pour que nous puissions les accuser d'avoir à elles seules provoqué l'hypertonie : Nous pensons que dans certains cas elles ont pu constituer une préparation et rien de plus.

A quoi attribuer le glaucome des tumeurs, puisque nous croyons devoir admettre que la seule lésion intra-oculaire précédant le glaucome dans les yeux sarcoma-

teux ce sont ces embolies de l'angle irien, si variables dans leur intensité que l'on ne peut certainement pas les considérer en général comme la cause unique de l'hypertonie.

Tout d'abord nous devons examiner l'influence que peut avoir le volume de la tumeur. L'augmentation de volume du contenu oculaire étant la cause la plus indiscutable de l'hypertension, nous devons rechercher ce que nos observations nous enseignent à ce sujet : mais on se rend vite compte qu'il est impossible d'établir un rapport tant soit peu exact entre le volume de la tumeur et le développement du glaucome. Ainsi le sarcome postérieur n° 63 datant de trois ans et ne s'accompagnant d'aucun trouble de la tension était de volume à peu près équivalent au sarcome n° 94 datant de deux ans seulement et déjà compliqué de glaucome. Les volumineuses tumeurs 21, 130, 183, énucléées il est vrai de bonne heure à cause du diagnostic précoce que permettait leur localisation dans le corps ciliaire, n'avaient pas donné d'hypertension, tandis que le sarcome postérieur 124, ne faisant cependant dans l'œil qu'une très faible saillie, s'accompagnait d'un glaucome déjà ancien.

Nous pourrions multiplier ces exemples.

Le seul caractère presque constant des yeux à néoplasme parvenus à la période de glaucome, c'est qu'ils présentent un *décollement de la rétine*. Et la clinique montre que constamment le décollement précède le glaucome. De là à rechercher dans le décollement lui-même la cause de l'hypertension il n'y a qu'un pas et le professeur Fuchs a donné les arguments qui permettent de démontrer la réalité de cette hypothèse dans un certain nombre de cas. Mais l'on voit cependant le glaucome des tumeurs éclater sans décollement de la rétine. C'est le cas pour notre observation 124, pour trois obser-

vations de Fuchs, pour l'observation de Panas 96 (1) et pour une observation de Mitvalsky. La pathogénie de l'hypertension est-elle la même dans les deux ordres de cas ou bien faut-il admettre : 1° un glaucome sans décollement et dont la pathogénie reste à déterminer ; 2° un glaucome causé par le décollement lui-même ?

Rappelons d'abord la genèse de ce dernier d'après Fuchs : La disposition vasculaire particulière qui consiste en ce que presque tout le sang veineux s'échappe du globe au niveau de l'équateur par les veines vorticineuses, fait qu'une tumeur peut facilement déterminer des troubles circulatoires importants si elle constitue un obstacle entre ces veines vorticineuses et une plus ou moins grande étendue de la choroïde ; la stase veineuse ainsi déterminée se manifeste par une dilatation des veines qui atteint son maximum à la base de la tumeur. Les conséquences de cette stase sont un œdème de la choroïde et une sécrétion de liquide à sa surface, d'où décollement séreux de la rétine. Mais cette sécrétion de liquide sous-rétinien se fait sous une certaine pression, de sorte que la rétine est refoulée avec une certaine force du côté du vitré et que celui-ci, par la même raison, est soumis à une augmentation de pression,... il faut que l'hypertonie subisse encore une augmentation pour atteindre ce haut degré qui fait éclater l'attaque glaucomateuse. Cette augmentation se produit par l'occlusion des voies de filtration, quand les procès ciliaires gonflés refoulent la périphérie de l'iris contre la sclérotique et oblitèrent l'angle irien.

Fuchs a de plus fait remarquer que souvent dans les décollements de la rétine par tumeurs suivies de glaucome

(1) *Arch. d'ophtalm.*, 96.

les plis rétiniens se montraient intimement appliqués et tassés contre la face postérieure du cristallin, ce qui indique évidemment la haute tension du liquide accumulé entre rétine et choroïde.

Comment répondent nos observations à la théorie de Fuchs, théorie du décollement rétinien et du glaucome par stase veineuse choroïdienne?

Le Dr H. Krüdener (*Arch. f. Augenheilk.*, vol. XXXI), dans son étude sur *Les troubles circulatoires et les modifications de la tension de l'œil dans le sarcome choroïdien*, ajoute peu à ce qu'avait dit Fuchs sur la compression des veines par les néoplasmes. Il cite des cas intéressants de compression directe d'une veine émissaire par pénétration de la tumeur dans son canal scléral. Mais ce n'est pas là, évidemment, un mécanisme ordinaire ni même fréquent de la stase veineuse choroïdienne dans les tumeurs.

Observation 94. — La rétine était complètement décollée, ses plis refoulés contre le cristallin et les procès ciliaires. La pression sur ces derniers, et par suite leur refoulement vers la racine de l'iris, ne semble pas à vrai dire avoir été très intense, car les plis rétiniens n'ont pas déformé les procès et ne se sont pas aplatis à leur contact. Mais d'autre part il est difficile de ne pas admettre une forte tension du liquide sous-rétinien à cause du tassement excessif du vitré réduit à de simples lames entre les plis de la rétine décollée. Enfin on remarque ici la soudure irido-cornéenne de Knies, avec tassement du réticulum scléro-cornéen et oblitération consécutive de ses lacunes.

Observation 121. — Rétine complètement décollée, large soudure de Knies.

Observation 124. — La rétine *n'est décollée en aucun point*, partout elle est exactement appliquée à la choroïde.

Au niveau de la tumeur elle est nécessairement soulevée, mais n'a pas quitté le contact du néoplasme. Large soudure de Knies.

Observation 177. — Rétine décollée en totalité, les plis antérieurs fortement refoulés en avant sont presque appliqués au cristallin. Refoulement de l'iris au contact immédiat du réticulum scléro-cornéen sans qu'il existe encore de lésions adhésives.

Ainsi trois cas sur quatre paraissent justifier la théorie de Fuchs, puisqu'ils présentent un décollement de la rétine, suffisamment refoulée contre le cristallin et les procès ciliaires pour que l'on admette volontiers que le liquide sous-rétinien était accumulé sous tension, et de plus que la rétine décollée pouvait par le refoulement des procès ciliaires déterminer une occlusion de l'angle irien et par là faire éclater le glaucome.

Mais l'observation 124 vient tout remettre en question, puisqu'elle nous montre un segment antérieur atteint des lésions glaucomateuses au complet (soudure de Knies, etc...), sans que la rétine soit le moins du monde décollée ni que rien vienne refouler en avant les procès ciliaires et oblitérer ainsi la rigole scléro-cornéenne. *Les tumeurs intraoculaires peuvent donc déterminer le glaucome sans l'intermédiaire du décollement de la rétine.* Le fait est relativement rare et ne doit pas nous faire oublier que dans l'immense majorité des cas le décollement précède le glaucome, ce qui rend très probable un rapport de cause à effet entre ces deux accidents qui toujours se succèdent dans le même ordre. Cependant il existe quelques cas semblables au nôtre. Fuchs en cite trois. Nous en trouvons un quatrième de Mitvalsky, un cinquième de Panas.

Dans le premier cas de Fuchs (observation I) il s'agis-

sait d'un sarcome du corps ciliaire remplissant presque toute la chambre antérieure après avoir décollé l'iris de ses attaches sclérales, il y avait glaucome sans décollement de la rétine : rien sur l'angle irien.

Dans le deuxième cas (Fuchs, observation XVII) un volumineux sarcome mélanique du segment postérieur soulevait la rétine sans la décoller, la rétine étant partout soudée à la choroïde. Il existait une large soudure de Knies et une excavation papillaire.

Le troisième cas (observation XXII de Fuchs) est de tout point comparable à notre observation 124 et forme avec le cas de Panas 96 une petite série de trois cas presque identiques. Il s'agit en effet d'une tumeur plate de la région maculaire, avec perforation de la sclérotique à son niveau et volumineuse tumeur orbitaire. La rétine n'était décollée en aucun point. Il y avait glaucome avec petite soudure de Knies. Procès ciliaires normaux.

Observation Panas 96. — Il s'agit d'une femme d'une cinquantaine d'années atteinte à droite d'un glaucome inflammatoire avec pupille petite et fond d'œil inéclairable. Cécité. Plusieurs sclérotomies n'amènent qu'une détente de quelques jours. On apprit alors qu'un prétendu décollement maculaire avait été autrefois constaté sur cet œil. Peu après de l'exophtalmie se déclara et l'exentération de l'orbite fut pratiquée. Une tumeur avait perforé le globe en arrière près du nerf optique. L'ouverture de l'œil montra qu'il n'y avait pour ainsi dire pas de tumeur intraoculaire : un petit bourrelet noirâtre de quelques millimètres d'épaisseur faisait saillie autour de la papille et dans la région maculaire, n'entraînant aucune réduction appréciable de la cavité oculaire. Pas de décollement de la rétine. Large soudure de Knies.

Mitvalsky (*A. f. A.*, XXVIII) rapporte l'observation

d'un sarcome en nappe qui avait transformé la plus grande partie de la choroïde en plaques néoplasiques ayant au plus 1 mill, 5 d'épaisseur. Les procès ciliaires n'étaient pas envahis. La rétine, envahie par places par des nodules sarcomateux, avait conservé ses rapports avec la choroïde. Il y avait glaucome et soudure de Knies.

Dans quelques-uns de ces cas on peut être tenté de trouver une explication simple au glaucome : Dans le premier cas de Fuchs le remplissage de la chambre antérieure par la tumeur pouvait être la cause de l'hypertonie ; malheureusement les détails manquent et Fuchs ne nous dit rien des rapports de la tumeur avec l'angle irien. Dans son deuxième cas, le volume de la masse sarcomateuse était considérable et pouvait être la cause principale de l'augmentation de tension, il y avait du reste large soudure de Knies. Mais dans le troisième cas de Fuchs, dans celui de Mitvalsky, dans celui de Panas 96, et enfin dans notre observation 124 il s'agissait de tumeurs plates, faisant à peine saillie dans l'intérieur du globe, ne réduisant sa cavité que d'une façon insignifiante et qui cependant s'accompagnaient de glaucome, sans avoir provoqué de décollement de la rétine.

Ici se pose une question. Dans l'observation XVII de Fuchs une chorio-rétinite avait intimement soudé les deux membranes et empêché par là tout décollement. Sans renoncer à expliquer le glaucome des tumeurs par une exsudation liquide de la choroïde résultant d'une stase veineuse dans cette membrane, on peut admettre qu'ici le liquide suintait à travers la rétine fixée en place et n'augmentait pas moins pour cela la tension du contenu de l'œil. Mais la même adhérence rétino-choroïdienne se rencontre-t-elle dans les autres cas où le glaucome s'est produit sans décollement de la rétine ?

Dans l'observation I de Fuchs la rétine était *à peine altérée*, à part un petit nodule sarcomateux. Dans son observation XXII la rétine était, il est vrai, soudée au niveau de la tumeur, mais l'auteur ne dit pas qu'elle fût adhérente aux parties saines de la choroïde. Dans l'observation de Mitvalsky (sarcome en nappe, *Arch. für Augenheilkunde*, XXVIII), la rétine envahie par le néoplasme était certainement en grande partie adhérente à la choroïde.

Mais dans notre observation 124 et dans l'observation de M. Panas, dont nous avons soigneusement revu les pièces anatomiques à ce sujet, la rétine n'adhère à la choroïde qu'au niveau de la tumeur, et encore cette adhérence n'est-elle bien évidente qu'en certains points. On sait que ces deux néoplasmes n'occupaient qu'une étendue relativement restreinte de la choroïde et que, par conséquent, aucune condition mécanique ne s'opposait ici à un vaste décollement rétinien.

En résumé, dans les six cas où le décollement de la rétine ne s'est pas produit, il en existe au moins trois dans lesquels cette absence de décollement n'avait pas pour cause une adhérence de la rétine à la choroïde.

Sans vouloir en rien conclure relativement à la cause du glaucome dans ces trois derniers cas, faisons remarquer dans celui de Fuchs (obs. I) une influence directe de la tumeur sur l'angle irien. Dans les deux autres (obs. 124 et obs. de Panas) tout le segment postérieur de l'œil était envahi par le néoplasme qui englobait les nerfs ciliaires et pouvait par là exercer une influence sur les sécrétions intraoculaires.

Dans tous ces cas il est vrai, de même que dans ceux accompagnés de décollement rétinien, il y avait une lésion constante : la soudure de Knies (fig. 32). Cette lésion, qui indiscutablement maintient le glaucome en

empêchant la résorption au niveau du canal de Schlemm,

Fig. 32. — L'angle irien dans un cas de glaucome secondaire à une tumeur (obs. 121).

c, la cornée. — *s*, la sclérotique. — *m*, le muscle ciliaire. — *t. r.*, le tissu réticulé, tassé et oblitéré par la racine de l'iris qui lui est intimement accolée (soudure de Knies). — — *i*, le tissu de l'iris, un peu sclérosé. — *m*, néo-membrane conjonctive et vasculaire, qui dans la plupart des cas de glaucome se développe sur la surface antérieure de l'iris et par sa rétraction progressive détermine l'élargissement de la pupille et l'ectropion de l'uvée. — *b. p.*, le bord pupillaire et l'uvée attirés au-devant de l'iris par la rétraction de la membrane *m*. — *s*, le sphincter pupillaire. — *m. d.*, la membrane de Descemet.

nous avons suffisamment dit à propos des glaucomes spontanés combien il était difficile d'admettre qu'elle fût pri-

mitive, combien au contraire il y avait de probabilité pour qu'elle fût déterminée par l'hypertonie elle-même, par l'augmentation du contenu oculaire, refoulant par un mécanisme, du reste incomplètement analysé, la base de l'iris contre la zone réticulée et créant ainsi une nouvelle cause de glaucome, la *rétention* après l'hypersécrétion. Chose essentielle à faire remarquer ici, *les lésions du segment antérieur dans le glaucome des néoplasmes sont identiques à celles du glaucome spontané.* En suivant ce que nous croyons être l'ordre chronologique des lésions, nous observons successivement l'adossement de la racine de l'iris à la zone réticulée, puis le tassement des tissus ainsi mis en contact et leur atrophie qui entraîne nécessairement celle des vaisseaux et des nerfs iriens soumis à pareille compression. On voit alors apparaître l'atrophie du tissu irien prédominant au niveau des plaques ardoisées, la formation de sa néomembrane préirienne et, consécutivement à sa rétraction progressive, l'ectropion de l'uvée et la réduction de l'iris à une bandelette plus ou moins irrégulière.

Comme les tumeurs se développent presque toujours dans des yeux auparavant tout à fait normaux, *nous sommes forcés de considérer comme secondaires les lésions glaucomateuses du segment antérieur.* La même conclusion s'impose dès lors pour les glaucomes spontanés dont les lésions de l'angle irien sont identiques. Ces lésions ne sont donc certainement pas la cause première de l'augmentation de tension, *quelque chose les précède*, ce quelque chose c'est sans doute l'hypertonie elle-même, c'est-à-dire une augmentation de volume du contenu de l'œil, que ce soit le vitré ou l'humeur aqueuse.

Mais force nous est de nous arrêter ici. Si tout nous démontre que les lésions oblitérantes du segment an-

térieur sont secondaires dans le glaucome spontané comme dans celui des tumeurs, aucune explication de la pathogénie de ces lésions n'est complètement satisfaisante. Sans doute nous sommes portés à croire que l'hypertonie seule, c'est-à-dire l'accumulation sous tension anormale des liquides oculaires, peut la déterminer et probablement d'une façon purement mécanique : un courant trop fort entraîne la racine de l'iris vers les voies d'excrétion et les bouche comme par une soupape. Ulrich, d'autres auteurs encore ont déjà émis cette idée. Elle a l'avantage d'être assez d'accord avec l'évolution générale du glaucome, intermittent d'abord (poussée de crises hypersécrétoires), permanent ensuite (période de rétention, la soudure de Knies étant constituée). Les intermittences du début, classiques pour le glaucome primitif, se rencontrent également assez souvent dans le glaucome des tumeurs. Cette concordance au moins apparente entre la marche du glaucome et le développement de ses lésions ne doit cependant pas nous satisfaire outre mesure et nous faire croire que nous comprenons dans tous ses détails la pathogénie de cette affection. Bien au contraire, notre analyse du mécanisme glaucomateux est encore très incomplète ; pour dire toute notre pensée, la question de la pathogénie du glaucome est insoluble par les moyens dont disposent l'anatomie pathologique et la clinique. Nous resterons dans le *statu quo* à cet égard jusqu'à ce que le mécanisme des sécrétions intraoculaires, de la nutrition du vitré, de l'excrétion, des réflexes qui règlent les rapports entre la sécrétion et l'excrétion, soit connu dans tous ses détails. Alors seulement on expliquera le glaucome, dont le mécanisme ne saurait nous apparaître encore d'une façon complète.

GLIOMES DE LA RÉTINE

ÉTUDE CLINIQUE ET ANATOMIQUE DE CINQ CAS DE GLIOMES DE LA RÉTINE.

Observation I.

Gliome de la rétine avec décollement choroïdien, envahissement de la sclérotique et du nerf optique. Récidive. Mort.

Eugénie T..., fillette de 25 mois.

En juin 1889, la mère de l'enfant a remarqué que l'œil gauche de cette dernière présentait le soir à la lumière un aspect chatoyant qu'elle-même compare à celui de l'œil du chat.

Elle consulta à une clinique de la ville où l'affection fut considérée comme une cataracte congénitale, terme qu'elle rapporte elle-même et qu'elle ne peut avoir inventé.

Le traitement fut retardé par suite de cette erreur de diagnostic, mais la mère voyant l'œil de sa fillette devenir rouge et larmoyant vint à l'Hôtel-Dieu dans les derniers jours de décembre 1889, soit sept mois environ après l'apparition des premiers symptômes remarqués par elle.

L'œil est à ce moment glaucomateux, la cornée un peu mate, non augmentée d'étendue. La chambre antérieure est occupée en bas et en dedans par un magma rougeâtre masquant à ce niveau l'iris qui est réduit en haut à une bandelette large de 1 millimètre et demi. A travers la partie de la pupille non obstruée par les masses néoplasiques, on aperçoit un reflet profond, jaunâtre.

L'œil est moins mobile et moins dépressible que son congénère, ce qui fait supposer, dès avant l'énucléation, un début d'envahissement de l'orbite par le néoplasme.

L'énucléation étant pratiquée le 3 janvier 1890, on trouve

en effet en dehors du nerf optique déjà épaissi et grisâtre par suite de l'envahissement néoplasique, des masses friables, translucides, qui ayant perforé la sclérotique, pénètrent dans l'orbite. Malgré une extirpation aussi exacte que possible de ces masses néoplasiques, on est obligé, en présence d'une récidive orbitaire, de procéder le 21 février à une exentération de l'orbite.

L'enfant quitte l'hôpital, sans trace apparente de néoplasme, mais sa santé ne se rétablit pas, elle dort mal, mange peu. Nous avons appris sa mort, sans autres détails, quatre mois après la seconde opération.

Il ne s'est donc pas écoulé plus d'une année entre le moment où l'on a pour la première fois constaté l'affection et celui où l'enfant a succombé. Mais il faut évidemment admettre une durée plus longue de l'évolution totale, le véritable début de la maladie ayant nécessairement passé inaperçu.

EXAMEN MICROSCOPIQUE. — Après durcissement par le liquide de Müller, les dimensions des coupes (transversales) sont :

Diamètre antéro-postérieur	21 mm.
— transversal	23 —

Cornée. — Normale dans toute son étendue et toutes ses couches ; il y a cependant une certaine hyperplasie des cellules fixes, qui sont plus grosses et plus visibles qu'à l'état normal et dont quelques-unes se sont multipliées.

Sclérotique. — Dans ses parties antérieures elle a résisté. Dans les postérieures, du côté interne du nerf optique, les éléments du gliome ont perforé la fibreuse en suivant le canal d'un nerf ciliaire, resté intact au milieu de sa gaine néoplasique. Du côté opposé (externe), la sclérotique a été traversée par un mécanisme qui semble différent : des traînées néoplasiques la dissocient en lames superposées et paraissent avoit cheminé par infiltration interstitielle et non par une voie préformée vasculaire ou nerveuse.

Chambre antérieure. — Sa profondeur est conservée ; mais elle est aux deux tiers remplie par des éléments néoplasiques formant un tissu uniquement cellulaire, composé essentiellement de cellules gliomateuses, mélangées de globules rouges et de conglomérats arrondis de grains pigmentaires brun jaunâtre. L'invasion néoplasique s'est produite par le côté interne, les éléments du gliome détruisant la zonule et l'iris et passant entre le cristallin et les procès ciliaires.

L'angle de la chambre antérieure est partout oblitéré. Le soudure de Knies comprend toute la largeur du tissu de filtration. Celui-ci est obstrué par des amas pigmentaires. De plus, du côté interne le nouvel angle irien est rempli par l'invasion du néoplasme.

Cristallin. — Comprimé, déformé par la tumeur, il est réduit à une hauteur de 5 millimètres sur 3 d'épaisseur. La cristalloïde a été rompue au niveau de l'équateur. La cristalloïde antérieure, outre sa doublure épithéliale normale, conservée, mais très aplatie, est recouverte à sa face antérieure d'une seconde couche épithélioïde parfaitement régulière.

La pulpe cristallinienne est transformée en une masse homogène dans laquelle on ne retrouve plus que les noyaux ; il n'y a pas d'autres éléments étrangers dans le cristallin, malgré la rupture de son enveloppe, que des globules rouges.

Iris. — Du côté interne, par où la tumeur a pénétré dans la chambre antérieure, l'iris est complètement détruit, il n'en reste que des amas pigmentaires, vestiges de l'uvée, qui infiltrent la tumeur à ce niveau.

Du côté externe l'iris atrophié, rétracté comme dans beaucoup de cas de glaucome absolu, dépasse à peine le niveau du bord cristallinien.

Procès ciliaires. — Ils sont complètement décollés par la tumeur qui s'est insinuée entre leur muscle et la sclérotique, ne s'arrêtant qu'à l'attache sclérale de celui-ci, restée en place, tandis que l'extrémité postérieure, décollée de la sclérotique, a été refoulée vers l'axe de l'œil dans la région rétro-cristallinienne. Quant aux têtes des procès et leurs couches épithéliales elles sont reconnaissables seulement à des amas pigmentaires épars sans ordre en dedans du muscle ciliaire et infiltrés par la tumeur.

Choroïde. — Elle est complètement décollée de la sclérotique et repoussée comme un chiffon vers les parties centrales de l'œil où elle n'est même sûrement reconnaissable qu'en un petit nombre de points. On ne retrouve rien de son insertion autour du canal scléral, elle paraît avoir été totalement refoulée en avant par le néoplasme. Vers le centre du globe, en arrière du cristallin, on remarque des cavités irrégulières, incomplètement limitées par des replis de choroïde altérée. Cette région renferme en outre quelques vaisseaux très volumineux gorgés de sang et des cavités kystiques également remplies de sang. Ces kystes ont des parois fibreuses nettement dessinées. Leur diamètre, qui est de plusieurs millimètres, ne permet guère d'admettre qu'il s'agisse de vaisseaux sanguins dilatés.

Vitré. — Derrière la cristalloïde postérieure on trouve des restes du vitré, tassé, sclérosé, infiltré de cellules, d'amas pigmentaires hématiques, et renfermant des vaisseaux sanguins. En outre, entre les lobes de la tumeur, on trouve çà et là des traînées de tissu vitréen présentant le même aspect.

Les masses néoplasiques remplissant toute la cavité oculaire forment quelques gros lobes et des lobules plus ou moins séparés les uns des autres par des travées

fibroïdes qui représentent les restes de la choroïde décollée et du vitré refoulé et tassé par la tumeur. A ce degré de développement il est impossible de se rendre compte si le gliome est endo- ou exophytique. Cependant la disposition du pédicule rétinien attenant à la papille et se dirigeant vers le centre de l'œil cadre plutôt avec l'idée d'un développement exophytique.

D'une façon générale, ce gliome est peu vasculaire, sauf en certains points particuliers. La coloration des amas néoplasiques n'est pas homogène ; certains points se colorent mal ou à peine et cependant on distingue encore leur structure purement cellulaire. Beaucoup de vaisseaux sont entourés de zones cellulaires vivement teintées par le carmin et constituant les manchons périvasculaires classiques du gliome (da Gama Pinto, Straub, Van Duyse, etc.).

Mais il s'en faut de beaucoup que toute la tumeur soit constituée par des manchons périvasculaires fortement colorés et des parties intermédiaires plus pâles. On trouve ici, fréquemment, des masses considérables, dépourvues de vaisseaux, uniquement composées de cellules ; celles-ci se colorent bien et toutes également.

Ce gliome, autant que l'on peut juger des éléments cellulaires sur des coupes d'ensemble, ne paraît présenter que des cellules petites, toutes semblables entre elles, sauf les différences de coloration, et constituées par un noyau volumineux revêtu d'une mince couche protoplasmique.

On ne trouve pas de vaisseaux du néoplasme atteints de dégénérescence hyaline, mais les vaisseaux centraux de la rétine paraissent oblitérés, ce qui est peut-être en rapport avec la faible vascularisation de ce gliome.

On ne trouve plus de traces de la lame criblée. Mais

en arrière de la région occupée par celle-ci on reconnaît le nerf optique dégénéré à ses cloisons fibreuses avec leur aspect scalariforme sur les coupes en long. Les faisceaux nerveux sont transformés complètement en tissu gliomateux.

Il est hors de doute que, dans ce cas, le néoplasme se propage par les faisceaux nerveux et non par la charpente conjonctive du nerf optique.

Les gaines optiques ne sont pas envahies. Sur les coupes transversales du nerf optique on remarque les particularités suivantes : Le nerf est augmenté de volume, les gaines restées normales sont intimement appliquées au tronc nerveux. Les travées conjonctives formant charpente dans l'intérieur du nerf ne sont pas augmentées d'épaisseur, ne présentent pas de prolifération cellulaire. Quelques-unes ont pris un aspect vitreux, hyalin. Les capillaires qu'elles renferment sont généralement gorgés de sang.

Tous les faisceaux nerveux sont augmentés de volume et transformés en amas gliomateux où l'on ne reconnaît plus que les petites cellules caractéristiques tassées les unes contre les autres, et rien du tissu nerveux.

Observation II.

Gliome sans envahissement apparent de la sclérotique ni du nerf optique. Récidive. Mort.

Pierre B..., petit garçon de 8 mois, est porté à la clinique de l'Hôtel-Dieu le 29 juillet 1893. L'œil droit présente depuis six jours un aspect inflammatoire; la cornée est mate, augmentée de diamètre, l'œil dur. Le miroir ophtalmoscopique montre un reflet jaunâtre, profond, de la pupille, qui n'est du reste pas dilatée, libre de tout exsudat et encore susceptible d'une légère réaction associée.

Nous portons immédiatement le diagnostic de gliome de la

rétine, en présence du reflet jaunâtre du fond de l'œil accompagné d'un état glaucomateux. Les parents étant effrayés par l'idée d'une énucléation d'urgence, nous ordonnons des myotiques, et prions de ramener l'enfant le lendemain, à jeun, afin de pratiquer sous le chloroforme une iridectomie, en quelque sorte exploratrice, et de décider la famille, le plus rapidement possible, à accepter l'opération radicale.

L'iridectomie faite, les deux lèvres de la plaie cornéenne ne se coaptent pas, preuve que le contenu du globe conserve une tension exagérée. L'enfant étant ramené le lendemain, les parents nous apprennent qu'une hémorragie a eu lieu après l'opération, nouveau signe de la présence d'un néoplasme intraoculaire. Entre les lèvres de la plaie nous trouvons engagés des caillots fibrineux et des masses friables appartenant au gliome. L'énucléation est pratiquée le lendemain sous le chloroforme. La tumeur est restée parfaitement intraoculaire. Le nerf optique présente une atrophie partielle, il est diminué de volume, mais ne paraît nullement envahi par le néoplasme, ce que confirme du reste l'examen microscopique.

L'enfant revu le lendemain et les jours suivants a repris toute sa bonne humeur ; malgré ou à cause de son jeune âge, il n'a été nullement incommodé par le chloroforme.

La recherche des antécédents nous apprend que, déjà six semaines après la naissance, les parents ont remarqué que l'œil droit n'était pas pareil à l'autre ; que bientôt la cornée est devenue plus grande également. Ils n'ont pas remarqué de reflet pupillaire anormal. Les phénomènes réactionnels, ainsi que nous l'avons dit, n'ont précédé que de six jours l'entrée de l'enfant à la clinique.

L'hérédité de l'enfant est extrêmement chargée en antécédents néoplasiques. Le frère du grand-père maternel est mort à 50 ans d'un épithélioma de la langue et du pharynx, sa sœur d'un squirrhe du pylore.

Le frère de la mère de l'enfant a eu, a la suite d'une chute sur l'épaule droite, un ostéo-sarcome à l'âge de 22 ans.

Au bout de 8 mois, malgré que le nerf optique ne fût pas envahi par le néoplasme, il s'est produit une récidive dans ce nerf qui s'est développé en forme de battant de cloche. Nous

avons alors pratiqué un curage de l'orbite avec cautérisation profonde du canal optique. La guérison locale s'est bien effectuée, mais l'enfant a présenté les jours suivants, à diverses reprises, des vomissements et un peu d'abattement passager. Il maigrit.

Trois mois plus tard a eu lieu une récidive dans la région du grand angle, et en même temps, la région frontale droite a pris peu à peu un développement anormal tout en conservant sa forme régulière. Pas de récidive dans le fond de l'orbite. Après quelques jours l'enfant est pris de convulsions violentes de tout le côté droit qui reste définitivement paralysé avec exagération des réflexes. L'œil sain devient amaurotique, sans lésions, par cause cérébrale. Le petit malade tombe dans le coma et ne meurt qu'au bout de 28 jours, pendant lesquels les actes organiques réflexes (déglutition, défécation, miction) se font encore régulièrement, les fonctions corticales étant complètement abolies. Durant cette période l'enfant a grandi d'une façon anormale ; son crâne est devenu tout à fait asymétrique par développement exagéré de la région frontale droite et pariéto-occipitale gauche.

Le gliome ayant débuté certainement très peu après la naissance, l'évolution totale de la maladie a donc duré 18 à 20 mois, âge auquel l'enfant est mort.

L'*examen anatomique* du globe oculaire n'a malheureusement pu être fait, la pièce ayant été égarée. Mais nous avons étudié le segment de nerf optique tenant au globe. (Voy. fig. 33.)

Ce qu'il présente de remarquable et même de très important relativement au pronostic du gliome, c'est qu'il est simplement atrophié, sans envahissement appréciable, même au microscope, par le tissu morbide. Si en effet la plupart des fibres nerveuses ont disparu (dégénérescence ascendante du nerf optique à la suite de la destruction de la rétine), il est impossible de constater, ni dans les cellules névrogliques des faisceaux nerveux, ni dans la charpente conjonctive du nerf, ni dans les gaines, aucun

amas cellulaire de nature douteuse qui pût faire craindre que l'on n'eût pas dépassé les limites de la tumeur.

L'examen histologique faisait donc espérer qu'il n'y

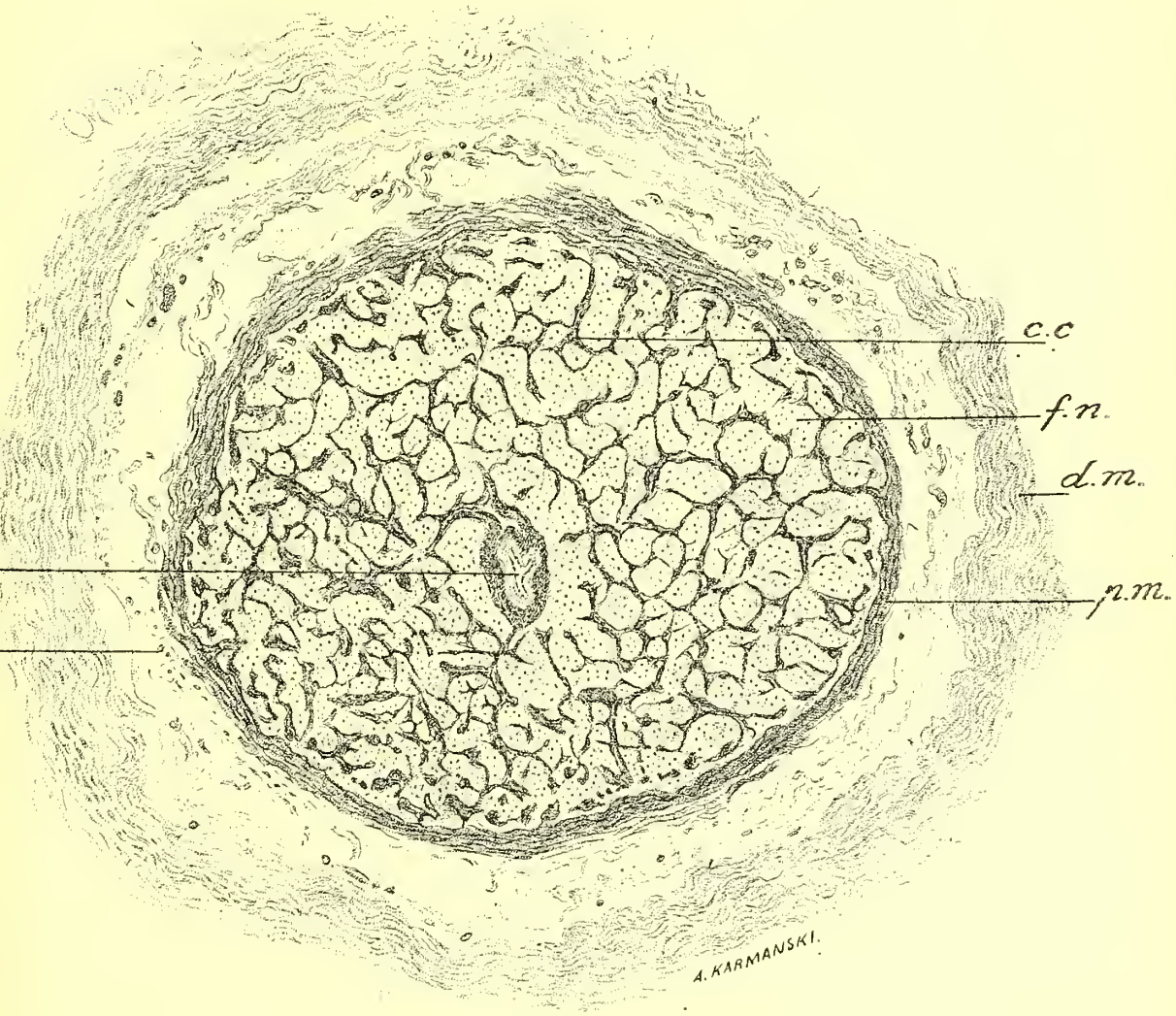

Fig. 33. — Nerf optique et ses gaines, coupe transversale (obs. II). Récidive orbitaire et mort.

v. c., les vaisseaux centraux. — *f. n.*, les colonnes de fibres nerveuses ; les fibres elles-mêmes sont généralement atrophiées ; il reste la névroglie, qui ne présente aucun phénomène anormal de prolifération. — *c. c.*, les cloisons connectives, épaissies par rétraction atrophique du nerf. — *p. m.*, la pie-mère ; ce même processus de rétraction lui a laissé prendre une épaisseur anormale. — *a*, le tissu réticulé sous-arachnoïdien. — *d. m.*, la dure-mère.

aurait pas de récidive locale, et cependant le tissu de l'orbite et le tronc même du nerf optique sont devenus, au bout d'un temps, il est vrai, relativement long (8 mois), le siège d'une répullulation de la tumeur. Il est probable

que, dans ce cas où la sclérotique était saine et où l'état glaucomateux ne durait que depuis quelques jours, un certain nombre de cellules gliomateuses avaient émigré soit par les vaisseaux, soit par le système lymphatique dans le tissu conjonctif de l'orbite et dans le nerf optique. formant ainsi comme de microscopiques métastases dont le développement progressif a fini par constituer une récidive cliniquement appréciable. On peut qualifier un pareil gliome de *diffusible* et malin au premier chef. Si une telle malignité pouvait être prévue, ce n'est pas une énucléation qu'il faudrait faire, mais d'emblée un curage de l'orbite.

EXAMEN MICROSCOPIQUE DE LA RÉCIDIVE ORBITAIRE.

Le nerf optique forme battant de cloche dans l'orbite, au milieu de masses gliomateuses. Les gaines sont dilatées, distendues, par le tissu gliomateux compact. Mais au centre des gaines le nerf optique est *très diminué de volume*, atrophié, bien qu'envahi lui aussi par les cellules du gliome.

a) **Gliome de l'orbite.** — Il présente un réseau fibrillaire variable suivant les points et qui appartient très probablement au tissu conjonctif orbitaire. Les lobules graisseux sont intacts dans le tissu gliomateux. Les vaisseaux sont intacts, les petits nerfs parfaitement normaux.

b) **Gaines.** — Dure-mère assez bien conservée, dissociée à sa face interne en lamelles par les cellules gliomateuses.

L'espace arachnoïdien (le tissu arachnoïdien) est complètement bourré de gliome, ses trabécules formant une sorte de stroma réticulaire à la tumeur.

Pie-mère. — Un peu épaissie par la rétraction du nerf et infiltrée de cellules gliomateuses.

Tronc du nerf optique. — Le tissu nerveux est complètement atrophié, réduit à des travées étroites où l'on ne reconnaît plus que le réseau fibrillaire de la névroglie.

Fig. 34. — Coupe transversale du nerf optique, de ses gaines et des masses gliomateuses qui l'entourent. Récidive de l'obs. II.

gr, tissu graisseux de l'orbite. — *g. o.*, tissu gliomateux de l'orbite. — *d*, dure-mère, distendue par son contenu gliomateux. — *t. a.*, tissu arachnoïdien distendu par les cellules de gliome. — *p. m.*, pie-mère, reconnaissable malgré son infiltration gliomateuse. — *t. n.*, le tronc du nerf à la fois atrophié et envahi par le néoplasme.

Les travées conjonctives sont complètement transformées en tissu gliomateux qui a détruit les fibres conjonctives, de sorte qu'il s'est produit une sorte d'inversion de volume entre les faisceaux nerveux et le tissu conjonctif, ce dernier formant de gros îlots arrondis sur les coupes,

le tissu nerveux, aplati, simulant un réseau interstitiel. Mais en quelques points où les faisceaux nerveux ont conservé suffisamment leur aspect malgré leur atrophie, on reconnaît indiscutablement que le réseau aplati est bien le tissu nerveux atrophié et réduit à sa charpente névroglique, et que les îlots volumineux sont les travées conjonctives hypertrophiées par la dégénérescence gliomateuse. Ici donc la propagation de la tumeur s'est faite par la voie conjonctive et non par la voie neuro-névroglique.

Observation III.

Gliome exophyte. Guérison constatée au bout de 4 ans et demi.

Fernande D..., âgée de 30 mois. — 18 mois environ avant l'époque actuelle (31 mars 1893), les parents s'aperçoivent que l'enfant a dans l'œil droit une tache. Cette tache semblait être, dit la mère, non pas dessous, mais dans le fond de l'œil. De la grosseur d'une tête d'épingle au début, elle devint de plus en plus grande; elle arriva à « couvrir tout le noir de l'œil ».

Quatre jours avant la présentation de la fillette à l'hôpital (31 mars 1893) les paupières enflent de sorte qu'elle ne peut plus ouvrir l'œil (attaque de glaucome).

Les paupières écartées avec le releveur de Desmarres montrent un globe d'aspect glaucomateux, à cornée mate, à pupille élargie, laissant voir vaguement une masse jaunâtre rétro-cristallinienne.

Le diagnostic de gliome s'imposait.

Les parents acceptèrent la chloroformisation immédiate, en permettant d'énucléer l'œil, si pendant le sommeil de l'enfant nous reconnaissions d'une façon certaine l'existence de la tumeur, ce qui pour nous ne faisait aucun doute.

L'énucléation fut faite (31 mars 1893) avec résection d'un centimètre de nerf optique. La coupe de ce dernier était macroscopiquement normale, sans atrophie ni dégénérescence néoplasique. La coque oculaire était partout normale.

La fillette nous a été conduite de nouveau 18 mois plus tard parfaitement guérie. Comme elle n'est pas revenue depuis ce moment, il est à espérer que la guérison se maintient.

Nous pouvons ajouter aujourd'hui (décembre 1897) que cet espoir n'a pas été déçu. Fernande D... est venue tout récemment nous consulter pour une conjonctivite déterminée par le port de son œil artificiel. Elle ne présente aucune trace de récidive. Sa guérison date actuellement de plus de 4 ans et demi.

EXAMEN MICROSCOPIQUE.

Dimensions antéro-postérieures des coupes (durcissement par le liquide de Baumgarten): 22 millimètres.

Dimensions transversales: 21 millimètres.

Cornée. — Épithélium desquamé au centre. Membranes vitreuses normales. Léger empiètement vasculaire du limbe.

Le derme cornéen est normal dans ses couches profondes. Au centre de la membrane, il l'est même dans toute son épaisseur. Mais, sauf en cette dernière région, les deux tiers superficiels de la cornée présentent une abondance de cellules beaucoup plus grande qu'à l'état normal.

Il ne s'agit pas ici d'une immigration de leucocytes dans la cornée, mais bien d'une multiplication des cellules fixes. Chaque loge cellulaire au lieu de contenir un élément en renferme une colonie. Il n'existe pas d'éléments engagés dans l'épaisseur des lames ou cheminant dans les canaux nerveux avec une forme et un mode de coloration spéciaux comme c'est le cas pour les leucocytes immigrés. Il y a donc là une réaction spéciale des éléments cellulaires propres de la cornée.

Sclérotique. — Elle est normale dans toute son étendue.

Chambre antérieure. — Sa profondeur est conservée,

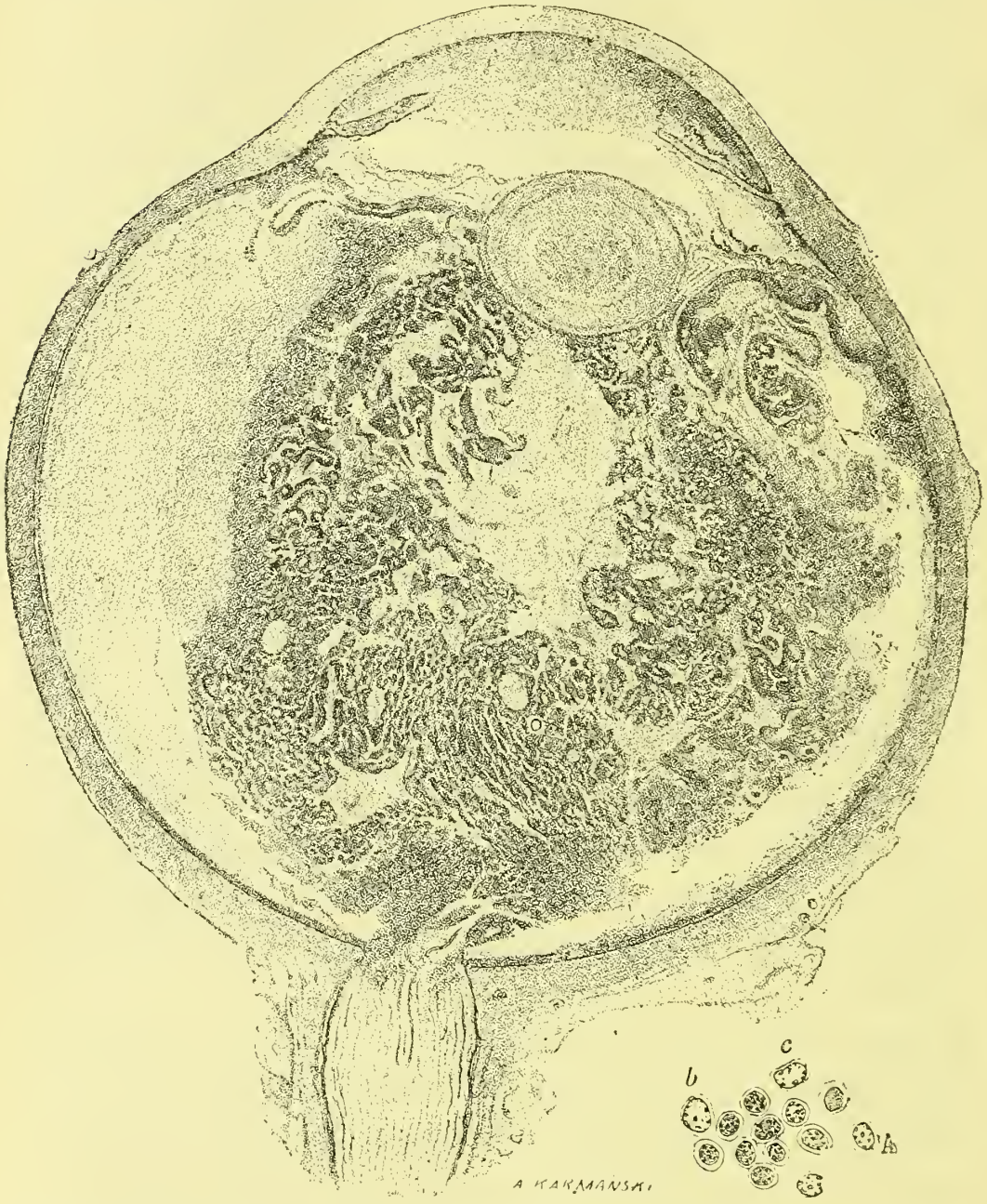

Fig. 35. — Gliome probablement exophytique avec état glaucomateux et luxation du cristallin, mais sans envahissement de la choroïde, ni du nerf optique. Guérison constatée plus de quatre ans après l'énucléation (obs. III). On voit facilement que la masse néoplasique part de la papille et représente la rétine dégénérée. Les parties d'aspect marbré représentent le gliome, les parties grisâtres des exsudats albumineux coagulés par les réactifs. Il existe une soudure de Knies.

A, groupe de cellules gliomateuses avec gros noyau granuleux et corps réduit à un simple liséré protoplasmique. — *b*, *c*, cellules en voie de dégénérescence colloïde.

mais ses parties déclives sont remplies par des dépôts

cellulaires d'aspect puriforme, constitués par des cellules gliomateuses, d'abondants globules rouges et des conglomérats assez volumineux de grains pigmentaires bruns. Le reste de la chambre antérieure est rempli par un coagulum granuleux ne renfermant que des éléments cellulaires très discrets.

Iris. — Des deux côtés de la coupe existe une soudure de Knies ayant la largeur de l'espace trabéculaire ; celui-ci se reconnaît encore, tassé, légèrement infiltré de cellules et de globules rouges. Çà et là, le canal de Schlemm, bien reconnaissable, renferme du sang. L'iris est plus ou moins atrophié, suivant les points, au niveau de la soudure.

La partie libre de l'iris est très épaissie ; une forte néomembrane antérieure a déterminé, par rétraction, un début d'ectropion du bord pupillaire. L'uvée est éraillée, dépigmentée. Le tissu irien renferme beaucoup de cellules incolores, polynucléées, sans doute des leucocytes ; ce sont probablement des cellules émigrées des vaisseaux, non des proliférations des cellules pigmentaires du stroma, car celles-ci sont très bien conservées. Les vaisseaux sont gorgés de sang.

L'iris, par suite de sa rétraction, n'a presque plus aucun rapport avec le cristallin.

Corps ciliaire. — Le muscle ciliaire est atrophié. Des franges ciliaires, les unes sont atrophiées ; les autres, congestionnées, présentent des hémorragies interstitielles.

Choroïde. — Tout son système veineux est gorgé et distendu par le sang ; de nombreuses ruptures vasculaires ont dû se produire, car une grande étendue de la membrane est envahie par des hémorragies en nappes qui ont infiltré la lamina fusca, décollant la choroïde proprement dite de la sclérotique. Les vaisseaux de la chorio-capillaire sont bourrés de leucocytes à noyau multilobé, et

cette altération de leur contenu s'étend à toute la choroïde. Partout la lame vitrée est intacte et nulle part les cellules gliomateuses n'ont envahi la choroïde. Dans une grande étendue celle-ci est même séparée des masses gliomateuses par des exsudats granuleux qui proviennent sans doute des vaisseaux si fortement congestionnés, et même rompus, de la membrane vasculaire. L'intégrité de la lame vitrée de la choroïde est un fait qui affirme une fois de plus l'indifférence de ces membranes vitreuses aux phénomènes cellulaires évoluant à leur contact, et par suite leur résistance à tout ce qui n'est pas action mécanique. Elles ont en quelque sorte perdu toute propriété vitale, pour ne plus conserver que des propriétés purement physiques.

Rétine. — On reconnaît parfaitement encore le siège rétinien de la tumeur. Elle présente en effet un pédicule papillaire se continuant avec le nerf optique, et part de là pour remplir toute la chambre vitréenne par des lobes et des circonvolutions, ne laissant de libre, vers la région rétro-cristallinienne, que quelques fentes où l'on retrouve des restes tassés et fibrillaires du vitré.

La structure normale de la rétine a partout disparu, cependant quelques-uns des plis les plus antérieurs sont encore tapissés par la limitante interne. C'est donc du côté externe de la rétine que la tumeur paraît avoir proliféré; elle serait donc exophytique.

Ce gliome est *extraordinairement vasculaire.* La surface de coupe est absolument criblée d'orifices de vaisseaux néoformés, tous gorgés de sang et ayant donné naissance en plusieurs points à d'assez abondantes hémorragies interstitielles.

L'ouverture de l'œil à l'état frais avait du reste montré dans la bouillie néoplasique qui remplissait le bulbe,

un lacis vasculaire tout à fait comparable au chevelu de certaines racines végétales. En certains points le microscope montre des glomérules vasculaires d'une extrême richesse, formés de gros capillaires pelotonnés sur eux-mêmes.

L'examen à un fort grossissement montre les lobes de la tumeur uniquement constitués par les petites cellules classiques du gliome, toutes uniformes, à noyau arrondi et granuleux, ne pouvant être confondu avec le noyau multiple ou multilobé des leucocytes. Ces cellules sont soit intimement accolées sans interposition d'aucune fibre, soit plus ou moins dissociées par des hémorragies interstitielles d'âges divers (globules intacts ou ayant subi une dégénérescence granuleuse).

La disposition des cellules en zones périvasculaires existe, mais pas en général avec une grande netteté. Cela est dû en partie à ce que les vaisseaux sont en beaucoup de points tellement rapprochés les uns des autres, que les manchons périvasculaires se touchent, aucune zone claire de cellules en voie de nécrose ne venant les différencier les uns des autres. Mais, là où ils s'écartent davantage, chacun d'eux apparaît engainé d'un épais fourreau cellulaire fortement coloré, ainsi qu'on peut le distinguer même avec le faible grossissement de la figure 35.

Cependant il paraît y avoir, du moins dans ce cas, une certaine indépendance entre la formation des vaisseaux néoplasiques et celle des éléments cellulaires de la tumeur : les gaines périvasculaires n'apparaissent pas d'emblée. De la surface externe, bourgeonnante, de la rétine décollée on peut voir se diriger vers la choroïde des anses nombreuses de gros capillaires gorgés de sang, à parois parfaitement nettes, formées d'une simple gaine

endothéliale et qui cheminent parmi les petites cellules gliomateuses dissociées, errantes et nullement ordonnées en un amas compact autour des vaisseaux.

Dans ce gliome à choroïde intacte, il y a beaucoup de gros amas de pigment noir qui proviennent d'une désagrégation et migration des cellules pigmentaires de la rétine.

La tumeur envahissant la papille atteint par conséquent le niveau de la lame criblée, mais nulle part elle ne traverse ou même n'entame celle-ci, et le nerf optique est parfaitement indemne.

Le *cristallin* est augmenté de volume, son épaisseur est de 6 millimètres. La cristalloïde est intacte ; son épithélium antérieur se colore très mal et se trouve en plusieurs points décollé de la membrane vitreuse par un exsudat finement granuleux.

Les couches sous-corticales antérieures et postérieures ont subi une dégénération en boules hyalines.

Observation IV.

Gliome endophyte. Guérison constatée 2 ans après l'énucléation.

Marguerite C..., 4 mois. — Dès la naissance de l'enfant, sa mère remarque une « petite tache blanche » dans l'œil droit. Elle grossit lentement sans aucune réaction objective ou subjective, jusqu'au mois de septembre 1895, époque à laquelle l'enfant est conduite à l'Hôtel-Dieu.

État actuel (15 septembre 1895). — Tonus augmenté. Pupille large, chambre antérieure diminuée de profondeur, cornée saine. Masse blanchâtre encastrant le cristallin, et parsemée de petits points plus blancs d'aspect crayeux.

Diagnostic : gliome de la rétine. Énucléation le 17 septembre 1895 avec résection d'environ 1 centimètre de nerf optique. Suites aussi simples que possible. Nous avons revu l'enfant, pour une conjonctivite, en septembre 1897. Elle reste encore parfaitement guérie, cette guérison date donc actuellement de deux ans et quelques mois.

EXAMEN MICROSCOPIQUE.

La cornée, la chambre antérieure, l'angle irien, l'iris, les procès ciliaires et le cristallin ne présentent aucune lésion histologique. Seulement la chambre antérieure

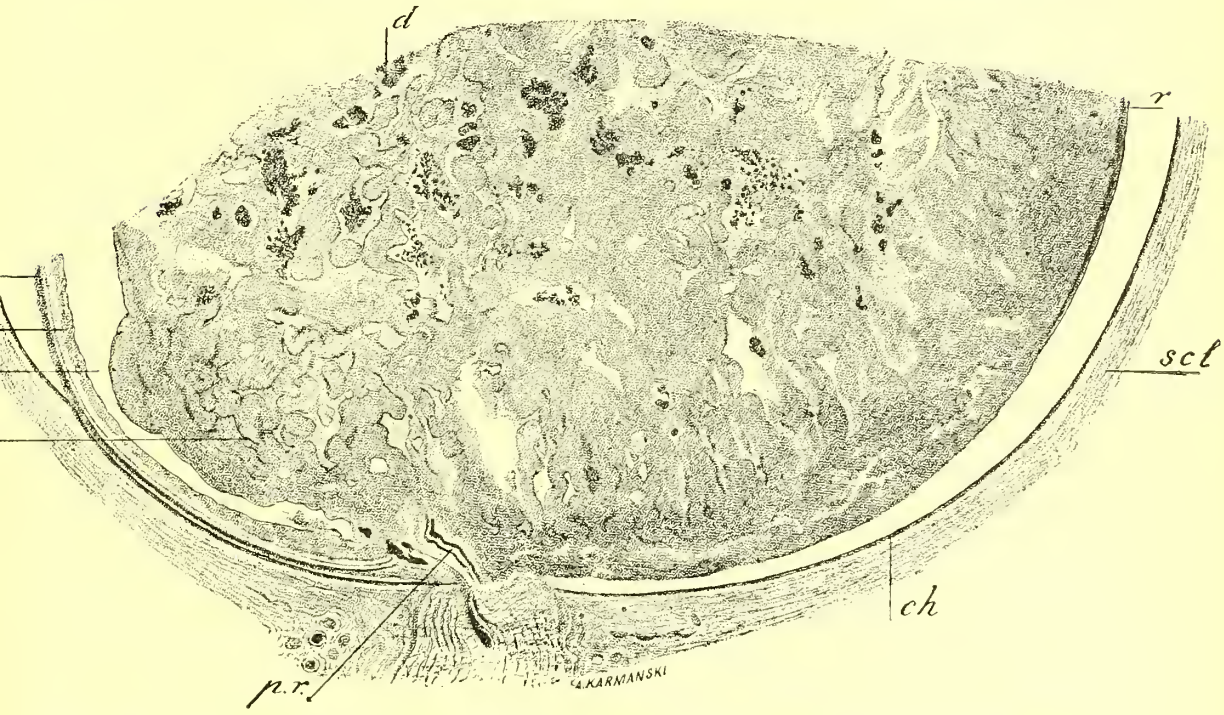

Fig. 36. — Coupe du segment postérieur d'un œil (obs. IV) rempli par un gliome endophyte. Guérison constatée au bout de deux ans.

R, la région nasale de la rétine restée en place, mais doublée par une couche (*cg*) de tissu gliomateux. — *V*, l'espace vitréen réduit à une mince fente entre la rétine *R* et la masse *m* du gliome. — *p. r.*, un lambeau de la région juxta-papillaire de la rétine temporale décollée et détruite par le néoplasme. — *r*, les couches *externes* de la rétine recouvrant la surface choroïdienne de la tumeur et montrant que ce gliome est d'une façon générale *endophyte*, exception faite cependant de ses rapports avec la portion *p. r.*, de rétine décollée. — *scl*, la sclérotique. — *ch.*, la choroïde, normale. — *d*, îlots calcifiés du gliome.

est diminuée de profondeur, la base de l'iris est soulevée circulairement de manière à rétrécir la rigole péricornéenne sans cependant l'oblitérer.

La forme et le volume du cristallin sont conservés.

La tumeur occupe toute la cavité du globe oculaire. Elle représente une masse sphéroïdale développée dans la rétine temporale à partir de la papille qu'elle envahit

et uniquement aux dépens des couches rétiniennes profondes. En effet les cônes et les bâtonnets se retrouvent à la surface choroïdienne de la masse gliomateuse ; ils ont donc conservé leurs rapports physiologiques et les couches profondes de la rétine ont seules bourgeonné dans l'intérieur de l'œil pour en remplir la cavité. Quant à la rétine nasale, bien qu'un peu épaissie, elle est restée en place, conserve son individualité, et reste séparée de la masse hémisphérique de la tumeur par une étroite fente. En avant, la tumeur se termine en enchâssant le cristallin, la rétine nasale toujours libre et en place, la temporale toujours adhérente par sa surface interne à la masse néoplasique. Il s'agit donc du plus typique des gliomes endophytes.

Structure de la tumeur. — Elle se compose de manchons cellulaires périvasculaires contournés et anastomosés entre eux, séparés par des amas cellulaires dégénérés et d'aspect variable suivant les points.

Les manchons du centre de la tumeur se colorent moins bien et les espaces intertubulaires renferment des amas cellulaires atteints de dégénérescence hyaline, d'autres infiltrés de sels minéraux faisant sable sous le rasoir.

Au centre des manchons cellulaires on peut distinguer un vaisseau presque toujours petit, un gros capillaire à parois minces. Autour du vaisseau, même dans les manchons périvasculaires les plus nets, on ne trouve pas de disposition particulière des cellules. Toutes sont rondes et tassées sans ordre apparent. En aucun point on ne voit rien qui indique que les gaines cellulaires périvasculaires soient une descendance des parois du vaisseau. Il semble, au contraire, que vaisseau et cellules gliomateuses appartiennent à deux tissus bien distincts.

A la périphérie du manchon cellulaire s'établit brus-

quement une zone d'éléments décolorés, granuleux, dont la plupart se fondent en une espèce de magma où l'on ne peut généralement plus distinguer les limites cellulaires.

Vers les parties centrales de la tumeur, presque toujours au milieu des espaces intertubulaires dégénérés, mais quelquefois aussi dans les amas de cellules vivantes, on trouve des groupes de cellules dégénérées d'une façon spéciale, prenant très fortement le carmin et l'hématoxyline de manière à former sur les coupes de petites taches fortement colorées visibles à l'œil nu. Dans chacun de ces îlots cellulaires les cellules sont tellement tassées ou fusionnées, qu'on ne voit plus qu'une masse homogène. Mais sur le bord de l'îlot on les distingue : elles sont augmentées de volume, anguleuses, déformées, d'aspect hyalin ou colloïde. Nulle part de cristaux appréciables dans ces petites masses qui faisaient sable sous le rasoir.

Nous ne trouvons pas de vaisseaux dégénérés dans cette tumeur. Quelques-uns d'entre eux renferment, il est vrai, un îlot sanguin entouré d'une masse hyaline, mais qui nous paraît bien être du sérum coagulé et non des cellules endothéliales dégénérées.

On remarque çà et là de curieuses figures : des anneaux irréguliers à épaisses parois d'apparence hyaline et à contenu non pas sanguin, mais cellulaire. On ne peut admettre qu'il s'agisse là de vaisseaux dégénérés, la nature du contenu et l'absence de toute trace de paroi vasculaire ne permettent pas de supposer que ces singulières dégénérescences locales du tissu gliomateux aient un vaisseau pour origine.

Rétine. — Nous avons dit que la rétine nasale était conservée, tandis que la rétine temporale avait donné

naissance à la masse néoplasique remplissant le globe oculaire.

La rétine nasale ne présente d'autre lésion macroscopique qu'un peu d'épaississement et un aspect blanchâtre. Sur les coupes, elle montre dans toute son étendue deux ordres de lésions ou plutôt deux localisations différentes de l'infiltration néoplasique :

1° Dans toute son étendue, de la papille à l'ora serrata, elle est doublée par une couche de tissu gliomateux à petites cellules, limité du côté de la rétine par la limitante interne très nette, et du côté du vitré, semble-t-il, par l'hyaloïde. Cette mince couche gliomateuse conserve partout, de la papille à l'ora serrata, une épaisseur à peu près constante, environ celle de la rétine normale.

2° La rétine présente un grand nombre de petits nodules gliomateux arrondis de tailles différentes, mais ne dépassant pas quelques dixièmes de millimètre d'épaisseur. Les plus gros refoulent en dedans la limitante interne et se manifestent sur les coupes par un feston de cette membrane. Ces nodules proviennent des couches internes de la rétine (et jamais des grains externes), ils viennent donc, soit des cellules nerveuses (ce qui est peu probable), soit des cellules unipolaires et bipolaires (grains internes), soit des cellules névrogliques que contiennent ces couches. Quand l'amas néoplasique est assez gros, il refoule le plexus basal, l'infiltre de cellules, refoule et aplatit également la couche des grains externes, qui est toujours amincie au niveau du nodule, et par conséquent non envahie, mais plutôt atrophiée.

Toutes les couches de la rétine sont parfaitement conservées en dehors des nodules gliomateux et ne pré-

sentent aucune altération appréciable. Même au niveau des nodules les plus saillants, la couche des cônes et bâtonnets est parfaitement intacte. Quant à la couche gliomateuse qui double la rétine, elle est formée de petites cellules toutes semblables entre elles et à celles des nodules gliomateux ; sa parfaite limitation, entre la limitante interne intacte et une fine cuticule paraissant être l'hyaloïde, nous porte à admettre qu'il s'agit là d'une prolifération néoplasique qui, partie de la masse principale de la tumeur aux environs de la papille, s'est insinuée entre l'hyaloïde et la limitante interne, et a été maintenue dans une forme lamellaire par la résistance relative de ces deux membranes.

La papille est envahie, mais la lame criblée est intacte ; au côté temporal de la papille le gliome est en train de franchir l'éperon rétinien et attaquerait bientôt par là la choroïde qui est encore saine, même en ce point.

Quant à tout le reste de la choroïde, on comprend d'autant mieux qu'il ne présente aucune lésion, que la couche des cônes et des bâtonnets et l'épithélium rétinien encore intacts la séparent de la masse du gliome.

Le nerf optique (coupes transversales) est absolument sain, en tant que gaines, substance nerveuse et vaisseaux. Il ne présente pas trace d'atrophie.

Observation V.

Gliome double. Mort.

Enfant de quinze mois atteint du côté droit d'un gliome à la première période. La tension de l'œil n'est pas augmentée et l'aspect extérieur du globe est parfaitement normal. Mais à travers la pupille dilatée, on voit derrière le cristallin parfaitement transparent la rétine décollée dont les plis antérieurs touchent la lentille ; l'arbre vasculaire rétinien est parfaite-

ment visible et d'apparence normale. Aucun vaisseau de nouvelle formation. Mais la rétine est marbrée de taches blanchâtres ou blanc jaunâtre plus brillantes que le tissu rétinien normal, invasculaires, et qui représentent évidemment des foyers gliomateux.

Énucléation avec résection d'un demi-centimètre de nerf optique. Celui-ci paraît légèrement diminué de volume.

Mort 6 mois plus tard à la suite d'un gliome de l'œil gauche qui ne fut pas opéré.

Nous ne pouvons donner que l'examen histologique du segment antérieur et du nerf optique. Le segment postérieur a été tout entier employé à des préparations suivant la méthode de Golgi.

Cornée. — Entièrement saine. Pas de prolifération des cellules fixes.

Chambre antérieure. — Extrêmement diminuée de profondeur, l'iris refoulé par le cristallin touchant presque la cornée. Sur l'œil vivant, cet aplatissement de la chambre antérieure était moins prononcé. Elle contient quelques précipités granuleux, mais pas d'éléments cellulaires migrateurs.

Angle irien. — Ne présente pas de lésions histologiques, mais se montre partout rétréci et, en quelques points, complètement oblitéré par la racine de l'iris qui est plus ou moins refoulée contre le tissu de filtration.

L'**iris** et les **procès ciliaires**, le **muscle ciliaire**, sont intacts comme tissu, de même que le tissu réticulé se montre normal, là où il n'est pas tassé ; mais les procès ciliaires étaient refoulés en avant par les replis de la rétine décollée et dégénérée.

La choroïde elle-même (examinée seulement dans les parties antérieures) est normale. Mais entre les lames de la lamina fusca, qui est dissociée, et dans quelques-uns des capillaires qui la traversent, on trouve quelques amas cellulaires qui, par leur disposition et l'aspect de leurs éléments, ressemblent davantage à de petits foyers de cellules gliomateuses qu'à des amas leucocytiques.

Cristallin. — Il est un peu augmenté de volume, son épaisseur est de 6 millimètres sur les coupes, son diamètre de $7^{mill},5$. L'épithélium sous-capsulaire paraît aplati, se colore mal, du

reste n'a pas proliféré. Les parties centrales du cristallin sont normales, de même sa région équatoriale. Mais sous les deux cristalloïdes, aussi bien en avant qu'en arrière, il existe une couche d'environ 1 millimètre d'épaisseur au niveau de laquelle la substance du cristallin a subi un commencement de liquéfaction, se traduisant par la formation de vacuoles dans les fibres et de cavités entre les fibres dissociées et dans lesquelles on remarque des amas granuleux irréguliers.

Tumeur. — Dans toutes les parties où la rétine est suffisamment conservée on voit très nettement que ce gliome est exophytique, bourgeonne du côté des couches externes, les couches internes restant non altérées.

Au niveau des plus petits nodules on remarque que le développement de la tumeur se fait à la fois dans la couche des grains internes (couche des cellules uni-bipolaires de Ranvier) et dans celle des grains externes (couche des noyaux des cônes et bâtonnets), les deux couches paraissent prises simultanément. Dans les nodules gliomateux, le plexus basal qui les sépare est détruit, mais le plexus cérébral sur lequel reposent les grains internes est parfaitement intact, de même que les couches sous-jacentes.

Les parties plus développées de la tumeur, dans lesquelles la rétine n'est pas reconnaissable, sont constituées par des amas cellulaires (les petites cellules classiques du gliome) de densités différentes, ici très serrées, plus loin dissociées. En plusieurs points on trouve des amas cellulaires particuliers, formés par une rangée unique de cellules un peu allongées, disposées radiairement autour d'un centre, et simulant tout à fait un follicule de de Graaf embryonnaire, moins l'ovule central (1).

En d'autres régions on observe la disposition classique en manchons périvasculaires. Il existe enfin des îlots cellulaires dégénérés, tassés en amas compacts et résistants, prenant fortement le carmin et situés en général à la limite des manchons périvasculaires bien nourris.

Le **nerf optique** est envahi. Sur les coupes transversales, la zone d'envahissement forme un noyau bien limité. Dans ce

(1) Ce sont là les formations que le Dr H. Wintersteiner a désignées sous le nom de *rosettes*, *rosettenartige Gebilde*.

noyau, les faisceaux de fibres nerveuses sont très augmentés de volume, transformés en amas gliomateux qui distendent les cloisons connectives interfasciculaires. Celles-ci ne sont pas altérées, sinon au point de vue de leur distension.

Le reste du nerf, non envahi par la dégénérescence gliomateuse, a subi un commencement d'atrophie.

REMARQUES CLINIQUES

Pronostic et traitement du gliome.

En désignant sous le nom de gliomes les cinq tumeurs précédentes, c'est leur seule origine rétinienne que nous voulons désigner par là, gliome étant devenu synonyme de tumeur maligne de la rétine. Certainement la question se pose, de savoir si, parmi ces néoplasmes rétiniens, les uns sont d'origine neuro-névroglique, ectodermique, vrais gliomes au sens histologique du mot, les autres d'origine conjonctivo-vasculaire, mésodermique, c'est-à-dire en réalité des sarcomes de la rétine ; d'autres enfin d'origine mixte.

Mais en présence des discussions qui montrent l'histologie impuissante à établir des caractères absolument distincts entre les gliomes et les leucosarcomes embryonnaires, nous croyons que toute étude des tumeurs intra-oculaires doit être basée tout d'abord sur l'origine rétinienne ou choroïdienne de la tumeur, et non sur sa structure, qui, dans nombre de cas, nous pose un problème actuellement insoluble.

Sans doute, la question d'origine n'est pas tout, la nature de la tumeur peut avoir une grande importance même au point de vue clinique (pronostic), c'est le cas par exemple pour les sarcomes embryonnaires comparés aux sarcomes fuso-cellulaires. Mais ne voit-on pas que dans l'impossibilité où nous sommes d'établir une distinction

histologique convaincante entre les sarcomes globo-cellulaires et les gliomes, c'est à l'*origine* de la tumeur qu'il faut s'en rapporter comme au seul caractère indiscutable permettant de la classer dans telle ou telle catégorie?

Nous en trouvons une preuve dans l'intéressant ouvrage de M. Lagrange sur les tumeurs intraoculaires. L'auteur pense que nombre de tumeurs oculaires des enfants, généralement considérées comme des gliomes de la rétine, sont des *leucosarcomes de la choroïde*, qu'il faut rétrécir le cadre du gliome pour étendre celui du sarcome blanc. Il appuie son opinion de l'examen de quatre yeux contenant des tumeurs sans pigment, déjà avancées dans leur évolution, et qui sont pour lui des leucosarcomes de la choroïde. Or la lecture attentive des quatre observations de Lagrange ne nous a nullement convaincus qu'il s'agisse ici de tumeurs choroïdiennes, et cela justement parce que la désorganisation complète de l'œil rendait la rétine et la choroïde méconnaissables au point que, dans la plupart des cas, l'auteur lui-même n'a pu discerner ce qu'était devenue la rétine. Dès lors la base essentielle à la démonstration, l'origine de la tumeur, fait défaut et l'auteur, malgré tout son talent et sa conviction personnelle, ne peut arriver à nous convaincre qu'il s'agisse ici de leucosarcomes de la choroïde plutôt que de vulgaires gliomes rétiniens.

Quand l'origine rétinienne ou choroïdienne nous échappe, par suite de la trop profonde désorganisation de l'œil, nous devons nous adresser à d'autres caractères pour le diagnostic de la nature du mal : c'est-à-dire aux particularités histologiques sans doute, mais aussi à l'évolution, au mode de propagation et de généralisation du mal. Il y a à ce point de vue des différences entre les

sarcomes de la choroïde et les gliomes rétiniens.

Les premiers, qui ont peu de tendance à se reproduire sur place, qui n'envahissent presque jamais les ganglions à distance, sont dangereux avant tout par leurs métastases. Fuchs ne connaît qu'un seul cas d'envahissement des ganglions sous-maxillaires par un sarcome choroïdien. Les seconds (les gliomes) récidivent d'abord dans l'orbite, puis dans les cavités périorbitaires, les ganglions de la face, le cerveau et le crâne osseux, ils ont beaucoup plus de tendance à envahir les parties voisines qu'à donner des métastases viscérales éloignées.

Les observations de Lagrange portent toutes sur des cas où la tumeur avait rompu les enveloppes de l'œil et envahi l'orbite ou tout au moins le nerf optique. Les récidives orbitaires ont toujours eu lieu rapidement ; cela ne nous permet pas de rien conclure pour ou contre le sarcome ou le gliome ; en effet, si le gliome peut récidiver dans l'orbite même alors que la coque oculaire est parfaitement intacte et le nerf optique simplement atrophié, si au contraire le sarcome ne récidive guère localement quand il n'a pas dépassé les limites du globe, il est cependant toujours suivi d'une récidive rapide dès qu'il a franchi la sclérotique. C'était là le cas pour les quatre tumeurs en litige, nous ne pouvons donc rien en conclure pour ou contre les conclusions de l'auteur.

Mais de ce que dans notre observation II nous n'avons pu faire l'examen du globe, allons-nous mettre en doute la nature gliomateuse de la tumeur, alors que le nerf optique, simplement atrophié lors de l'énucléation, a donné huit mois après une récidive orbitaire à structure gliomateuse classique, puis un envahissement du crâne avec hémiplégie ? C'est bien là la marche habituelle du gliome plutôt que celle du sarcome.

Dans l'observation I les lésions intraoculaires, déjà avancées, ne permettent pas de se faire une opinion absolument ferme sur l'origine du néoplasme, bien que la provenance rétinienne soit extrêmement probable. Nous faut-il pour cela admettre plutôt un leucosarcome de la choroïde? Alors même que nous y serions porte par une raison quelconque, nous devrions cependant bien reconnaître la similitude de la marche de l'affection dans ce cas avec celle des gliomes avérés : l'envahissement rapide du crâne si exceptionnel dans le sarcome, presque de règle dans le gliome.

En résumé, nous ne pouvons considérer comme leucosarcome de la choroïde aucun de nos cinq cas de tumeurs intraoculaires chez des enfants. Nous venons de nous expliquer sur les deux cas à la rigueur contestables. Quant aux trois autres, leur origine rétinienne est évidente.

Le diagnostic ferme de gliome avait été porté dans les cinq cas dont nous donnons l'histoire et il faut reconnaître du reste que tous, bien qu'à des stades divers, se présentaient avec les signes classiques de ces sortes de tumeurs.

On sait que la première chose observée par les parents, c'est un reflet jaunâtre, profond, analogue à celui de l'œil du chat dans la demi-obscurité. C'est presque toujours sur cet aspect d'œil de chat amaurotique, constant à une certaine période du gliome, mais non spécial à cette maladie, qu'il faut faire le diagnostic, en se rappelant que tout produit opaque envahissant le vitré, et se rapprochant suffisamment du cristallin, peut donner lieu au même symptôme.

Bientôt les phénomènes de glaucome se développent (deuxième stade) ; l'œil devient dur, la pupille se dilate,

exagérant ainsi le reflet du fond de l'œil; un réseau foncé de veines épisclérales se dessine autour de la cornée; du chémosis, du gonflement des paupières peuvent même apparaître. Des douleurs violentes, pouvant déterminer des convulsions et des vomissements chez les jeunes enfants, sont la conséquence de l'état glaucomateux.

Plus tard, l'œil grossit, prend quelquefois l'aspect hydrophtalmique avec mégalocornée, des staphylomes soulèvent la sclérotique (troisième stade), la cornée se trouble, la tumeur perfore la coque oculaire et se fait jour à travers les paupières ou dans l'orbite. Les ganglions sous-maxillaires et parotidiens s'engorgent, contrairement à ce qui arrive dans le sarcome choroïdien, où ils ne sont jamais envahis (Fuchs).

Enfin (quatrième stade), la tumeur pénètre dans le crâne, qu'elle déforme soit par distension, comme dans l'hydrocéphalie, soit par envahissement des os. Dans d'autres cas, elle pénètre tout d'abord dans les tissus péri-orbitaires et les fosses nasales, pouvant ainsi donner lieu à d'horribles déformations de la face.

La mort survient dans le coma à la suite de paralysies diverses de la face et des membres, plus rarement par hémorragies ou par métastases dans les organes splanchniques.

Dans trois cas l'enfant nous a été présenté à la période glaucomateuse de son affection, mais avec des particularités différentes pour chacun des cas.

C'est ainsi que l'enfant n° I, vingt-six mois, avec un aspect glaucomateux caractéristique, avait déjà un iris atrophique, réduit à une bandelette étroite et une chambre antérieure incomplètement remplie par un magma rougeâtre ; un reflet profond jaunâtre s'entrevoyait derrière le cristallin.

Chez l'enfant de l'observation III, trente mois, même aspect glaucomateux avec pupille élargie à reflet jaunâtre profond ; même état enfin dans l'observation II, huit mois, avec un commencement de mégalocornée, pupille non élargie et reflet profond bien visible seulement à l'ophtalmoscope.

Dans aucun de ces trois cas, à cause de la matité cornéenne, on ne pouvait étudier en détail l'aspect de la tumeur, et le diagnostic se faisait grâce à la réunion des deux symptômes reflet rétro-cristallinien et glaucome.

Au contraire, dans les observations IV et V, les cornées étant parfaitement claires, on distinguait le plus facilement du monde les détails de la tumeur rétro-cristallinienne.

Chez l'enfant n° IV, quatre mois, on voyait une masse blanchâtre encastrant le cristallin et parsemée de petits points d'un blanc pur et d'aspect crayeux, *aucun vaisseau n'était apparent.* Il s'agissait donc, non de la rétine décollée, mais d'une tumeur, ce que confirmaient du reste une légère hypertonie et un peu d'aplatissement de la chambre antérieure. Quant aux petites taches crayeuses, elles n'étaient autre chose, au microscope, que des foyers de dégénérescence cellulaire d'aspect colloïde, très compacts, faisant sable sous le rasoir. C'est donc presque un caractère histologique de la tumeur que l'on pouvait ici constater sur le vivant et utiliser pour le diagnostic.

Enfin chez l'enfant n° V, c'est un véritable décollement de la rétine avec ses vaisseaux normaux que l'on voyait très distinctement au contact de la face postérieure du cristallin. Mais cette rétine décollée sur laquelle aucun vaisseau anormal n'était visible avait cependant des caractères particuliers, suffisants pour faire admettre un néoplasme. Elle présentait un certain nombre de *marbrures blanc jaunâtre, un peu brillantes*, trahissant une désorga-

nisation de la membrane nerveuse que l'on ne constate pas dans les décollements simples. Il y avait donc là un caractère tout particulier et très précis, qui, joint à l'aplatissement de la chambre antérieure et à la dilatation pupillaire, et bien que l'hypertonie ne fût pas appréciable au doigt, ne nous laissa pas hésiter sur la nature du mal.

Nos cinq observations ne constituent il est vrai qu'une statistique bien courte. En revanche, aucun de nos petits opérés n'a été perdu de vue : 3 sont morts, mais l'un peut être considéré comme définitivement guéri (Fernande D..., ob. III), quatre ans et demi s'étant écoulés depuis le jour de l'opération ; un autre (obs. IV), resté depuis deux ans sans trace de récidive, présente des chances très sérieuses de guérison définitive.

Le point faible des statistiques, en ce qui concerne les maladies à évolution très longue, comme par exemple les tumeurs, c'est l'insuffisance trop fréquente des observations avec lesquelles on les construit.

Pour en donner une idée, nous rappellerons que la statistique si bien faite de Fuchs portant sur 243 cas de sarcomes choroïdiens ne donne de résultats définitifs (guérisons ou morts), que dans 60 cas. Dans 100 cas, il n'y a aucune nouvelle des opérés ; dans le reste des faits, soit 83 cas, les opérés n'ont pas été suivis assez longtemps pour assurer ou nier leur guérison définitive. C'est donc dans *un quart* des cas seulement que cette statistique donne des renseignements définitifs au point de vue du pronostic.

Voici le relevé que nous avons pu faire des cas de gliomes guéris définitivement. Nous l'avons restreint aux gliomes bien reconnus comme tels. Il reste encore trente ou quarante guérisons définitives, chiffre proba-

Gliomes guéris.

DATES DE PUBLICATION.	NOMS DES AUTEURS.	NOMBRE DE CAS.	NOMBRE D'ANNÉES ÉCOULÉ DEPUIS L'OPÉRATION.
1891	Lawford et Tréacher Collins.	3	19 ans.
1875	Landsberg	1	16 ans.
1871	Knapp	1	15 ans.
1887	H. Noyes	1	14 ans 1/2.
1893	Bruno Wolff	1	12 ans 3 mois.
1885	Steffan	1	11 ans 1/2.
1882	Agnew	1	9 ans (*double énucléation successive*).
1893	Bruno Wolff	1	8 ans 9 mois.
1887	Sinclair	1	6 ans (*double énucléation successive*).
1893	Bruno Wolff	1	5 ans 9 mois.
1875	Landsberg	1	5 ans.
1886	Gama Pinto	1	4 ans 1/2.
1893	Lagrange	1	4 ans 1/2.
1897	Panas et Rochon-Duvigneaud.	1	4 ans 1/2 (Obs. III).
1875	Brière	1	4 ans.
1869	Brudenell Carter	1	4 ans.
1885	Theobald (de Baltimore)	1	4 ans.
1822	Donegana et Panizza	1	Donnés comme guérisons définitives par Leber *in* Græfe-Sœmisch.
1863	Carter	1	
1868	Græfe-Hirschberg	2	
1868	Quaglino-Manfredi	1	
1872	Wolkman	1	Guérison définitive après *curage de l'orbite* pour une première récidive.
1876	Fano	1	3 ans.
1863	Bowman	1	3 ans.
1884	Siméon Snell	1	3 ans.
1872	Hirschberg	1	3 ans.
?	Weber (de Darmstadt)	1	3 ans.
1882	Fuchs	1	3 ans.
1882	Arlt (cite par Fuchs)	1	3 ans.
1886	Gama Pinto	1	2 ans 1/2.
1879	Hodges	1	2 ans.
1897	Panas et Rochon-Duvigneaud.	1	2 ans.
1863	Hulke	1	2 ans (Obs. IV).
1886	Gama Pinto	1	1 an 7 mois.
1875	Brière	1	1 an 6 mois.

blement un peu faible, mais nous avons préféré ne citer que les observations probantes.

Ce relevé était fait quand a paru le travail si important du Dr Hugo Wintersteiner (*Das Neuroepithelioma Retinæ*, 1897), qui est pour le gliome de la rétine ce que l'ouvrage de Fuchs a été pour le sarcome choroïdien. Par des recherches bibliographiques que l'état des bibliothèques françaises ne nous permet guère de faire aussi complètement, Wintersteiner a pu établir que le nombre actuellement connu des gliomes guéris est de 68, si l'on considère la guérison comme définitive deux ans après l'énucléation. Nous aurons à revenir sur cette dernière question.

Dans ce relevé on trouve 14 guérisons de 20 à 10 ans, 22 de 9 à 5 ans, 19 de 4 ans 1/2 à 3 ans, 13 de 3 à 2 ans.

Le chiffre total des cas de gliome rétinien que H. Wintersteiner a pu trouver dans la littérature médicale est de 497 ; il y faut ajouter ses 31 cas personnels et les 5 cas que nous avons rapportés plus haut ; en tout 533 cas.

Si nous faisons sur la statistique générale de l'auteur le travail de critique auquel nous avons soumis celle de Fuchs, nous trouvons que sur les 497 faits de la statistique générale le sort définitif des opérés est connu dans 326 cas et que dans 171 on ignore ce que sont devenus les petits malades.

Les 326 cas comprennent 68 guérisons de deux ans et plus (Voy. plus haut), 13 guérisons de un an, 15 récidives (la plupart suivies de mort sans doute) et 230 morts constatées.

Ces chiffres étant établis, deux autres éléments nous sont nécessaires pour poser le pronostic du gliome sur des bases solides. Ce sont, A) le temps au bout duquel après énucléation de l'œil malade le gliome peut être

considéré comme guéri au triple point de vue des récidives locales, de la propagation par continuité à l'intérieur du crâne et des métastases; B) le temps après lequel on n'a plus à craindre le développement du gliome dans le second œil. Car le *gliome double successif* est relativement fréquent. Hirschberg l'avait estimé à 18 p. 100 des cas; Wintersteiner, tablant sur un nombre de faits bien plus considérable, a porté sa fréquence à 24 p. 100.

A) A cause de l'extrême rapidité des récidives orbitaires Wintersteiner estime qu'après un an la guérison peut être en général considérée comme définitive Il critique le cas de Vetsch, dans lequel 3 ans après l'énucléation d'un gliome se développa dans la parotide une tumeur adhérente au maxillaire, qui, opérée à son tour, guérit rapidement et deux mois et demi plus tard n'avait pas donné de récidive. Wintersteiner ne croit pas, malgré l'opinion de Vetsch, qu'il s'agisse ici d'une récidive de gliome. En tout cas ce serait là un fait exceptionnel, les récidives du gliome étant en effet des plus rapides en général, se manifestant au bout de quelques mois au plus, et souvent après quelques semaines et même quelques jours. Cependant si l'on recherche dans la statistique même de l'auteur viennois les cas de mort tardive à la suite du gliome, on trouve 7 ou 8 faits dans lesquels la mort n'est survenue que 2, 3 et même 4 ans après l'énucléation. Sans doute, bien avant la mort, des récidives ou des métastases étaient devenues cliniquement appréciables, mais dans plusieurs de ces cas tout au moins, un an et plus s'étaient écoulés avant toute apparence de récidive, et cela nous démontre que si après un an de bonne santé l'opéré de gliome a déjà de très grandes chances de guérison définitive, il est plus prudent d'attendre la

fin de la deuxième année pour affirmer que le mal ne reparaîtra plus.

B) Mais ici intervient la possibilité du développement spontané d'un gliome dans l'œil qui reste au malade. Le gliome double successif est fréquent. Wintersteiner l'a même reconnu plus fréquent encore que ne le croyait Hirschberg. Il donne du reste diverses estimations à ce sujet (de 19 à 24 p. 100). En somme, dans 1/5 à 1/4 des cas le gliome est bilatéral. Nous devons rappeler à ce sujet que sur nos 5 cas de gliome, un enfant a été atteint successivement aux deux yeux.

D'après les renseignements que Wintersteiner a pu reunir, c'est surtout dans la première année que le deuxième œil risque d'être atteint. Dès la deuxième année le développement d'un gliome dans le second œil est beaucoup plus rare. En général donc les deux gliomes successifs d'un même sujet apparaissent dans un intervalle de temps qui ne dépasse pas une année. Cependant Grolmann a cité le cas exceptionnel d'un second gliome développé 4 ans après le premier.

On voit donc pendant combien de temps il convient d'être réservé sur le pronostic de cette redoutable affection.

On trouve du reste à côté des cas de mort par double gliome un certain nombre de cas de *double énucléation successive* suivis de guérison définitive (Agnew-Eno 1 cas, Brailey 1, Morton 1, Treacher Collins 3).

Ces guérisons montrent bien que le second gliome n'est pas l'expression d'une généralisation de la tumeur; *il s'agit de deux gliomes primitifs successifs*. Cette notion est très importante au point de vue du pronostic opératoire.

Si pénible que soit la seconde énucléation, on ne peut

douter qu'il est du devoir du chirurgien d'y décider les parents du petit malade. Livreraient-ils à la mort leur enfant aveugle ? Ils ne feraient cependant pas autre chose en refusant l'opération du second œil. Si elle n'offre qu'un certain nombre de chances de survie, la conservation de l'œil gliomateux est au contraire la mort certaine.

Les 68 cas de guérison que Hugo Wintersteiner a pu constater sur les 497 gliomes relevés par lui, représentent une proportion de 13,7 p. 100. Cette proportion devrait même être plus forte, si, comme nous le croyons, il est préférable d'établir le pourcentage en comparant le nombre de guérisons non pas au nombre total, mais bien au nombre des cas suivis jusqu'au bout (morts ou guérisons définitives). Car parmi les malades énucléés et non suivis il peut y avoir à côté des morts nombreuses quelques guérisons. En d'autres termes, parmi les opérés non suivis tous sans doute ne sont pas morts et comptent cependant comme tels dans le calcul proportionnel de H. Wintersteiner.

Si cependant l'on réfléchit que les guérisons sont plus volontiers publiées que les morts, il est possible que cela rétablisse la balance et même la fasse pencher en sens inverse, c'est-à-dire fasse paraître la proportion des cas guéris plus forte qu'elle n'est réellement. En cela paraissent les défauts inévitables des statistiques faites à l'aide des documents bibliographiques. Elles se rachètent en partie par le nombre considérable de faits qu'elles permettent de réunir. D'autre part les statistiques personnelles en ce qui concerne le gliome, affection rare, sont forcément assez restreintes, et les derniers malades ont presque toujours été observés trop peu de temps. Ainsi H. Wintersteiner a pu réunir par lui-même 31 observations de gliome, ce qui est un nombre considérable. Mais il ne

possède qu'une seule guérison durable (2 ans et 2 mois), les autres malades n'ont pas été suivis ou ne sont que des guérisons opératoires.

Malgré tout, il ressort de la statistique de Wintersteiner ce qu'un certain nombre de travaux récents (1) et nos propres résultats (2 guérisons contre 3 morts sur un ensemble de 5 cas) tendaient à nous faire admettre. A la suite des interventions précoces le gliome guérit plus souvent que ne le pensaient les anciens opérateurs. Cette différence d'appréciation des résultats opératoires provient non d'une erreur de nos prédécesseurs, mais des conditions meilleures dans lesquelles on opère depuis déjà nombre d'années, c'est-à-dire de la *précocité plus grande des opérations*. Car de là dépend le succès, ou pour mieux dire c'est là le seul moyen qui soit en notre pouvoir d'augmenter les chances de succès. Nous opérons plus tôt pour bien des raisons, parce que nous avons l'ophtalmoscope sans doute, mais bien plus encore parce qu'à mesure que les préoccupations hygiéniques se répandent, que les communications se perfectionnent, que les connaissances ophtalmologiques se multiplient, les parents ont plus de tendance et de facilité à présenter leurs enfants au médecin dès qu'ils s'aperçoivent d'un trouble oculaire. Les ophtalmologistes savent aussi mieux distinguer les gliomes des pseudogliomes et ils sont de plus en plus persuadés de la nécessité d'opérer vite.

H. Wintersteiner a donc raison de dire que le pronostic du gliome s'est beaucoup amélioré depuis 25 ans.

Il doit s'améliorer encore grâce à une intervention chirurgicale plus hardie. Si la plupart des gliomes guéris l'ont été par une simple énucléation accompagnée ou non d'une résection plus ou moins complète du nerf

(1) Voy. Lagrange, *Tumeurs de l'œil*, etc. Paris, 1893.

optique, il n'en est pas moins certain que beaucoup d'enfants ont succombé parce que l'on a laissé dans leur orbite un nerf optique malade ou même des particules inappréciables de la tumeur qui ont donné lieu plus tard à une infection de l'encéphale ou des os de la face.

Dans notre observation II l'énucléation d'un globe d'aspect parfaitement sain, glaucomateux depuis quelques jours à peine et dont le nerf optique était simplement atrophié (autant que nous avons pu le constater même par l'examen microscopique) a donné lieu cependant à une récidive dans le tissu orbitaire et le tronc du nerf. Réséquer le nerf n'eût pas suffi, il eût été nécessaire de faire d'emblée l'exentération de l'orbite. Rien n'indiquait sans doute, d'après nos idées actuelles, une telle opération ; elle eût cependant peut-être sauvé l'enfant.

Contrairement à ce qui est vrai pour le sarcome choroïdien où l'exentération n'est indiquée que s'il existe des nodules épiscléraux, il est nombre de cas de gliome où, la période glaucomateuse établie, il faudrait vider l'orbite et n'en laisser que la paroi osseuse. Car si l'exentération orbitaire pour récidive a donné quelquefois une guérison définitive (cas de Nellessen-Volkmann, Brière, Knapp, Blumenthal), cet heureux résultat n'en est pas moins exceptionnel et presque toujours se manifeste plus tard une propagation encéphalique.

Avec le gliome il faut lutter de vitesse. Le gliome a une tendance excessive à fuser hors de l'œil soit par le nerf optique, soit à travers les nombreux pertuis de la sclérotique. De très bonne heure le tissu orbitaire peut être infecté, *mais à un degré cliniquement inappréciable.* On enlève un globe oculaire d'apparence normale, cependant lorsque quelques mois plus tard on constate une récidive orbitaire on doit bien convenir que l'on n'avait fait une

opération radicale qu'en apparence, que des germes imperceptibles de néoplasme avaient déjà fusé dans le tissu orbitaire pour y proliférer et y former plus tard des masses gliomateuses. Dans bien des cas l'exentération aurait permis de dépasser largement les limites du mal et d'assurer la guérison.

Mais jusqu'ici cette opération a été exclusivement réservée aux cas où visiblement le néoplasme a perforé la sclérotique et envahi l'orbite. Alors, il est toujours trop tard et l'éviscération orbitaire même n'est qu'une simple opération palliative, car le néoplasme a fusé dans le nerf optique et dépassé la zone accessible. Il n'en serait pas de même avec l'éviscération précoce, pratiquée de propos délibéré à la période glaucomateuse.

Une pareille mutilation est pénible sans doute. Appliquée au sarcome choroïdien quand il n'a pas encore rompu l'enveloppe sclérale, elle est inutile, car il n'y a pas alors de récidive locale et l'opération ne préserverait pas des métastases qui font la gravité des tumeurs choroïdiennes. Mais il n'en est pas de même avec les gliomes, tumeurs à propagation par continuité excessivement rapide, mais à métastases rares.

Pour nous convaincre de ce dernier point il suffit de rappeler les faits qu'a pu établir à ce sujet Hugo Wintersteiner. Les véritables métastases du gliome sont loin d'être fréquentes, le foie, les organes internes ne sont atteints qu'exceptionnellement. Ce qui s'infecte rapidement, c'est le tissu orbitaire, le cerveau, les méninges, les os du crâne, tout ce qui touche la tumeur oculaire ou orbitaire. A part l'envahissement fréquent des ganglions lymphatiques, qu'il est facile de reconnaître, le gliome se propage de proche en proche, par les fentes des tissus, les lymphatiques, et non, comme le sarcome, à grande distance, par la

voie sanguine. Contre cet envahissement continu la *lutte de vitesse* est la seule tactique, mais une tactique souvent efficace. Il faut donc énucléer le globe avec extirpation du nerf optique si on a la chance d'opérer avant la période glaucomateuse. Mais cette période établie, il devient sage et prudent de pratiquer l'exentération de l'orbite.

On ne peut malheureusement pas donner de règle de conduite absolument précise à ce sujet : l'état glaucomateux n'est pas une indication absolue. Notre gliome n° III opéré à cette période, sans résection étendue du nerf optique, n'en a pas moins guéri ; le gliome V, opéré avant la période glaucomateuse, avait cependant déjà un nerf optique infecté. Il serait plus rationnel de s'en rapporter à l'état de la choroïde ; celle-ci est-elle saine, séparable de la rétine dégénérée, il devient probable que les cellules néoplasiques ne l'ont traversée en aucun point et que le tissu orbitaire ne contient aucun germe néoplasique. Malheureusement on ne peut s'en rapporter uniquement à l'état de la choroïde, le gliome peut aussi fuser par les gaines du nerf optique sans que la choroïde soit envahie.

La seule règle pratique serait donc de réséquer le nerf optique dans tous les cas jusqu'au fond de l'orbite et de vider exactement l'orbite dès que la période initiale est passée, dès que l'œil est glaucomateux. Pour quelques exentérations inutiles, on sauverait sans doute nombre d'enfants et l'on ne peut mettre en parallèle la difformité, si fâcheuse soit-elle, qui résulte de l'exentération avec le risque vraiment excessif de récidives et d'accidents mortels.

L'exentération orbitaire, pratiquée sur une large échelle dans les cas indiqués, permettra seule de juger du bien fondé de la méthode que nous proposons.

REMARQUES ANATOMO-PATHOLOGIQUES

1° Point de départ du gliome. — Deux observations seulement (IV et V) présentent des renseignements sur cette question.

Dans le gliome V, les plus petits nodules que l'on puisse rencontrer siègent à la fois dans la couche des grains internes (cellules uni - et bipolaires de Ranvier) et dans celle des grains externes (couche des noyaux des cônes et bâtonnets) ; les deux couches paraissent prises simultanément. Dans les nodules gliomateux le plexus basal qui les sépare est détruit, mais le plexus cérébral sur lequel reposent les grains internes est parfaitement intact, de même que la couche sous-jacente. Le développement des nodules se fait vers l'extérieur de la rétine, il est exophytique.

Dans le gliome IV la partie nasale de la rétine présente un très grand nombre de nodules gliomateux arrondis de très petites dimensions, dont les plus gros ne dépassent pas quelques dixièmes de millimètre. Ils refoulent en dedans la limitante et se manifestent sur les coupes par un feston de cette membrane. Ces nodules représentent chacun un épaississement des couches internes de la rétine et *jamais des grains externes*. Ils proviennent donc soit des cellules nerveuses, soit, ce qui est plus probable, de la couche de grains internes (cellules unipolaires et bipolaires) ou encore des cellules névrogliques contenues dans ces couches. Quand le nodule gliomateux est assez gros, il refoule le plexus basal, l'infiltre de cellules, repousse et aplatit la couche des grains externes qui est toujours amincie au niveau du no-

dule et par conséquent *non envahie*, mais plutôt atrophiée.

Toutes les couches de la rétine semblent parfaitement conservées en dehors des nodules gliomateux et ne présentent aucune altération appréciable.

Il est assez intéressant de constater que le seul examen de ces deux cas nous engage à conclure précisément dans le même sens que toutes les études entreprises depuis Virchow sur l'origine du gliome, à savoir que la couche interne des grains est celle qui prend le plus de part au gliome, mais que l'on ne peut nier la participation de la couche externe. Quant à la nature des éléments qui prolifèrent pour constituer le gliome, on n'a pas encore la démonstration certaine qu'elle soit purement névroglique et l'on ne sait si les éléments nerveux ne doivent pas également entrer en ligne de compte. Gama Pinto dans son étude si consciencieuse des gliomes (1) a vu dans un cas des figures karyokinétiques dans les cellules bipolaires (couche interne des grains).

L'intérêt que présentent ces difficiles recherches d'anatomie pathologique consiste en ce que dans notre ignorance de la cause des tumeurs, nous nous attachons exclusivement à leurs caractères morphologiques et que nous admettons implicitement que chaque tumeur typique représente la prolifération d'un unique tissu. Mais dans la rétine, la question de savoir si les éléments du gliome proviennent des cellules nerveuses ou des cellules névrogliques paraît d'une importance moins essentielle, puisque ces deux ordres d'éléments sont également d'origine ectodermique.

2° **Morphologie des cellules du gliome.** — Le Dr Hugo Wintersteiner, sur 32 gliomes qu'il a examinés histologiquement, a trouvé dans 11 cas des dépôts cellulaires

(1) *Netzhautgliome*, Wiesbaden, 1886.

particuliers, qui, dans leur forme la plus typique, sont constitués par des cellules disposées en « rosettes » (*rosettenartige Gebilde*), c'est-à-dire radiairement autour d'un centre. C'est la disposition signalée dans notre observation V et que nous avons comparée à un follicule de de Graaf embryonnaire dont l'ovule central ferait défaut. Il s'agit en somme d'une couronne de cellules allongées rayonnant autour d'un centre à peu près comme dans un canal excréteur glandulaire coupé en travers. A côté de ces formes typiques, Wintersteiner a trouvé des groupements cellulaires en bandelette, en arc, mais ayant tous ce caractère commun que l'extrémité cellulaire tournée vers le centre de la rosette ou de l'arc repose sur une cuticule limitante au delà de laquelle elle envoie un fin prolongement protoplasmique.

L'auteur pense que ces rosettes, arcs, etc., ne sont autre chose que des cellules de cônes ou de bâtonnets implantées sur un fragment de limitante externe, au delà de laquelle elles se prolongent par un cône ou bâtonnet rudimentaire. Elles représenteraient des germes cellulaires provenant des couches externes de la rétine ou disséminés plus tard dans toute l'épaisseur de cette membrane. Elles seraient la « graine » du gliome, et cette tumeur proviendrait ainsi, suivant la théorie de Conheim, de dépôts cellulaires n'ayant pas servi à la constitution des tissus normaux.

Enfin l'origine neuro-épithéliale de ces rosettes justifierait le nom de *neuro-épithéliome* que Wintersteiner propose pour désigner les tumeurs rétiniennes des jeunes sujets.

Sans vouloir aucunement contester l'intérêt des constatations et de l'hypothèse de H. Wintersteiner, nous ferons remarquer que la présence de ces rosettes ne paraît nullement nécessaire au développement du gliome.

L'examen des petits nodules gliomateux, très près encore de leur apparition, ne permet pas généralement de découvrir de pareilles dispositions cellulaires. Wintersteiner, qui, on peut le croire, les a recherchées avec soin, ne les a rencontrées que dans un peu plus de 1/3 des cas. De notre côté, nous avions remarqué des dispositions cellulaires analogues dans notre observation V, et, après lecture du travail de Wintersteiner, nous les avons recherchées avec soin dans nos autres cas, mais sans succès ; et cela même dans l'observation IV, où toute une moitié de la rétine était criblée de nodules gliomateux de très petites dimensions et encore très près de leur naissance.

Quand on étudie les gliomes sur des coupes, comme nous l'avons fait ici dans le but de nous renseigner principalement sur les altérations générales du globe oculaire, les cellules néoplasiques paraissent toutes semblables entre elles, leurs prolongements sont invisibles. Il en est autrement quand on étudie le tissu morbide par dissociation. A côté des petites cellules classiques du gliome à noyau arrondi et granuleux, protoplasma réduit à une couche très mince, prolongements fins et courts, on trouve assez fréquemment quelques cellules étoilées, plus rarement de grosses cellules à prolongements ramifiés. Une forme particulière est celle des grosses cellules polynucléées, qui n'ont cependant pas le type des cellules géantes proprement dites, absolument exceptionnelles dans le gliome.

3° **Prolifération endo- ou exophytique.** — Parmi nos gliomes le n° V a un caractère exophytique très net : les nodules gliomateux, dès qu'ils atteignent un certain volume, font éruption sous la couche des cônes et bâtonnets et forment autant de petits champignons à la surface choroïdienne de la rétine, laissant intacte sa surface vitréenne.

Dans la plus grande partie de la masse du gliome de l'observation III, les altérations sont trop avancées pour qu'il puisse être question de déterminer si ce gliome est endophytique ou exophytique, toute la rétine étant détruite. Mais, dans les régions tout à fait antérieures, on trouve quelques fragments de rétine reconnaissable et portant des nodules gliomateux qui bourgeonnent à sa surface choroïdienne, laissant intacte sa surface interne. En ces points du moins la tumeur est donc exophytique.

Le gliome I paraît exophyte d'après la disposition du pédicule de la rétine décollée ; mais il y a trop d'altérations profondes pour pouvoir l'affirmer.

Dans l'observation IV, il s'agit ici d'un gliome endophyte typique, attendu que la tumeur fait saillie dans l'espace vitréen et qu'elle est recouverte par les couches externes (cônes et bâtonnets) de la rétine, restées en place au contact de la choroïde. Dans la description du cas on a déjà vu que cette tendance endophytique est marquée même sur les petits nodules gliomateux de quelques dixièmes de millimètre : ils font saillie sous la limitante interne, ils aplatissent sans l'envahir la couche des grains externes.

Le développement exophytique ou endophytique du gliome n'est pas une question d'âge du sujet. Si notre observation de gliome endophytique se rapporte au plus jeune de nos cas (quatre mois), Gama Pinto a au contraire trouvé ses gliomes endophytiques chez des enfants âgés de trois ans et demi à sept ans, tandis que les cas à développement exophytique appartenaient à des enfants entre trois ans et quinze mois, sauf un âgé de huit ans.

Structure du gliome. — Nous avons parlé des éléments cellulaires, occupons-nous maintenant de la

structure des amas néoplasiques intraoculaires. Contrairement aux sarcomes choroïdiens qui à peu près constamment forment une tumeur unique, le gliome, très rapidement, se propage par un semis de nodules, un grand nombre de petits foyers néoplasiques disséminés. Puis ces nodules augmentent de volume, deviennent confluents, et le tissu morbide adopte certaines dispositions assez particulières, mais non exclusives : la disposition des cellules en manchons périvasculaires avec dégénérescence des amas cellulaires intertubulaires. Nous devons examiner ces particularités de structure dans chacun de nos cas.

Le gliome endophytique n° IV est formé exclusivement de manchons périvasculaires, contournés, anastomosés entre eux, séparés par des amas cellulaires dégénérés, et d'aspects divers suivant les points. Quelques tubes cellulaires ne présentent aucun vaisseau à leur centre, mais il s'agit de tubes coupés très obliquement, dont le rasoir a enlevé une simple calotte sans faire une coupe transversale laquelle intéresserait nécessairement le vaisseau. Au centre de tous les tubes coupés de part en part on peut distinguer un vaisseau presque toujours petit, un gros capillaire à parois minces. Autour des vaisseaux, même dans les manchons périvasculaires les plus nets, il n'existe aucune disposition particulière des cellules, elles sont tassées sans ordre apparent aussi bien dans les environs immédiats du vaisseau central que dans les parties périphériques du tube cellulaire. Toutes les cellules sont rondes, petites, semblables entre elles, elles ne paraissent nullement provenir de la paroi vasculaire qui reste bien distincte des cellules gliomateuses.

A la périphérie du manchon s'établit brusquement une zone de cellules décolorées, granuleuses, dont la plupart

se fondent en magma où l'on ne peut généralement plus distinguer les unités cellulaires.

Dans l'observation V, il existe aussi des manchons périvasculaires, mais ils se distinguent des précédents par d'importantes particularités. Généralement ils entourent des vaisseaux d'un certain calibre, à parois bien nettes, de nature veineuse. Les cellules néoplasiques prennent une disposition rayonnée tout autour du vaisseau, elles sont un peu allongées, mais à la périphérie du manchon on retrouve les petites cellules rondes et classiques du gliome. Gama Pinto a décrit dans une de ses observations (obs. 3) une disposition analogue, plus nette encore, en ce sens que les cellules radiées entourant le vaisseau central étaient plus allongées et plus volumineuses. Il fait remarquer qu'une telle disposition reproduit presque exactement la structure des angiosarcomes tubuleux ou plexiformes, en faisant abstraction bien entendu de la masse gliomateuse typique qui environne les cordons périvasculaires. Il considère les cellules radiées périvasculaires comme une descendance des cellules de l'adventice. L'examen attentif des manchons périvasculaires dans notre observation ne donne pas l'impression que les cellules radiées proviennent de la paroi du vaisseau, il faut cependant reconnaître que par leur physionomie elles diffèrent des cellules gliomateuses classiques. Malheureusement il est bien difficile d'établir s'il existe réellement des différences essentielles, ou seulement des dissemblances extérieures entre ces formes cellulaires variées. On en vient à se poser la question de l'utilité et de la valeur de ces descriptions et interprétations histologiques qui actuellement encore tiennent tant de place dans l'histoire des tumeurs.

Le même gliome n° V montre en abondance une dis-

position cellulaire particulière : des couronnes de cellules radiées disposées sur une seule rangée et rappelant la coupe transversale d'un canal excréteur de glande, ou bien un follicule de de Graaf embryonnaire, dont l'ovule central serait absent.

L'observation n° III est intéressante en ce qu'elle révèle quelque chose au sujet du développement des manchons périvasculaires, qui dans ce cas sont formés de cellules rondes et non de cellules radiées. A la surface externe bourgeonnante de la rétine décollée (gliome exophytique) on peut voir se diriger vers la choroïde des anses nombreuses de gros capillaires gorgés de sang, et évidemment de nouvelle formation. Ils cheminent parmi les petites cellules gliomateuses, dissociées, errantes, nullement ordonnées en gaines périvasculaires. Cependant partout ailleurs en dehors de cette zone d'accroissement de la tumeur, partout où les vaisseaux, ici particulièrement nombreux, sont suffisamment séparés les uns des autres, il existe des manchons vasculaires des plus nets : l'arrangement des cellules autour des vaisseaux paraît donc être un phénomène secondaire et consécutif au développement du vaisseau lui-même.

Dans l'observation I les manchons périvasculaires sont moins développés que dans nos autres cas. Il en existe cependant, mais on trouve en beaucoup de points des masses considérables dépourvues de vaisseaux, uniquement composées de petites cellules, qui toutes pourtant se colorent bien et présentent les caractères des cellules vivantes.

Du gliome II, nous n'avons examiné que les récidives dans le nerf optique de l'orbite. Bien qu'elles soient formées des petites cellules habituelles du gliome, en aucun point on n'observe de disposition particulière à l'entour des vaisseaux.

Vaisseaux des gliomes. — Au point de vue de la vascularité il y a de très grandes différences entre nos divers cas de gliomes.

Le gliome III était extraordinairement vasculaire, la surface de coupe est absolument criblée d'orifices de vaisseaux néoformés, tous gorgés de sang, quelques-uns sont relativement très volumineux, plus gros que les plus grosses veines rétiniennes. Tous les vaisseaux de nouvelle formation ont des parois très minces, mais parfaitement nettes ; on trouve quelques artères dans l'épaisseur du gliome ; ce sont très probablement les artères de la rétine décollée et dégénérée, ayant par là perdu leurs rapports primitifs. Aucun de ces vaisseaux ne présente de dégénérescence de ses parois. Notons que tous étaient uniquement en rapport avec le système vasculaire rétinien, puisqu'en aucun point la choroïde n'était envahie par le gliome.

Tous nos autres gliomes sont beaucoup moins vasculaires que celui-ci.

Ainsi le gliome n° I est peu vasculaire, sauf dans certains espaces limités. Nous n'avons pas trouvé de vaisseaux atteints de dégénérescence hyaline, cependant les vaisseaux centraux au niveau de la papille sont oblitérés ou tout au moins rétrécis. Cette sténose vasculaire est peut-être une conséquence de la période glaucomateuse assez longue subie par cet œil, mais a pu à son tour devenir la cause de la faible vascularisation de ce gliome.

Dans le gliome IV, tous les vaisseaux sont extrêmement petits, le centre de chaque manchon cellulaire est occupé par un simple capillaire. Tous ceux que nous avons pu reconnaître cependant renferment du sang et ne nous ont pas paru altérés dans leur structure.

En somme, dans aucun de nos cas de gliomes les alté-

rations vasculaires oblitérantes décrites et figurées par Gama Pinto n'existent d'une façon prononcée et évidente. Dans la tumeur si vasculaire de l'observation III notamment, tout ce que l'on pouvait reconnaître comme un vaisseau était normalement calibré et rempli de sang, sans aucune altération des parois.

Étude des parties dégénérées. — Les dégénérescences des régions intertubulaires nous paraissent bien plus constantes que les oblitérations vasculaires. Elles ne font jamais entièrement défaut, cependant il y a de grandes différences dans leur étendue et leur intensité suivant les cas.

Ainsi dans l'observation I, les régions dégénérées ne présentaient qu'une faible masse par rapport à celles bien colorées et constituées par des cellules vivantes. Notons que ce gliome était plus homogène qu'aucun des quatre autres. Les manchons périvasculaires y étaient plus rares, les parties compactes et invasculaires, bien nourries cependant, y étaient d'une assez grande étendue.

Dans l'observation III, autre particularité : inversement à la précédente, la tumeur est tellement vasculaire que presque partout les manchons cellulaires sont au contact les uns des autres et qu'il n'y a aucune zone de dégénérescence entre eux ; aussi, en beaucoup de points, sont-ils presque entièrement fusionnés les uns avec les autres. Il faut ajouter que ce gliome est beaucoup moins avancé dans son évolution que le précédent, la choroïde restant complètement indemne, la rétine étant seule envahie.

La tumeur n° IV avait une structure plus commune, étant exclusivement composée de manchons périvasculaires avec des espaces intertubulaires dégénérés. Il faut ajouter que les manchons occupant les parties centrales se coloraient moins bien que ceux de la périphérie, mais

sans cependant présenter d'autres signes de nécrobiose, ni dans leurs cellules, ni dans leurs vaisseaux.

Le gliome V présente également un certain nombre de points dégénérés entre les manchons périvasculaires, cependant la tendance à la nécrobiose est moindre que dans l'observation précédente, et il existe, comme dans un sarcome, des amas cellulaires non organisés en gaines autour des vaisseaux et cependant ayant tous les caractères des tissus vivants.

Le processus de dégénérescence s'établit en général d'une façon brusque, c'est-à-dire qu'à la périphérie des manchons le contact entre les éléments vivants et les éléments morts se fait brusquement et sans transition. Nous jugeons de la mort de ces cellules par leur décoloration, leur pâleur, leur incapacité de fixer les réactifs colorants ; cependant vers la périphérie des masses dégénérées les cellules restent encore bien distinctes. Si l'on examine des parties plus profondes de ces masses, on voit que les cellules y deviennent granuleuses, se désagrègent, forment des amas amorphes de granulations. Çà et là on rencontre, et généralement au milieu des espaces intertubulaires dégénérés, des grains irréguliers qui prennent fortement le carmin au point de former sur les coupes des petites taches rouges visibles à l'œil nu. Par un examen attentif on peut se convaincre qu'il s'agit là encore d'amas de cellules fusionnées ensemble et ayant subi une transformation d'apparence hyaline et de consistance cornée. Si en effet le centre de chaque îlot est homogène, on distingue encore sur les bords les cellules augmentées de volume, anguleuses, déformées, qui par leur fusion lui ont donné naissance. Ces petits grains sont assez durs pour faire sable sous le rasoir. C'est qu'il s'y dépose des sels calcaires (phosphate et carbonate de chaux).

Ces dépôts salins peuvent aussi se produire dans des agglomérations de cellules non altérées dans leur forme (Knapp, Gama Pinto), mais pour notre part nous les avons presque toujours trouvés dans les îlots dégénérés dont nous venons de parler.

D'autres formes histologiques de dégénérescences cellulaires peuvent encore se produire. C'est ainsi que dans l'observation IV on trouve dans le tissu du gliome des sortes de corpuscules particuliers représentés par une épaisse enveloppe hyaline se colorant à peine par le carmin, enserrant un amas cellulaire central. A première vue on pourrait croire à la coupe d'un vaisseau dont les parois fortement épaissies et d'aspect vitreux entoureraient un îlot central de globules sanguins, mais les cellules du centre sont bien des cellules du gliome, non des hématies, et la zone hyaline qui les entoure ne présente jamais trace de l'organisation des parois vasculaires. Il ne s'agit donc nullement ici des dégénérescences vasculaires que Gama Pinto a si fréquemment rencontrées dans ses minutieuses études histologiques du gliome.

Il ne paraît pas du reste avoir observé la curieuse forme de dégénérescence cellulaire que nous signalons ici. Ce qu'il décrit et figure (figure 17 de son mémoire) sous le nom de *cordon gliomateux à centre dégénéré* est une forme différente, en ce que le maximum de dégénérescence porte sur les cellules centrales, tandis que dans notre cas c'est au contraire au centre de la figure que les cellules sont bien reconnaissables, tandis que l'épaisse couche hyaline qui les entoure est homogène au point que l'on ne peut, avec certitude, lui assurer une origine cellulaire.

Réaction du gliome sur les autres parties de l'œil. — Parfaitement normale dans deux cas (IV et V), la cornée

est dans les deux autres (I et III) le siège d'une altération particulière: les cellules fixes ont subi une hyperplasie et une prolifération surtout remarquables dans l'observation III. Ici chaque loge cellulaire contient non pas une cellule unique, mais toute une colonie de cellules. Cette prolifération des cellules fixes ne s'est accompagnée d'aucune infiltration leucocytique, il y a donc là un phénomène tout différent des inflammations cornéennes ordinaires, dans lesquelles les cellules fixes ne réagissent pas, tandis que de nombreux leucocytes envahissent la membrane. La multiplication des cellules fixes observée ici se rapproche plutôt des processus néoplasiques proprement dits, dans lesquels les éléments normaux des tissus se multiplient pour former la tumeur.

Il faut noter que les yeux I et III dans lesquels cette multiplication des cellules fixes de la cornée était si évidente, présentaient depuis un certain temps des phénomènes glaucomateux, tandis que les observations IV et V dont les cornées étaient normales n'offraient qu'une faible augmentation de la tension. Mais le glaucome n'explique pas à lui seul la prolifération des cellules cornéennes, lésion que l'on n'observe pas parmi les nombreuses altérations cornéennes auxquelles donne lieu le glaucome primitif des adultes.

Chambre antérieure. — Dans les observations IV et V la chambre antérieure simplement diminuée de profondeur ne présentait ni lésions de ses parois, ni contenu anormal. Au contraire les gliomes I et III, parvenus à la période glaucomateuse, avaient envahi la chambre antérieure, dont le contenu présentait dans les deux cas une composition histologique identique : cellules gliomateuses, globules sanguins, conglomérats assez volumineux de grains pigmentaires bruns. Les amas gliomateux ne

contiennent aucun vaisseau et il s'agit ici plutôt d'une désagrégation de la tumeur dans la chambre antérieure que d'un bourgeonnement proprement dit. Ceci a une certaine importance en clinique et nous explique pourquoi, dans le gliome, nous pouvons voir la chambre antérieure envahie par un magma jaunâtre plus ou moins analogue à un hypopyon, mais ne ressemblant nullement à un prolongement néoplasique, à ceux par exemple que les sarcomes blancs peuvent envoyer dans la chambre antérieure et qui ont un aspect de bourgeons charnus roses ou jaunâtres.

Dans nos deux cas précités, les éléments gliomateux ont fusé dans la chambre antérieure en passant entre les procès ciliaires et le cristallin, le chemin étant ouvert soit par la rétraction, soit par la destruction de l'iris.

Angle irien. — Dans les deux cas IV et V, où l'hypertonie était fort peu prononcée, l'angle irien ne présentait pas encore il est vrai de lésions histologiques, mais était déjà fort rétréci, la racine de l'iris touchant presque le tissu réticulé ou même s'y appliquant immédiatement (V). Le refoulement de la racine de l'iris est ici d'ordre évidemment mécanique, les procès ciliaires et la racine de l'iris étant chassés en avant par les circonvolutions antérieures de la rétine décollée.

Dans les observations I et III (yeux glaucomateux) il y a des lésions importantes du côté de l'angle irien. L'iris I est en grande partie détruit, mais dans les points où l'on peut encore le reconnaître il est rétracté et atrophié, comme dans un glaucome avec la soudure caractéristique.

Dans l'observation III, soudure de l'iris dans toute la largeur du tissu trabéculaire, qui est lui-même tassé et infiltré de cellules et d'hématies.

Cristallin. — Absolument intact dans l'observation IV, il présente un début d'altérations périphériques dans les deux observations III et V. Son volume est augmenté, et cela très probablement par suite des lésions exsudatives que l'on rencontre sous les deux cristalloïdes : les fibres superficielles du cristallin sont transformées en boules hyalines ; en d'autres points il s'est formé des vacuoles dans les fibres et des cavités entre les fibres dissociées, dans lesquelles on trouve des amas granuleux irréguliers. Dans l'observation III l'épithélium de la cristalloïde antérieure est même en plusieurs points décollé de la membrane vitreuse par un exsudat.

Dans l'observation I les lésions du cristallin sont beaucoup plus avancées ; il est déformé et comprimé par la tumeur, la cristalloïde est rompue, des globules sanguins ont pénétré dans le sac capsulaire, la substance du cristallin est profondément altérée. Une curieuse lésion, qui du reste se rattache plutôt aux altérations de la chambre antérieure et de l'iris qu'à celles du cristallin, c'est la formation dans ce cas sur la face antérieure de la cristalloïde d'une couche épithélioïde parfaitement régulière, analogue à celle qui double la membrane de Descemet.

Iris et corps ciliaire. — Dans les observations IV et V, ces deux parties sont parfaitement normales comme tissu et ne s'écartent de l'état physiologique qu'au point de vue de leur situation. Nous avons en effet déjà signalé que les circonvolutions de la rétine décollée et malade refoulent en avant presque au contact de la zone réticulée es procès ciliaires, et par leur intermédiaire, la base de l'iris.

L'iris et le corps ciliaire de l'observation III présentent les lésions classiques du glaucome absolu : soudure de Knies, ectropion de l'uvée par suite de la rétraction

d'une néomembrane conjonctive développée sur la face antérieure de l'iris, atrophie du muscle ciliaire. Les franges ciliaires sont les unes atrophiées, les autres hypérémiques.

Dans l'observation I l'iris est en grande partie détruit par la tumeur ; là où il est reconnaissable, il présente les lésions classiques du glaucome d'une façon plus prononcée encore que le précédent. Les procès ciliaires, décollés par la tumeur et refoulés vers les parties centrales de l'œil, ne sont plus reconnaissables qu'à leur pigmentation.

Choroïde. — Intacte dans l'observation IV, elle était envahie par le gliome dans l'observation I, et nous aurons à y revenir au sujet de la propagation du gliome aux diverses parties de l'œil. Mais dans l'observation III elle présente des lésions réactionnelles particulières que nous devons rappeler en quelques mots. Sans être nullement envahie par le gliome, elle était le siège d une stase veineuse qui avait déterminé en certains points d'abondantes hémorragies en nappe dans la lamina fusca ; les capillaires étaient très dilatés, des leucocytes à noyau multilobé et par là bien distincts des cellules de gliome, se montraient dans les interstices du tissu. L'interprétation de cette stase veineuse offre des difficultés. La figure montre en effet que l'on ne trouve dans la tumeur elle-même aucune disposition qui puisse gêner la sortie du sang par les vasa vorticosa ; la tension glaucomateuse explique plutôt la stase rétinienne que la stase choroïdienne ; de plus, cette dernière ne se montre jamais à un tel degré dans les glaucomes les plus congestifs.

Vitré. — Dans les observations IV et V quelques lames fibrillaires, tassées entre la rétine décollée et le cristallin, sont tout ce qui reste du vitré. Dans l'observation I quel-

ques masses fibrillaires occupant les parties centrales de la tumeur paraissent représenter des restes du vitré. Dans l'observation III on ne trouve également que quelques fibrilles représentant le vitré.

Rétine. — Nous voulons simplement rappeler ici que l'examen histologique rend bien compte de l'aspect clinique des rétines gliomateuses qui se montrent toujours *en partie dégénérées, en partie décollées.* Dans un gliome *exophytique* les bourgeons néoplasiques croissant du côté de la choroïde refoulent la rétine en dedans et cette rétine décollée garde ses vaisseaux intacts et une surface lisse, seulement les amas gliomateux qui bourgeonnent à sa surface externe sont visibles par transparence à travers les couches internes restées normales et le décollement rétinien paraît tacheté de points ou plaques brillants qui révèlent sa nature néoplasique. Notre observation V en est un exemple fort net. Dans d'autres cas, lorsque le gliome est *endophytique* soit totalement, soit en partie, les masses gliomateuses d'aspect tantôt cotonneux, tantôt brillant font voir une dégénérescence de la rétine et non un décollement : mais ici encore très fréquemment on peut observer dans les régions antérieures des parties de rétine décollée ; c'est l'aspect que présentait notre observation IV.

Sclérotique. — Elle est intacte dans toutes nos observations, sauf l'observation I. Nous y reviendrons à propos de l'extension du gliome aux parties voisines.

Le *nerf optique* et la *papille* seront étudiés au même chapitre.

Extension du gliome aux diverses parties de l'œil.

Le gliome endophytique de l'observation IV est le seul de nos cas où la tumeur n'eût pas envahi autre chose que

la rétine elle-même. Dans tous les autres, le néoplasme avait dépassé les limites de la rétine. Ainsi dans l'observation III la chambre antérieure renferme du gliome, la lame criblée commençait à se laisser infiltrer. L'observation V présentait ce fait important en clinique et sur lequel nous aurons à revenir, d'un segment antérieur parfaitement normal, tandis que le nerf optique était déjà largement envahi, *ce qui prouve qu'il ne faut pas toujours juger de l'extension postérieure du gliome par son extension antérieure*. L'observation I est celle d'un gliome qui avait envahi non seulement toutes les membranes oculaires, mais encore infecté le nerf optique et fusé à travers la sclérotique.

Nous allons rechercher comment, dans ces différents cas, le gliome s'est propagé de la rétine aux autres parties de l'œil.

Dans l'observation III il y avait, il est vrai, des éléments gliomateux dans la chambre antérieure, mais non un véritable prolongement organisé de la tumeur avec tous ses éléments, c'est-à-dire ses vaisseaux particulièrement abondants dans ce cas. Il s'agit plutôt d'une sorte d'effritement, de désagrégation des parties les plus antérieures du néoplasme, qui ayant ici déplacé le cristallin et atrophié l'iris, sans toutefois l'envahir, se trouvait en rapport immédiat avec les chambres de l'humeur aqueuse, comme le fait voir la figure (fig. 35).

Entre cette sorte de diapédèse, de migration des cellules gliomateuses dans la chambre antérieure et les bourgeons bien limités et vasculaires que les sarcomes ciliaires envoient souvent dans la chambre antérieure à travers les attaches de l'iris, il y a, on le voit, une différence essentielle. Le gliome peut donc donner naissance à une sorte de *faux hypopyon*, qui n'a sans doute pas en

général la délimitation en lunule de l'hypopyon vrai, mais qui diffère cependant assez de l'aspect d'un bourgeon néoplasique proprement dit pour qu'il soit utile de rappeler cette particularité du gliome.

Dans l'observation I, même mode dans l'envahissement de la chambre antérieure. Mais ici tout est envahi ; la tumeur a pénétré entre la sclérotique et la choroïde, décollant celle-ci et la refoulant comme un chiffon vers le centre du globe : c'est du moins la seule hypothèse qui nous permette d'expliquer la présence en cette région de masses pigmentaires et de traînées fibroïdes qui ne peuvent appartenir qu'à la choroïde.

La perforation de la sclérotique et la pénétration dans l'orbite se sont faites ici par le canal d'un nerf ciliaire que l'on trouve bourré d'éléments gliomateux, tandis que le nerf lui-même reste intact au milieu de sa gaine néoplasique.

Nerf optique. — L'infection du nerf optique par le gliome est le mode le plus fréquent et le plus important de propagation de la tumeur. Nos cinq observations offrent à ce point de vue une série assez intéressante.

Dans l'observation IV le nerf optique examiné au niveau de la papille sur des coupes longitudinales, et immédiatement en arrière sur des coupes transversales, s'est montré absolument sain en tant que gaines, substance nerveuse, charpente conjonctive et vaisseaux. Il ne présente même aucun début d'atrophie, lésion qui, d'après nous, précède, en général, l'envahissement néoplasique du nerf.

L'observation II nous paraît au point de vue de l'évolution du gliome dans le nerf optique particulièrement intéressante. La figure 33 montre une section transversale à quelques millimètres en arrière du globe : le nerf optique est diminué de volume, flottant dans ses gaines. L'atro-

phie porte sur les faisceaux nerveux dont les cylindres-axes ont disparu, laissant le réseau et les noyaux névrogliques apparaître plus nettement qu'à l'état normal. Les cloisons conjonctives sont aussi plus épaisses, mais c'est là un pur phénomène de rétraction mécanique dû à ce qu'elles ne sont plus normalement tendues par des faisceaux nerveux de volume physiologique. L'artère centrale présente un certain degré d'endartérite, la pie-mère est épaissie par rétraction ; le tissu réticulé sous-arachnoïdien apparaît moins tassé que de coutume, de même la lame arachnoïdienne et la gaine durale ondulent plus que normalement ; tout cela est une conséquence de la rétraction atrophique du nerf. L'examen le plus attentif ne nous ayant révélé aucune prolifération cellulaire, aucun foyer néoplasique si petit soit-il ni dans le nerf ni dans ses gaines, l'évidence particulière des cellules névrogliques étant un phénomène constant dans les atrophies qui ne dépendent pas d'une sclérose primitive de la charpente fibreuse du nerf, et l'atrophie elle-même devant être ici mise sur le compte de la destruction de la rétine et se produisant tout aussi bien avec un décollement simple, nous pensions trouver dans de telles constatations histologiques la quasi assurance d'avoir mis par l'opération notre petit malade à l'abri d'une récidive. Huit mois plus tard il nous fut ramené; le nerf optique s'était développé en forme de battant de cloche. Il était, il est vrai, entouré de masses gliomateuses, mais paraissait constituer le centre et le point de départ de ces masses de volume minime par rapport au sien ; il est infiniment probable que c'est dans le nerf optique que la récidive s'était faite pour envahir ensuite les parties contiguës de tissu orbitaire.

Toutes les parties du nerf sont envahies, l'espace arachnoïdien bourré et distendu par les cellules glioma-

teuses ; le nerf atrophié envahi par les mêmes éléments ; mais chose importante à noter, le tronc du nerf optique, bien qu'entièrement pénétré par les éléments du gliome, est moins volumineux qu'un nerf normal. Cela prouve bien que le néoplasme a envahi secondairement un nerf atrophié ; dans notre observation I nous montrerons que le nerf lui-même a été primitivement envahi, il est augmenté de volume. Notons encore que ce sont dans les travées conjonctives du nerf et non dans les faisceaux nerveux atrophiés que les éléments gliomateux ont pénétré et proliféré. La distension des gaines mise en regard de la diminution de volume du nerf optique nous porte à croire que c'est par les gaines que la tumeur s'est propagée, envahissant secondairement les travées conjonctives du nerf atrophié.

Dans l'observation V, le nerf optique paraît à l'œil nu diminué de volume. Sur les coupes transversales on reconnaît un noyau gliomateux bien limité et excentrique, c'est-à-dire touchant la pie-mère par un de ses bords. Dans ce noyau les espaces compris entre les cloisons connectives, c'est-à-dire les loges renfermant les faisceaux nerveux, sont augmentés de volume et remplis de tissu gliomateux. Les cloisons connectives amincies par distension dans le noyau néoplasique, ne présentent pas d'autre altération en ce point ; elles ne sont pas envahies elles-mêmes par le tissu pathologique. Le reste du nerf non envahi par la dégénérescence gliomateuse a subi un commencement d'atrophie. C'est ce qui explique la diminution de volume du tronc nerveux.

Dans l'observation I le nerf est très augmenté de volume. Mais l'augmentation porte sur le nerf lui-même et non sur les gaines comme dans l'observation II. Ici les faisceaux nerveux sont complètement transformés en tissu glioma-

teux, et par là augmentés de volume, les lames conjonctives interfasciculaires ne sont nullement envahies par le gliome; plusieurs d'entre elles ont subi une sorte de dégénérescence hyaline. Les gaines intactes sont intimement appliquées et tendues sur le tronc grossi du nerf optique.

Les trois observations où le nerf optique était envahi nous offrent donc deux types parfaitement distincts :

1° Celui où la propagation du gliome se fait par les gaines distendues au milieu desquelles le nerf optique atrophié se montre diminué de volume, malgré une infection secondaire par le tissu morbide envahissant ses travées conjonctives (obs. II); 2° celui où le gliome, restant sur son sol primitif, se propage par les faisceaux nerveux, et augmente ainsi le volume du nerf optique qui distend les gaines intactes (obs. I). C'est là en quelque sorte l'inverse du processus précédent, dans lequel si le nerf paraît beaucoup plus gros qu'à l'état normal, c'est que l'infiltration néoplasique de l'espace arachnoïdien distend la gaine durale, le nerf optique lui-même atrophié ne formant que l'axe de la masse néoplasique.

Faut-il supposer deux sortes distinctes de gliome pour expliquer ces modes différents de propagation? Nous ne le pensons pas :

Le gliome se développe sur tous les terrains; né très probablement d'éléments ectodermiques (neuronévrogliques), il prolifère aussi bien dans la choroïde, le tissu conjonctif orbitaire, les os du crâne, le foie, que sur son sol primitif ou dans les centres nerveux. Quand il prolifère dans les faisceaux nerveux du nerf optique, c'est sans doute qu'il a suivi les traînées de cellules névrogliques qui passent avec les fibres optiques dans les trous de la lame criblée, se continuent dans l'intérieur même et à la périphérie des faisceaux du nerf optique. C'est là en

quelque sorte, semble-t-il, son chemin naturel, la voie névroglique optico-rétinienne. Quand le gliome se développe dans les gaines du nerf optique, cela doit provenir de ce qu'il a pris une autre voie, celle de la choroïde autour de l'anneau scléral, et fusé par là entre les faisceaux nerveux et la sclérotique dans l'espace sous-arachnoïdien.

Malheureusement l'examen microscopique de nos gliomes ne nous permet pas de vérifier cette hypothèse si probable, soit parce que les lésions intraoculaires étaient trop avancées (obs. I), soit parce que le segment postérieur n'a pu être examiné (obs. II et V).

PSEUDO-TUMEURS
TUMEURS TUBERCULEUSES

Dans l'inépuisable ouvrage de Mackenzie on trouve un chapitre qui n'est plus représenté dans la plupart des livres classiques actuels que par un simple paragraphe, et qui cependant, à plusieurs égards, mériterait de subsister.

C'est celui qui sous le titre de *Tumeurs non malignes du globe de l'œil* (t. II de l'édition française de Testelin et Warlomont, p. 259) (1), traite, parmi beaucoup d'affections disparates, des « tubercules scrofuleux semblables à ceux que l'on rencontre fréquemment dans le cerveau des enfants qui meurent d'hydrocéphalie ».

La description de Mackenzie met bien en lumière les caractères principaux de l'affection. Voici comment il s'exprime à ce sujet :

« J'en ai vu plusieurs ressemblant à des tubercules scrofuleux, mais qui étaient plutôt des tumeurs fibroplastiques, naissant de la sclérotique isolément ou par groupes, mous ou durs, mais peu ou pas vasculaires. Ces tumeurs ressemblent extérieurement au *Molluscum contagiosum*, que l'on rencontre souvent sur les paupières des enfants ; mais à l'examen microscopique on les trouve toutes différentes, et offrant une structure fibreuse confuse. Les sujets que nous avons vus en proie à cette affection étaient la plupart du temps des enfants cachec-

(1) Traduite sur la 4e édition anglaise, qui est de 1854.

tiques, présentant souvent des engorgements scrofuleux à d'autres parties du corps et dont les yeux avaient déjà été atteints d'ophtalmie interne. Lorsque la conjonctive vient à se déchirer, ces tumeurs peuvent devenir le siège d'un travail d'ulcération lente qui les détruit, envahissant la cornée et amenant l'atrophie de l'œil. Ces sortes de tumeurs occupent beaucoup plus fréquemment le côté temporal du globe de l'œil que toute autre région de l'organe. Au début elles sont de couleur blanchâtre, mais plus tard elles s'ulcèrent, la surface en devient rouge et donne parfois naissance à un fongus uni à la sclérotique par un pédicule et qui s'accroît parfois au point de recouvrir presque tout l'œil. Dans un cas que j'ai vu avec le docteur Anderson, la tumeur fut détruite par ulcération, ne laissant la choroïde recouverte que d'une pellicule si mince que le point de l'œil qu'elle avait occupé en paraissait presque noir ; l'intérieur de l'œil resta sain. Plusieurs des malades que j'ai vus succombèrent ensuite à une affection chronique des poumons.

« J'ai trouvé qu'au début les sangsues et les vésicatoires derrière l'oreille étaient utiles. Il importe beaucoup d'améliorer la santé générale par l'habitation de la campagne, un régime doux et nourrissant et l'emploi des toniques.

« Obs. 447. — Une petite fille d'environ sept ans avait sur la joue et le menton plusieurs tubercules scrofuleux, et au côté temporal de l'un des yeux une tumeur qui paraissait de même nature. La conjonctive qui la recouvrait s'ulcéra et la tumeur devint aussi grosse qu'une noisette. La couleur en était blanche, la consistance molle, et elle comprenait évidemment la sclérotique. La malade mourut de phtisie tuberculeuse.

« Obs. 448. — Une jeune demoiselle d'environ douze ans avait un tubercule scrofuleux fixé à la partie supérieure

de la sclérotique, l'œil avait beaucoup souffert d'une ophtalmie scrofuleuse interne : ce tubercule était de couleur jaunâtre, il s'agrandit lentement jusqu'à acquérir le volume d'une amande et paraissait sur le point de tomber en suppuration, mais il ne fournissait point encore de pus. La santé générale était fort affaiblie et j'appris que la malade n'avait pas tardé à succomber aux mêmes symptômes que celle ci-dessus.

« Obs. 449. — On amena à ma consultation une jeune fille qui offrait un amas de tubercules scrofuleux sur la moitié inférieure de la sclérotique tout contre la cornée. La vue de cet œil était obscurcie, la cornée trouble et la pupille attirée vers le côté de l'œil où les tumeurs étaient situées. L'application de quelques sangsues améliora cet état.

« Obs. 450. — Le Dr Ferrie m'amena, de la maison de refuge, un jeune garçon offrant une tumeur qui occupait le côté temporal de l'œil. Elle s'était ulcérée et présentait une surface rouge et granuleuse. L'œil était complètement dévié en dedans. La tumeur paraissait fluctuante, doublée qu'elle était par la choroïde et remplie d'humeur vitrée comme dans un staphylome de la choroïde. » (Mackenzie, *loc. cit.*)

Il s'agit donc, dans toutes les observations de Mackenzie, d'affections tuberculeuses localisées, formant tumeur, entraînant une perforation de la sclérotique, pouvant s'accompagner d'une « ophtalmie interne » et se développant chez des sujets tuberculeux dont la mort à brève échéance a été constatée dans deux cas.

Dans le IIe volume de l'*Archiv für Ophtalm.* (1855), de Græfe a publié la description d'un œil de porc qui présentait un staphylome dans le segment postérieur de la sclérotique et contenait une volumineuse tumeur

tuberculeuse. Elle faisait fortement saillie dans l'intérieur du globe et adhérait à la sclérotique quelque peu amincie. La choroïde avait disparu au niveau de la tumeur, dont la surface interne était recouverte par la rétine adhérente. Dans le reste du fond de l'œil la rétine était séparée de la choroïde par un liquide jaunâtre. La tumeur était cloisonnée par des lames conjonctives dont les plus épaisses étaient à peu près parallèles à la sclérotique, dont l'une, ayant à peu près le trajet de la choroïde détruite, séparait la tumeur en deux parties, l'une remplissant le staphylome, l'autre faisant saillie dans l'œil. De ces travées partaient des prolongements conjonctifs cloisonnant la tumeur. Celle-ci n'était pas pigmentée, sauf vers sa base où se montraient quelques amas pigmentaires.

La substance propre de la tumeur était caséeuse, friable, présentait en beaucoup de points des dépôts calcaires.

Dans le reste du fond de l'œil la choroïde se montrait parsemée de nodules blanchâtres qui, près de la tumeur, se réunissaient en plaque continue.

L'aspect macroscopique et l'examen microscopique faisaient reconnaître des tubercules.

De Græfe ajoute qu'il n'est pas démontré que l'on ait jusqu'ici (1855) observé pareille affection chez l'homme.

Il est certain cependant que les tubercules ulcérés à la surface de l'œil, décrits par Mackenzie, représentent des cas tout à fait analogues. Dans l'observation de de Græfe la coque oculaire n'était pas perforée, ce qui tient probablement à la résistance considérable de la sclérotique chez le porc et au développement des cloisons fibreuses qui segmentent la tumeur et encapsulent quelques-unes de ses parties. Chez l'homme la sclérotique est bien plus mince et la défense des tissus par formation de masses

fibreuses paraît beaucoup moins active. A part ces différences secondaires, il s'agit également dans les deux ordres de cas de tubercules conglomérés qui, dans l'observation de de Græfe, se sont certainement développés dans la choroïde, tandis que leur point de départ reste indéterminé dans celles de Mackenzie.

Dans le XXVe volume de l'*Archiv für Ophtalm.*, Haab a donné la description détaillée d'un intéressant cas de tubercules conglomérés de la choroïde, recueilli à la clinique du professeur Horner.

En voici la relation abrégée :

Il s'agit d'un petit garçon de huit ans et demi, venu avant terme, faible, pâle.

Œil gauche : Conjonctive palpébrale légèrement rouge et gonflée. Cornée et iris normaux. La paupière étant soulevée et l'œil regardant en bas, on voit en haut et en dehors de la cornée un épaississement aplati de la conjonctive bulbaire, de couleur gris rougeâtre et ayant environ 4 centimètres carrés d'étendue. Vers l'équateur, cette plaque épaissie présente un ulcère peu profond, à bords irréguliers et à fond gris jaunâtre ; l'ensemble de la néoplasie a une épaisseur d'environ 2 millimètres ; elle est assez fortement vascularisée.

« L'examen ophtalmoscopique (1) montre en haut et en dehors, vers la périphérie de la choroïde, une tumeur plate,... qui commence à environ 6 diamètres papillaires du nerf optique et dont le bord antérieur dépasse les limites du champ ophtalmoscopique. Le bord tourné vers la papille présente en certains points un grand nombre de petites plaques blanches et rondes d'atrophie choroïdienne, en d'autres des stries arciformes fortement

(1) Voy. le dessin ophtalmoscopique de ce cas dans l'*Atlas de Haab*, trad. française de Terson et Cuénod.

pigmentées. Nulle part la tumeur n'est nettement limitée, dans toute sa circonférence elle est séparée du fond de l'œil par une étroite zone dans laquelle la choroïde se montre légèrement et irrégulièrement dépigmentée. La tumeur est manifestement constituée par de petits nodules, d'une coloration gris rougeâtre pâle, séparés par des sillons d'une teinte plus grise. La rétine est séparée de la tumeur par une couche d'exsudat transparent; elle ne touche jamais la tumeur, ainsi que le montre le déplacement parallactique des vaisseaux. Dans l'étendue de la néoformation ceux-ci sont extraordinairement congestionnés et sinueux.

« Les contours de la papille sont un peu effacés. Sa couleur est d'un gris rougeâtre un peu trouble.

« A la face interne du mollet gauche on remarque deux ulcères cutanés. Le système osseux est intact.

« Le Pr Horner porta le diagnostic de *tubercule conglomméré de la choroïde avec tuberculose de la conjonctive.* L'affection, qui n'avait rien de commun avec l'aspect bien connu de la tuberculose miliaire de la choroïde, se distinguait en outre du sarcome: 1° par son peu d'épaisseur relativement à son étendue; 2° par les nodules conglomérés qui la composaient; 3° *par les signes indiscutables d'un processus inflammatoire de la choroïde que l'on constatait sur ses limites.* — On admit que l'affection choroïdienne était en continuité avec l'affection conjonctivale... Cette dernière s'imposait tout à fait comme étant une éruption tuberculeuse.

« Traitement : Huile de foie de morue, iodure de potassium, bains et nourriture fortifiante.

« Quelque temps après la névrite optique augmenta sans signes prononcés de stase papillaire. Une névrite semblable apparut sur l'œil droit.

« Plus tard des symptômes cérébraux apparurent et les papilles montrèrent des signes de stase plus accusés.

« L'enfant mourut quarante jours après le début du traitement.

« A l'autopsie on trouva un foyer de pleurésie à droite, pas de tubercules des poumons; ganglions bronchiques normaux. Péritonite tuberculeuse ancienne.

« Hydropisie méningée prononcée. Toute l'arachnoïde basilaire est trouble et parsemée de petits tubercules... tubercules conglomérés du cervelet... dilatation ampullaire terminale des gaines optiques.

« *Examen anatomique de l'œil.* — Une coupe passant par la tumeur sous-conjonctivale et la tumeur choroïdienne montre la première beaucoup plus épaisse qu'on ne l'aurait supposé et la seconde beaucoup moins saillante que ne le faisait penser l'examen ophtalmoscopique. Les deux masses morbides communiquent largement à travers la sclérotique détruite. La tumeur sous-conjonctivale est presque complètement caséeuse, elle est entourée d'une zone gris rougeâtre de tubercules jeunes et recouverte par la capsule de Tenon fortement épaissie et infiltrée. Au niveau de l'ulcération la couche de tubercules jeunes fait défaut et les parties caséeuses sont à nu.

« La partie intraoculaire, qui est la plus petite, contient deux couches séparées par la lame vitrée de la choroïde presque intacte. La couche extérieure, entre la lame vitrée et la sclérotique perforée, est formée par une agglomération de tubercules typiques. La perforation sclérale est elle-même occupée surtout par du tissu de granulations. Elle a peut-être eu lieu au niveau de l'orifice de sortie d'une veine émissaire.

« Entre la lame vitrée, perforée en un seul point, et la

rétine, se trouve une mince couche de tissu conjonctif assez bien organisé, sans aucun tubercule. C'est là la zone de réaction inflammatoire. Au même niveau la rétine est profondément altérée, elle contient des amas pigmentaires et des leucocytes. La zone choroïdienne qui entoure la masse morbide montre tantôt une abondance de pigment extraordinaire par suite d'une pigmentation exagérée des cellules du stroma, tantôt, par places, une absence totale de pigment, tantôt enfin de petits foyers exsudatifs entre les vaisseaux choroïdiens.

« La conjonctive bulbaire, en avant de la masse morbide principale, est infiltrée par une série continue de tubercules jeunes au-dessus desquels l'épithélium passe sans altérations.

« Il est impossible de dire par quel organe a débuté ici la tuberculose. On ne peut non plus décider si la masse tuberculeuse oculaire a commencé par le tissu épiscléral ou la choroïde. La grosseur plus considérable et la dégénérescence caséeuse du foyer extérieur ne signifient nullement que ce foyer est plus ancien que celui de la choroïde, car on sait que toute tumeur prend un développement bien plus rapide dès qu'elle sort de l'œil que lorsqu'elle y est enfermée. »

Cette belle observation se rapporte à un cas évidemment très analogue à ceux brièvement décrits par Mackenzie. Elle montre que le foyer tuberculeux, dont le point d'origine est presque toujours impossible à déterminer exactement, ne tarde pas à perforer la coque oculaire et fait alors saillie à la fois au dehors et en dedans de l'œil. Il en était de même sans doute dans la plupart des cas de Mackenzie et notamment dans celui qui avait souffert antérieurement d'une « ophtalmie scrofuleuse interne ». Cette dernière n'était pas autre chose qu'une

irido-cyclite déterminée par la présence dans la choroïde d'un amas tuberculeux.

Burnett (*Arch. of ophtalm.*, 1883) a publié l'observation d'une fillette de treize ans chez laquelle on trouvait les signes d'une *tumeur intraoculaire* qui avait perforé l'œil en bas et envahi la conjonctive. L'œil fut énucléé avec excision de la partie malade de la conjonctive. Guérison rapide et normale. Quelques semaines plus tard survint un gonflement des ganglions préauriculaires qui furent incisés. Six mois après l'énucléation il apparut des ulcérations du bord des paupières et de la conjonctive dans le fond de l'orbite. La fillette fut bientôt atteinte de tuberculose pulmonaire qui l'emporta rapidement. On trouva dans l'œil une tuberculose choroïdienne étendue qui avait perforé le bulbe en bas.

En somme dans ces divers cas il s'agit presque toujours de masses tuberculeuses détruisant la paroi oculaire dans toute son épaisseur, et que pour cette raison l'on pourrait désigner sous le nom de *tuberculomes perforants*.

Cependant, pour être précoce en général, la perforation n'en est pas moins susceptible dans certains cas de se faire longtemps attendre, comme le prouve l'observation suivante, intéressante du reste à bien des points de vue :

Obs. publiée par Wagenmann (*Arch. f. Ophtalm.*, XXXIV ; 4) (résumée). — « Un homme avait, à l'âge de onze ans, complètement perdu la vision d'un œil à la suite d'une blessure qui ne détermina que des phénomènes inflammatoires passagers. Ce ne fut que cinquante-un ans plus tard, à l'âge de soixante-deux ans, que se déclarèrent des symptômes irritatifs, avec peut-être une légère augmentation de tension. Pas d'iritis. Quelques jours après surviennent des douleurs, du gonflement de

la paupière supérieure ; la tension paraissant diminuée, on instille de l'atropine qui révèle des synéchies.

« Le cristallin, depuis longtemps cataracté, ne permet pas l'examen ophtalmoscopique.

« Quelques jours après, l'iris se montrait décoloré, les synéchies avaient augmenté, l'œil était hypotone.

« Craignant une tumeur intraoculaire, on proposa une énucléation que le malade n'accepta pas, un autre ophtalmologiste ayant diagnostiqué une iritis simple.

« Plus tard, l'œil devint glaucomateux avec aplatissement de la chambre antérieure. Une iridectomie pratiquée à ce moment fut rapidement comblée par un *exsudat inflammatoire* ; l'énucléation fut acceptée à la suite d'une recrudescence des douleurs.

« Quelques jours après l'énucléation une tuméfaction se montra dans la partie interne de l'orbite et fut considérée comme une récidive parce que l'œil ouvert avait laissé voir une tumeur. Un mois plus tard, la tumeur orbitaire, grosse comme une noisette, paraissait jaunâtre et comme purulente. Après exentération de l'orbite on trouva dans la lame papyracée de l'ethmoïde deux foyers bourgeonnants de 4 millimètres de grosseur, qui furent détruits avec la curette tranchante. Pendant les mois qui suivirent, de petits fragments osseux nécrosés se firent jour dans l'orbite. Enfin la guérison survint, l'état général du malade s'améliora beaucoup et il finit par se rétablir complètement.

« L'examen microscopique du tissu orbitaire ne montra aucune tumeur, mais seulement un amas de nodules tuberculeux typiques dans lesquels on put reconnaître même des bacilles.

« *Examen de l'œil.* — Cornée intacte. Au côté temporal existe une soudure de Knies ; l'iris est épaissi et adhérent

à la capsule, la pupille comblée par un exsudat, le cristallin grisâtre et trouble, la rétine entièrement décollée et fortement refoulée en avant.

« Le côté nasal de l'espace sous-rétinien est occupé par une tumeur solide qui s'étend de la rétine décollée en avant jusqu'à la papille en arrière. Extérieurement elle est limitée par les membranes oculaires, intérieurement elle est libre, bien qu'adhérente en quelques points au cordon rétinien.

« Le côté nasal du globe, correspondant à la tumeur, est ectasié. La sclérotique, solidement adhérente à la tumeur, est à son contact très épaissie et traversée par des stries gris jaunâtre. Au niveau de la tumeur la choroïde est complètement détruite.

« L'examen macroscopique de la coupe ne renseigne pas sur la nature de la tumeur, qui est ici blanchâtre et comme caséeuse, ailleurs brunâtre et plus ferme.

« *Examen microscopique.* — L'iris est aminci et doublé par un exsudat qui le soude au cristallin et envahit la pupille ; les procès ciliaires sont aplatis et entourés d'un exsudat organisé. La capsule antérieure est plissée, déchirée, et doublée de son épithélium qui a abondamment proliféré. La substance cristallinienne est dégénérée, le muscle ciliaire infiltré de cellules et atrophié.

« Au côté nasal, à environ 1 centimètre derrière le corps ciliaire, la choroïde s'épaissit brusquement pour former la tumeur. Le reste de la choroïde en dehors de la tumeur est épaissi et infiltré de cellules.

« Les parties épaissies de la sclérotique, au contact de la tumeur, sont pénétrées par du tissu de granulations, les faisceaux conjonctifs dissociés par des cellules rondes. En certains points la sclérotique est presque complètement détruite. — Au niveau de l'entrée du nerf optique, le tissu

de granulations a envahi l'orbite en respectant le nerf optique lui-même qui est simplement atrophié.

« Le tissu orbitaire immédiatement rétrobulbaire est fortement infiltré, surtout en dedans. Il montre un grand nombre de nodules tuberculeux avec cellules géantes et bacilles. Il y en avait moins dans la tumeur oculaire même. Cependant ils y existaient aussi, indiscutablement. »

Dans cette intéressante observation, la symptomatologie d'une tumeur proprement dite avait été à peu près exactement reproduite par suite du développement d'un état glaucomateux précédant toute perforation cliniquement apparente de la sclérotique. Cependant quelques phénomènes s'écartaient des signes habituels des tumeurs. Sans doute, pendant les poussées glaucomateuses on peut observer du chémosis et du gonflement des paupières, bien que ce dernier signe se rattache plutôt aux processus inflammatoires proprement dits. Mais on ne voit pas, dans les cas de vrais néoplasmes, sauf infection opératoire. un exsudat venir combler une pupille artificielle. L'iritis plastique, exsudative, appartient aux processus infectieux, non aux tumeurs.

Au point de vue clinique le cas est tout à fait spécial. Il s'agit là probablement d'une tuberculose traumatique, d'un cas d'infection exogène dans lequel la période de microbisme latent a été exceptionnellement longue. Le malade paraît avoir guéri : du moins après élimination totale des foyers tuberculeux de l'orbite son état général s'est rétabli. Il n'en est malheureusement pas de même dans les cas de tuberculomes oculaires développés chez des sujets porteurs d'autres foyers tuberculeux. L'infection de l'œil n'est alors qu'une manifestation locale d'une affection généralisée et le pronostic en paraît généralement très grave.

Voici un exemple des plus nets à ce sujet :

Obs. publiée par Guttmann (*Arch. f. Augenheilk.*, XXXI). — « Il s'agit d'un enfant de six mois atteint de tuberculose généralisée avec tuberculose irienne à droite.

« L'œil gauche, extérieurement normal, montre à l'ophtalmoscope, dans la région maculaire, une tumeur blanc grisâtre, arrondie, à surface irrégulière, ayant une largeur de 2 à 3 diamètres papillaires et dont les bords se perdent sans limitation précise dans la rétine qui paraît normale. La tumeur fait une légère saillie au-dessus du niveau de la rétine.

« Quelques jours plus tard un second foyer plus petit apparut au-dessus de la papille, puis une iritis se développa, accompagnée d'une éruption sur l'iris de petits tubercules miliaires. L'enfant mourut deux mois plus tard.

« *Examen anatomique de l'œil gauche.* — Les tumeurs siègent dans la choroïde, elles soulèvent et décollent la rétine. Le nerf optique à leur contact est infiltré de cellules. »

Nous avons pu recueillir à la clinique de l'Hôtel-Dieu un certain nombre d'observations de tuberculose oculaire caractérisées par la formation d'amas volumineux, simulant des néoplasmes. Trois de ces cas étaient des exemples bien nets de ces *tuberculomes perforants* dont l'observation précédemment citée de Haab et Horner est le type caractéristique. Un quatrième cas montrait une tuberculose généralisée et massive du corps ciliaire et de l'iris analogue aux faits publiés par Éperon (*Arch. d'ophtalm.*, 1883) et par Lagrange (*Tumeurs de l'œil*, etc., Paris, 1893).

Voici d'abord les trois observations qui ont trait à la première forme de la maladie :

Observation 33.

Arthur L., vingt-six ans, cuisinier, sujet assez grand, blond, légèrement strumeux (cicatrices cervicales, ganglions), a souffert en 1881 d'une fluxion de poitrine ayant duré deux mois et en 1887 d'un peu de pleurésie sèche du côté droit. Bon état général. Pas d'antécédents oculaires.

En août 1887, pendant un séjour au bord de la mer, il constate que le côté externe de sa sclérotique droite est rouge; au bout de quelque temps se manifeste un peu de photophobie. Tout cela persistant, il va consulter en novembre suivant aux Quinze-Vingts où on le traite par des pointes de feu sur la sclérotique. La photophobie augmente, des douleurs de tête se déclarent, la vue baisse. Un traitement par le salicylate de soude et des révulsifs, au début de 1888, est suivi d'une diminution des douleurs; à ce moment l'œil atteint n'a plus qu'une mauvaise acuité : tout ce qu'il peut faire, est de lire à quelques pas les grandes lettres des affiches.

En mai 1888 on institue un traitement par les frictions mercurielles et l'atropine. La vue continue à baisser.

En janvier 1889 le malade est de nouveau soumis à un traitement mercuriel, cette fois par les injections de sublimé, que l'on continue pendant deux mois. Aucun résultat, la vue est presque perdue, le malade ne peut plus rien lire.

Depuis juin ou juillet 1888 le malade a abandonné tout traitement.

État actuel (février 1890). — L'œil droit, malade, est mou; sa cornée, à peu près transparente, présente deux plans de fins vaisseaux, les uns superficiels, ne dépassant le limbe que de quelques millimètres, les autres profonds, occupant toute l'étendue de la cornée.

Injection conjonctivale, réticulaire, généralisée ; par places, surtout en haut, une injection profonde, livide, se surajoute à la précédente.

Du côté externe du limbe, au niveau de la fente palpébrale, il existe une large tache rouge sombre, formée par le tissu épiscléral, épaissi, sarcomateux, et à laquelle aboutit une grosse veine gorgée de sang.

Chambre antérieure diminuée de profondeur.

Pupille petite et irrégulière, iris décoloré, verdâtre, ne se dilatant pas par l'atropine.

Perception lumineuse très vague.

L'énuclation est faite à cause de la persistance des douleurs et de l'inflammation. Après l'énucléation l'œil devient tout à fait mou, beaucoup plus mou qu'un œil normal ; l'ouverture du bulbe permet de constater qu'au niveau de la plaque rougeâtre, sarcomateuse, de l'épisclère, le corps ciliaire est transformé en un épais bourrelet blanchâtre qui va en s'amincissant de haut en bas. A la palpation on sent manifestement que les enveloppes de l'œil sont indurées à ce niveau.

Examen microscopique (fig. 37).

Cornée. — Dans les *trois quarts internes*, elle a à peu près conservé son aspect normal ; l'épithélium est sain, la membrane de Bowman normale.

Mais au niveau du limbe il y a un peu d'empiètement vasculaire et d'infiltration cellulaire sous-épithéliaux. On remarque en outre une couche unique de vaisseaux profonds occupant juste la partie moyenne de l'épaisseur de la cornée.

Le tissu propre de la cornée est normal, sauf qu'il présente des cellules plus volumineuses et plus nombreuses que de coutume : un grand nombre de ces cellules sont très probablement des leucocytes.

Membrane de Descemet normale.

Vers la tumeur, le *quart externe* de la cornée, à part la lame de Descemet partout conservée, montre des lésions profondes, les lames cornéennes étant complètement détruites par une infiltration cellulaire très abondante accompagnée de quelques vaisseaux néoformés.

Chambre antérieure. — Très diminuée de profondeur.

Du côté de la tumeur elle présente des amas de leucocytes.

Iris. — L'angle irien est conservé des deux côtés ; il n'y a pas trace d'accolement irido-cornéen, mais le tissu réticulé est infiltré de cellules au point de prendre l'aspect d'un tissu tout à fait compact.

Dans toute son étendue l'iris présente une forte infiltration cellulaire qui double au moins son épaisseur. En certains points se montrent des amas cellulaires volumineux occupant tout ou partie de l'épaisseur de l'iris et pouvant même faire saillie sur ses deux surfaces.

Le sphincter de l'iris est conservé, de même que la couche uvéale. Une fine néo-membrane papillaire accolée à la cristalloïde obstrue entièrement l'orifice irien (iritis chronique avec exsudat pupillaire organisé).

Corps ciliaire. — Du côté interne (le côté relativement sain) le corps ciliaire présente une infiltration cellulaire diffuse qui augmente peu son volume, mais qui en certains points fait place à de véritables amas cellulaires en foyers.

Du côté externe (supéro-externe) toute la région des procès ciliaires comprise entre la racine de l'iris et l'ora serrata est transformée en une masse de tissu embryonnaire (*pseudo-tumeur*) longue de 6 à 7 millimètres, épaisse de 5 millimètres, pour l'aspect et la description macroscopique de laquelle nous renvoyons à la figure 37.

Choroïde. — Dans toute son étendue elle présente un léger épaississement dû à un certain degré d'infiltration cellulaire. Vers le pôle postérieur on y rencontre un foyer cellulaire gros comme une tête d'épingle faisant saillie vers la rétine.

Rétine. — Dans les parties antérieures son épaisseur est augmentée par une forte infiltration cellulaire ; cette

altération est plus marquée dans le voisinage de la tumeur. Dans le reste de l'étendue de la rétine cette

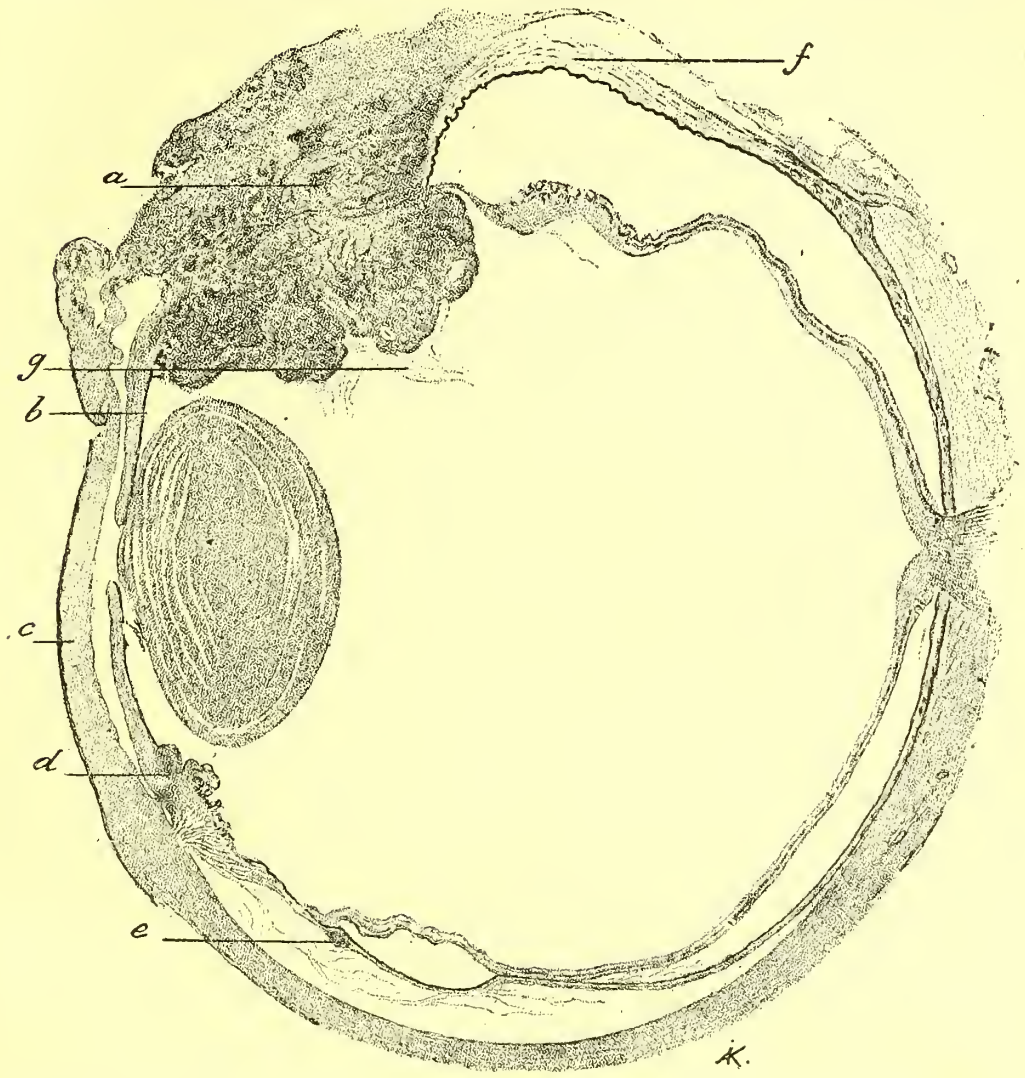

Fig. 37 (Obs. 33). — Pseudo-tumeur de la région ciliaire (de nature probablement tuberculeuse). — Coupe totale du globe oculaire.

a, la masse morbide constituant la pseudo-tumeur. On voit qu'elle a complètement détruit le corps ciliaire et la sclérotique, qu'elle fait davantage saillie vers l'intérieur que vers l'extérieur ; qu'elle s'arrête en avant à la racine de l'iris, tandis qu'elle dépasse en arrière l'ora serrata. — *b*, l'iris épaissi, infiltré de cellules (iritis chronique). — *c*, la cornée. — *d*, un noyau d'infiltration cellulaire épaississant la racine de l'iris et les premières franges ciliaires, véritable petite pseudo-tumeur ne différant de la grosse que par un volume beaucoup moindre. — *e*, autre petit amas de cellules jeunes ou migratrices. — *f*, la choroïde, dont les lamelles sont dissociées par la présence d'un grand nombre de cellules migratrices. — *g*, lambeaux de vitré restés adhérents à la masse néoplasique.

infiltration est moins prononcée, sans pour cela cesser tout à fait.

Partout les cônes et les bâtonnets sont détruits. En

plusieurs points, surtout vers les parties antérieures, le pigment de l'épithélium rétinien a infiltré la rétine.

La papille est gonflée et présente un peu d'infiltration cellulaire périvasculaire.

Sclérotique. — En mettant à part les lésions profondes au niveau de la tumeur, la sclérotique est saine, mais tous ses vaisseaux ont leurs gaines pénétrées d'un grand nombre de cellules migratrices.

Cristallin. — Autant que l'on peut en juger sur des coupes, le cristallin et ses enveloppes sont parfaitement normaux, aussi bien du côté de la tumeur qu'il ne touche pas du reste, que du côté opposé. A l'ouverture du globe le cristallin s'était montré transparent.

Vitré. — Sur les coupes il est décollé en arrière et reporté en totalité contre le cristallin ; il ne présente qu'un faible degré d'infiltration cellulaire.

Histologie de la pseudo-tumeur. — A son niveau on distingue encore quelques restes de la sclérotique, amincie, infiltrée et bouleversée par des amas cellulaires. Mais en dedans de la sclérotique il n'existe plus aucune membrane distincte, à part quelques travées du muscle ciliaire vers son insertion antérieure.

La masse du néoplasme est constituée par des amas et des traînées de cellules embryonnaires que séparent des travées en général peu épaisses de tissu conjonctif. La densité de ce tissu est différente suivant les points. Il présente à l'œil un certain nombre d'amas cellulaires formant de petits grains de 1 millimètre environ de diamètre, mais qui ne renferment jamais ni parties caséeuses, ni cellules géantes. Dans aucune partie du tissu morbide il n'existe du reste de trace de caséification ni de cellules géantes typiques. Partout les cellules sont ou bien agglomérées en masses compactes ou dissociées sans ordre

apparent par des travées conjonctives. Ces cellules ont l'aspect d'éléments embryonnaires et ne ressemblent nullement à des leucocytes, du moins à ceux que l'on trouve dans le sang ou dans le pus. La plupart des vaisseaux que l'on rencontre ont des parois adultes et sont sans doute les anciens vaisseaux du corps ciliaire, ce que leur nombre restreint permet de supposer.

Des fragments de la masse morbide ont été recueillis à l'état frais et durcis par l'alcool pour l'examen bactériologique. De nombreuses coupes colorées par des méthodes différentes (Weigert, Gram, Ehrlich) ne nous ont pas permis de constater la présence de microorganismes.

Il n'a pas été fait d'inoculations.

Après une guérison opératoire normale le malade a été perdu de vue.

Voici en définitive un cas où la démonstration positive de la nature tuberculeuse de l'affection n'a pu être faite et où même la masse morbide n'offrait pas les caractères habituels des productions tuberculeuses. Cependant en l'absence de tout traumatisme, en considération des antécédents du malade, de l'inefficacité absolue des divers traitements spécifiques qu'il a suivis, l'hypothèse d'une affection tuberculeuse est en somme la plus rationnelle que l'on puisse faire et même la seule probable.

Observation 34.

Ch., maçon, dix-huit ans, vient consulter à l'Hôtel-Dieu en août 1893. Son œil droit, très gravement atteint, est dans l'état suivant (fig. 38) : La région supéro-interne de la sclérotique présente une vaste saillie arrondie, de plus d'un centimètre de large, fortement vascularisée, de couleur rougeâtre

ou ardoisée suivant les points. Sa partie centrale est ulcérée, le fond de l'ulcération est jaunâtre et les bords décollés par places. L'œil est fortement hypotone, l'iris verdâtre (l'autre étant bleu), atteint d'iritis chronique, la pupille contractée, irrégulière et adhérente. Vision réduite à la perception lumineuse, œil inéclairable.

Les premiers débuts de l'affection oculaire remontent à trois mois. A ce moment la sclérotique est devenue rouge au niveau du grand angle; il n'y avait d'abord ni douleurs, ni abaissement de la vision. Au bout d'un mois la partie enflammée devient saillante et s'ulcère, la vision commence à baisser. L'état dans lequel se présente le malade durerait donc, d'après lui, depuis deux mois environ.

Antécédents. — A la suite d'un bain d'eau froide en janvier 1893, Ch. eut une forte angine, puis une fluxion de poitrine et il maigrit beaucoup. Depuis ont apparu de nombreux ganglions du cou qui persistent encore et dont l'un a suppuré.

Diagnostic. — Il s'agissait en somme de déterminer la nature d'une tuméfaction ulcérée de la sclérotique, s'accompagnant d'iritis et d'hypotonie du globe chez un sujet récemment atteint d'une affection très probablement tuberculeuse.

Le premier diagnostic inscrit sur la feuille d'observation du malade fut celui de *scléro-choroïdite antérieure de nature tuberculeuse*. Bien que cette désignation ne fût pas entièrement exacte, nous la reproduisons parce qu'elle a l'avantage de bien indiquer le siège dans les régions antérieures de la sclérotique au contact de la cornée, comme les staphylomes de la scléro-choroïdite antérieure dont elle se différenciait cependant par l'ulcération et par son étendue considérable. Mais un staphylome est une région amincie de la sclérotique; ici au contraire la saillie sclérale ulcérée était visiblement due à un épaississement considérable de la membrane fibreuse, au point que l'un des médecins présents nous demandait s'il ne s'agissait pas d'une tumeur intraoculaire ayant fait éruption à travers la coque oculaire. Il fallait donc tenir compte dans le diagnostic de l'élément tuméfaction. Nous rappelant l'aspect clinique et l'examen anatomique de l'œil d'Arthur L. (obs. 33), il ne nous fut pas difficile d'y assimiler le nouveau cas que nous avions sous les yeux. Le diagnostic devenait donc : *tuber-*

culome ayant probablement débuté dans la sclérotique pour envahir ensuite le corps ciliaire et infecter l'intérieur de l'œil.

La difficulté qu'il y a, semble-t-il, à accepter l'idée d'une tuberculose primitivement sclérale, doit céder devant le fait que, ici comme chez Arthur L., il y a eu rougeur sclérale, sclérite, avant que la vision fût atteinte. Si la lésion avait débuté dans le corps ciliaire il ne peut guère y avoir de doute qu'elle eût entraîné une forte diminution de la vision avant que de perforer la sclérotique et d'apparaître au dehors.

Dans le cas présent, la zone d'infection tuberculeuse scléro-choroïdienne était beaucoup plus large que chez Arthur L., aussi la sclérotique avait un peu cédé à la pression intra-oculaire, bien que diminuée, et elle présentait une certaine saillie staphylomateuse.

A défaut de vérification bactériologique, la preuve de la nature tuberculeuse de l'affection oculaire est donnée par la suite de l'histoire clinique du malade. Quelque temps après sa première visite à l'Hôtel-Dieu il se piqua, avec un outil, la paume de la main, et eut en très peu de temps un abcès froid des plus caractéristiques, dont le pus inoculé dans le péritoine d'un cobaye le rendit tuberculeux.

Le malade fut traité par l'atropine, le pansement occlusif et des insufflations quotidiennes de poudre d'iodoforme sur la surface ulcérée. A l'intérieur on lui fit prendre également de l'iodoforme associé à de la poudre de café torréfié.

La pupille ne se dilata jamais par l'atropine ; mais l'aspect de l'ulcération s'améliora et il revint un peu de vision. Le 28 octobre 1893 le malade pouvait compter les doigts à une petite distance. Peu de temps après il a été perdu de vue.

Les deux cas qui précèdent sont certainement très analogues à celui de Haab et Horner. La principale différence consiste dans l'impossibilité qu'il y avait de pratiquer l'examen ophtalmoscopique à cause de l'occlusion pupillaire. C'est que dans nos observations les masses tuberculeuses occupaient le corps ciliaire et que la zone inflammatoire qui les entoure constamment avait atteint l'iris

et par là fermé la pupille. Dans le cas de Haab, la tumeur était située vers l'équateur de l'œil, les phénomènes réactionnels avaient moins d'intensité et se bornaient à une zone de choroïdite expressément signalée par l'auteur et sur laquelle le Pr Horner avait en partie basé son diag-

Fig. 38. — Pseudo-tumeur de la région ciliaire supéro-interne, de nature tuberculeuse (Obs. 34). — La masse morbide, de volume considérable, de couleur ardoisée en quelques points, présentait vers son centre une ulcération jaunâtre à bords décollés. L'iris, décoloré, verdâtre, l'autre étant bleu, ne se laissait dilater à aucun degré par l'atropine. La pupille était rétrécie, irrégulière, adhérente. Œil inéclairable et hypotone.

nostic et éliminé l'idée de sarcome. Mais l'iris était resté indemne et la pupille permettait l'examen du fond de l'œil. En cela ce cas est exceptionnel, la règle étant au contraire que les tumeurs tuberculeuses s'accompagnent d'iritis et que le fond de l'œil soit impossible ou tout au moins difficile à examiner.

L'observation suivante se rapporte encore à un cas de tuberculose intraoculaire simulant une tumeur, tout en différant des faits qui précèdent par des caractères anatomiques particuliers.

Observation 35 (1).

La malade, Mme M..., est âgée de vingt-sept ans. De taille moyenne et bien constituée, elle présente un état général excellent. Rien à noter de particulier quant aux antécédents héréditaires qui sont bons; elle-même a toujours joui d'une bonne santé et ne se plaint de rien que de son œil droit. Actuellement — 8 août 1895 — cet œil porte au niveau supéro-interne de la région ciliaire, une tumeur grisâtre, en forme de fongus oblong d'environ un centimètre de longueur, qui a fait issue à travers le limbe scléro-cornéen, en détachant la cornée de la sclérotique, sur une étendue évaluée au tiers de la circonférence cornéenne. L'œil est *hypotone*.

Les seuls commémoratifs qu'il soit possible d'obtenir de la malade se résument en ceci : simple rougeur de l'œil en février 1895, douleurs vers la fin de mai, perforation du globe fin juin.

La malade est opérée d'énucléation le 9 août et retourne huit jours après dans son pays; trois mois plus tard nous avons eu de ses nouvelles et appris qu'elle n'avait plus rien ressenti du côté de son œil et qu'elle se portait parfaitement bien.

Le diagnostic posé, d'après l'aspect clinique de la tumeur, fut celui de *leuco-sarcome*, et, de trois ophtalmologistes qui virent la malade, deux admirent le diagnostic de sarcome et le troisième pensa qu'il était plus sage de ne pas se prononcer avant d'avoir fait un examen histologique de l'œil après énucléation.

Il s'agit en somme d'un œil dont le limbe scléro-cornéen rompu dans sa partie supéro-interne donnait passage à des fongosités blanc grisâtre, dont la cornée devenue opalescente laissait entrevoir un iris altéré et décoloré. L'examen anatomique permet de s'assurer qu'aucune des parties constituantes de l'œil, à part peut-être le cristallin, n'a conservé

(1) Cette observation est due au Dr X. Dariex. Elle a été publiée par lui et l'un de nous dans les *Arch. d'ophtalm.*, 1897 (*Contribution au diagnostic différentiel entre les vraies et les fausses tumeurs intra-oculaires*).

son état normal toutes au contraire sont profondément alté-

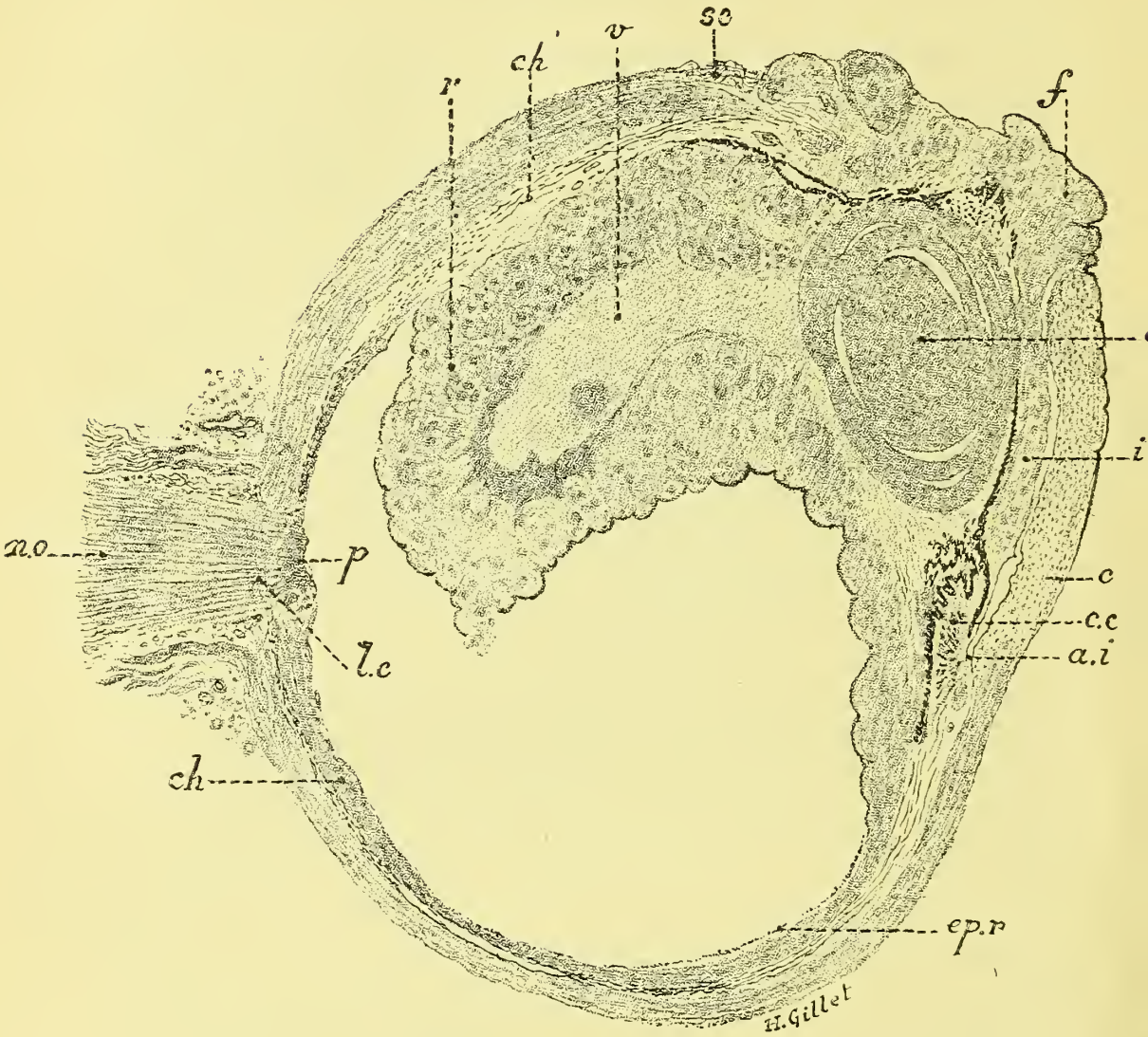

Fig. 39.

C, la cornée, rompue au niveau du limbe. — *sc*, la sclérotique, au niveau du point où elle livre passage au fongus. — *cr*, cristallin, à peu près normal, mais déplacé. — *i*, iris, extrêmement épaissi et infiltré de cellules migratrices. — *a.i*, angle irien non oblitéré. — *c.c*, corps ciliaire. — *n.o*, nerf optique, peu altéré. — p, papille, normale comme niveau. — *l,c*, lame criblée ayant sa situation normale. — *ch*, choroïde transformée en une membrane épaisse par suite d'une énorme infiltration cellulaire dans les couches internes. Les couches externes, la lamina fusca sont beaucoup moins atteintes. En *ch'* la choroïde est relativement peu altérée. — *r*, la rétine décollée, transformée en un tissu lardacé, criblé de cellules géantes et dans l'intérieur duquel sont inclus des fragments de tissu rétinien bien reconnaissable. Il s'agit ici d'un décollement défiguré en quelque sorte par l'hyperplasie énorme de la membrane nerveuse et par la rupture de ses attaches papillaires. Mais indépendamment des nombreux fragments rétiniens que l'on retrouve dans la masse morbide, on reconnaît à celle-ci les rapports nécessaires de tout décollement rétinien : à l'intérieur le vitré *v* devenu fibrillaire et extérieurement l'épithélium rétinien profondément altéré, mais encore reconnaissable et resté au contact de la choroïde (*ep. r*). — *f*, la masse fongueuse qui s'est fait jour à travers la coque cornéo-sclérale au niveau du limbe et qui paraît développée aux dépens de l'iris et du corps ciliaire.

rées. La rétine décollée, fortement épaissie et ayant rompu ses attaches papillaires par suite sans doute de rétraction cicatricielle, constitue une sorte de tumeur, qui, à travers l'espace périlenticulaire, a atteint et détruit l'iris et le limbe sclérocornéen pour émerger au dehors sous forme de fongus grisâtre. La choroïde est généralement très épaissie et comme lardacée, de même que les parties non détruites de l'iris. — Il n'y a pas trace d'altérations glaucomateuses, c'est-à-dire que la papille n'est pas excavée et que ce qui reste de l'angle irien n'est pas oblitéré malgré l'aplatissement de la chambre antérieure.

Bien que nous n'ayons pu, sur un très grand nombre de coupes, découvrir aucun bacille de Koch, ce qui tient probablement aux modifications chimiques (action prolongée du liquide de Müller et inclusion dans la celloïdine) qu'avait subies la pièce, il n'est pas douteux qu'il s'agisse ici de tuberculose. Toutes les parties malades, et notamment la rétine dégénérée et le fongus extraoculaire, sont criblés de cellules géantes des plus caractéristiques. Il est même rare de les rencontrer avec autant d'abondance et de netteté (fig. 40).

Parmi les trois observations qui précèdent (ob. 33, 34, 35) les deux premières présentent à des degrés différents un même type de tuberculose conglomérée et localisée en un point de la sclérotique et du corps ciliaire qui sont confondus dans un même processus destructif. Dans le troisième cas (obs. 35), les lésions sont beaucoup plus avancées, toutes les parties de l'œil sont profondément désorganisées. Il s'agit là très probablement de la généralisation d'une lésion primitivement locale. Notons que les observations 33 et 34 offraient le début de cette généralisation, car il ne faut pas considérer autrement les lésions d'iritis et de choroïdite dont ces yeux étaient atteints. Malheureusement l'état de désorganisation profonde de l'œil n° 35 ne nous permet pas d'établir le point de départ du

mal et nous ne pouvons affirmer qu'il s'agisse d'une forme anatomique analogue aux deux cas précédents.

Fig. 40.

Dans l'observation suivante il s'agit non plus d'une masse tuberculeuse isolée en un point de la région ciliaire, mais bien d'une tuberculose généralisée et massive du corps ciliaire et de l'iris. De plus l'affection a sûrement débuté dans les parties profondes et non dans la sclérotique, qui n'a été certainement envahie que secondairement.

Obs. 6. — Il s'agit d'un enfant de sept mois, d'un bel aspect et d'un bon état général, présentant un œil de chat amaurotique qui l'avait fait considérer tout d'abord comme

atteint d'un gliome de la rétine. Plus tard la cornée devint opalescente et tout autour se développèrent des ectasies par lesquelles le segment antérieur devint anormalement saillant. Toutes réserves faites sur la nature du mal qui ne présentait pas les caractères d'un gliome (absence d'état glaucomateux, état normal du segment postérieur), l'énucléation fut pratiquée comme seul traitement applicable à une pareille dégénérescence du segment antérieur. Guérison locale rapide. L'enfant n'a malheureusement pas été revu.

Examen anatomique. — L'œil a été divisé à l'état frais en deux segments antérieur et postérieur. Ce dernier était macroscopiquement normal et le vitré transparent. Le segment antérieur montrait un cercle ciliaire entièrement transformé en un épais bourrelet blanchâtre formant un anneau saillant autour du cristallin, réduit lui-même à une petite cataracte blanchâtre.

La figure 41 montre l'ensemble des lésions du segment antérieur. La dégénérescence morbide a englobé dans une même masse le corps ciliaire et l'iris en se limitant assez exactement vers l'ora serrata. Du cristallin il ne reste guère que les cristalloïdes. Le tissu pathologique a commencé à détruire à sa face interne le limbe qui est toujours le point faible. Aux alentours du foyer principal la cornée d'une part, le vitré de l'autre, participent aux phénomènes inflammatoires : la première œdématiée et infiltrée de cellules, le second, dans les parties attenantes au segment antérieur, beaucoup plus riche en cellules que normalement.

Le tissu compact et peu vasculaire qui constitue la masse morbide est farci de gros follicules tout à fait analogues aux follicules tuberculeux, mais dans lesquels l'épaisseur un peu trop grande des coupes ne permet pas de distinguer s'il existe des cellules géantes. Il n'existe

pas de foyers caséeux. Le segment postérieur a été

Fig. 41. —Segment antérieur de l'œil de l'observation 6. (*irido-cyclite tuberculeuse massive*)

L, limbe scléro-cornéen sur le point d'être détruit par les masses morbides sous-jacentes. — *c*, la cornée, œdématiée et infiltrée de cellules. — *ch.a*, la chambre antérieure remplie d'exsudats coagulés et de leucocytes. — *p*, la région pupillaire obstruée par les mêmes exsudats. — *i*, la couche pigmentaire postérieure de l'iris, encore reconnaissable. — *p.c*, l'épithélium pigmentaire des procès ciliaires. — *c*, le sac cristallinien absolument vide de son contenu. — *v*, le vitré. — *r*, la rétine, peu altérée. — *o.s*, l'ora serrata. — *ch*, la choroïde. — *scl*, la sclérotique.

égaré. Cette perte est d'autant plus fâcheuse que son aspect macroscopique sensiblement normal ne nous permet

nullement d'affirmer qu'il n'était pas le siège de lésions microscopiques, telles que par exemple des phénomènes de diapédèse dans les tissus ou autour des vaisseaux. C'est en se fiant ainsi à une apparence normale à l'œil nu que l'on méconnaît souvent d'importantes lésions microscopiques.

Dans les *Études sur les tumeurs de l'œil...* du Dr Félix Lagrange, nous trouvons sous le titre de *Tubercules du corps ciliaire et de l'iris* une observation tout à fait analogue à la précédente. La voici résumée :

Obs. du Dr Lagrange. — Il s'agit d'un enfant de sept ans, bien portant, sans diathèse scrofulo-tuberculeuse et sans hérédité pathologique. L'affection aurait succédé à un coup. Le petit malade se présente avec un œil gauche très volumineux, saillant, à cornée opacifiée et rejetée en bas par suite de la présence d'une masse rougeâtre intraoculaire qui a défoncé la coque oculaire à sa partie supéro-antérieure au-dessus du limbe. Dans ce point on aperçoit une tumeur d'un blanc sale laissant voir de petits îlots jaunâtres. La masse morbide est résistante à la palpation. Tension normale. Les parties postérieures sont saines, il est clair que le néoplasme n'occupe que les parties antérieures. Diagnostic : sarcome ou épithéliome du corps ciliaire. Énucléation.

Examen anatomique. — Une section antéro-postérieure montre que toute la partie postérieure du globe est intacte. Cristallin opacifié. La tumeur occupe tout l'espace en avant du cristallin et autour de lui. Elle représente une masse compacte, blanc jaunâtre, comprenant l'iris et les procès ciliaires que l'on reconnaît seulement à des traînées pigmentaires noires. L'aspect général est tout à fait analogue à celui de notre figure 41, seulement la masse morbide est beaucoup plus épaisse, et la coque

oculaire beaucoup plus distendue en haut qu'en bas, ce qui a rejeté la cornée dans cette direction. — Le tissu morbide était de nature fibro-conjonctive avec de grandes irrégularités dans la distribution des éléments jeunes et adultes. Mais dans toute l'étendue de la tumeur on rencontre un grand nombre de follicules tuberculeux contenant des cellules géantes caractéristiques. Des bacilles de Koch ont même été constatés. Il s'agit donc en définitive de tuberculose et non de sarcome.

Pas d'examen microscopique du segment postérieur, ni de renseignements sur le sort ultérieur du jeune malade.

On voit qu'il est bien permis de parler en pareil cas de pseudo-tumeur, puisqu'un ophtalmologiste du mérite de M. Lagrange considéra tout d'abord son jeune malade comme atteint d'un sarcome ou d'un épithélioma. Sans doute l'erreur n'a aucune conséquence pratique, puisque l'énucléation est aussi formellement indiquée que dans les cas de néoplasme proprement dit. Cependant le désir de donner à nos connaissances cliniques le plus de précision possible, nous conduira à rechercher par quels caractères on peut distinguer entre les tumeurs tuberculeuses et les vraies tumeurs. Cela d'autant plus que dans le premier cas un traitement climatérique, hygiénique ou même médicamenteux peut être fort utile et modifier le pronostic, tandis que dans le second l'intervention chirurgicale est notre première et dernière ressource.

Le Dr Éperon a publié un cas de tuberculose du tractus uvéal qui, pour n'être pas cliniquement semblable au précédent, n'en est pas moins utile à rappeler ici. Il peut en effet servir d'exemple qu'il ne faut pas se faire une idée trop absolue de l'aspect clinique de l'irido-

cyclite tuberculeuse massive en généralisant à tous les cas les caractères offerts par le fait de Lagrange et le nôtre. Dans le cas d'Éperon, les phénomènes inflammatoires qui toujours existent dans les affections tuberculeuses, ont eu une intensité excessive et ont donné à l'affection un caractère très éloigné de celui des néoplasmes.

Observation résumée d'Éperon (*Arch. d'ophtalm.*, 1883). — Une fillette de cinq ans, délicate, sans antécédents, se présente à la clinique du Dr Landolt, atteinte d'une iridocyclite purulente (hypopyon). L'œil malade est amaurotique et hypotone. Les ganglions parotidiens et sous-maxillaires sont un peu gonflés. Vingt jours plus tard le limbe cornéen se montre aminci et boursouflé par places, à la partie supéro-externe se produit une perforation étroite donnant issue à du pus caséeux.

Énucléation. Le pôle postérieur et le nerf optique sont sains. Guérison rapide. La santé de l'enfant était très bonne un an plus tard.

Examen anatomique. — Il y a un peu d'infiltration leucocytique de la cornée. La chambre antérieure rétrécie est remplie par un exsudat fibrino-purulent avec globules rouges. L'iris est extrêmement épaissi, surtout vers sa base. Le corps ciliaire est également épaissi. La choroïde reprend son épaisseur normale vers l'ora serrata. La capsule du cristallin est entièrement vidée de son contenu, ses deux parois presque accolées, elle montre quelques solutions de continuité vers le voisinage de l'équateur.

Les masses morbides renferment des tubercules typiques avec cellules géantes au centre, quelques-uns de ces tubercules sont caséeux.

Le corps vitré montre quelques amas de cellules rondes

et quelques flocons fibrineux dans le voisinage du cristallin.

Les figures jointes au mémoire d'Éperon montrent l'identité presque absolue de son cas avec le nôtre au point de vue de la dégénérescence de l'iris et du corps ciliaire et de la résorption de la substance cristallinienne. Mais les phénomènes inflammatoires étaient beaucoup plus intenses et l'aspect clinique de l'affection s'en trouvait modifié malgré des lésions extrêmement semblables.

REMARQUES GÉNÉRALES.

Ainsi que le montrent les observations précédentes, les tubercules conglomérés perforant la sclérotique, et la tuberculose massive de l'iris et du corps ciliaire peuvent simuler plus ou moins exactement des néoplasmes et sont quelquefois cliniquement considérés comme tels.

Leur étude doit nous intéresser à des points de vue très divers. Il est certain que leur étiologie, leur pronostic, leur traitement constituent une partie essentielle de leur histoire et que nous ne négligerons pas.

Si cependant nous avons rassemblé ici ces formes particulières de tuberculose oculaire qui ne représentent que quelques-uns des aspects de cette affection, et si nous plaçons leur histoire immédiatement après celle des tumeurs proprement dites, c'est avant tout pour montrer *combien sont différentes les réactions de l'œil dans les deux cas.* Au point de vue de la pathologie générale il est intéressant d'étudier dans un organe transparent et apte à ce genre d'observation, les dissemblances qui existent entre un processus néoplasique et un processus infectieux. D'autre part, au point de vue clinique il importe de faire ressortir la différence de caractère

imprimé au globe de l'œil par l'un ou l'autre des deux ordres d'affections.

Étiologie. — Les observations de Mackenzie, de Haab-Horner, de Gutmann, nos observations 33 et 34, montrent que dans la majorité des cas les tubercules conglomérés de l'œil se développent spontanément chez des sujets déjà tuberculeux; en d'autres termes, l'affection oculaire constitue une localisation spéciale d'une infection préexistante. En général les sujets sont gravement atteints et beaucoup ne tardent pas à succomber. Il y a cependant des degrés dans la gravité de leur état. Notre observation 33 se rapporte à un jeune homme qui présentait des antécédents peu douteux de scrofulo-tuberculose, mais dont cependant l'état général était bon et dont l'affection oculaire représentait une forme atténuée par rapport à la plupart des autres cas analogues.

Dans les cas de tuberculose massive du segment antérieur chez les enfants (obs. personnelle n° 6, obs. de Lagrange et d'Éperon) les petits malades paraissaient bien portants, et dans les deux cas où les antécédents sont connus il n'y avait pas de tuberculose des parents.

Enfin dans l'observation de Wagenmann et dans notre observation n° 35, les malades étaient d'âge adulte et la tuberculose paraît avoir été véritablement locale. Il serait assurément nécessaire pour conclure à ce sujet de posséder des renseignements ultérieurs sur ces malades et de savoir si leur santé s'est définitivement maintenue.

Cependant il n'en est pas moins évident que les sujets atteints des formes de tuberculose oculaire ici décrites, sont loin d'être tous comparables au point de vue de l'état général et de l'extension des lésions tuberculeuses extraoculaires.

Les plus nombreux sans doute sont gravement atteints,

mais chez quelques-uns la tuberculose paraît réellement localisée à l'œil. De ces différences d'état général résultent des indications diverses au point de vue du traitement.

La tuberculose oculaire est si variable dans ses manifestations qu'il est impossible de donner à ce sujet des règles absolues. Lorsque au Congrès français d'ophtalmologie de 1896, M. de Wecker a dit qu'il ne fallait jamais énucléer un œil atteint de tuberculose, il s'élevait contre l'abus de l'énucléation dans des cas où il reste encore une certaine vision qui peut être conservée ou même améliorée à la suite de la guérison spontanée ou chirurgicale (excision d'un tubercule irien, cas de guérison de de Wecker et Terson). Il faisait également remarquer que dans ces tuberculoses oculaires, qui ne sont généralement pas de simples tuberculoses locales, l'énucléation ne garantit nullement contre des manifestations de même nature dans d'autres organes, et que d'autre part la conservation d'un simple moignon oculaire a l'avantage chez les jeunes sujets d'assurer la symétrie du développement des orbites.

Ces préceptes doivent être approuvés; cependant nous devons faire remarquer qu'à côté des yeux atteints de tuberculose qu'il est inutile d'énucléer (sujets atteints dans d'autres organes) ou qu'il est préférable de conserver (tuberculoses oculaires atténuées, sujets jouissant d'un bon état général), il en est d'autres au contraire pour lesquels l'énucléation est le seul traitement acceptable.

Pour fixer les idées, examinons à ce point de vue les divers cas rapportés ici. Laissant de côté ceux où il s'agit de tuberculose généralisée (cas de Mackenzie, de Haab-Horner, de Gutmann, etc.) où l'on ne songe généralement pas à intervenir parce que le sujet est visiblement tuber-

culeux par ailleurs, nous trouvons d'autres faits où l'énucléation était évidemment la seule conduite prudente. Telle est notre observation n° 35 où la dégénérescence de l'œil était si profonde que la guérison la plus favorable n'eût pu procurer autre chose qu'un moignon de très petit volume et longtemps dangereux par la nature de son contenu. Telle est encore l'observation de Wagenmann. Une énucléation précoce eût évité vraisemblablement le curage de l'orbite, car il est fort probable que les masses tuberculeuses étaient primitivement encapsulées dans la coque oculaire et n'ont que secondairement envahi les tissus orbitaires (1).

Nous serons moins affirmatifs au point de vue de l'opportunité de l'énucléation en ce qui concerne notre obser-

(1) Deux cas d'énucléation pour tuberculose oculaire publiés dans l'*Atlas d'anatomie pathologique de l'œil* de Panas et Rémy (Paris, 1879), et revus plus tard, guéris, par M. Panas, semblent bien prouver que la tuberculose oculaire massive peut être dans quelques cas une maladie locale.

Obs. 1. — Un garçon de seize ans, envoyé par Giraud-Teulon, avait au-dessus du limbe cornéen de l'œil droit, en avant du droit supérieur, une tumeur caséeuse en voie d'ulcération. Iritis et synéchies, œil inexplorable et hypotone. L'ouverture du globe énucléé montre un *phymome* ayant pour point de départ le segment supérieur du corps ciliaire et de la choroïde. Poumons indemnes, santé générale en apparence bonne, mais antécédents familiaux tuberculeux.

L'opéré a été revu deux ans après en bon état de santé.

Obs. 2. — Une fille de dix-neuf ans, amaigrie, profondément anémique, aménorrhéique depuis six mois, vint à Lariboisière consulter pour son œil gauche, qui, malade depuis deux mois seulement au dire de la malade, était le siège à la partie inférieure de la sclérotique, près du limbe, d'une perforation par où sortait un bourgeon grisâtre, du volume d'une petite noisette. Œil injecté, douloureux, hypotone, avec occlusion totale de la pupille et décoloration de l'iris qui présentait en bas deux petites tumeurs blanc jaunâtre. Les poumons n'offraient aucun signe spécial à l'auscultation et à la percussion, il n'y avait ni toux, ni hémoptysies.

L'ouverture de l'œil après énucléation fit voir, comme dans le cas précédent, une tumeur tuberculeuse ayant pour siège tout le segment inférieur de la zone ciliaire. De plus la partie postérieure de la choroïde offre de nombreux tubercules miliaires disséminés.

Cependant, un an plus tard, la malade fut revue en bonne santé.

vation n° 33 (fig. 37). Il est possible qu'en pareil cas la destruction au galvanocautère de la masse morbide ou même seulement de ses parties centrales, soit susceptible d'amener une cicatrisation complète. Sans doute les lésions oculaires ne se bornaient pas à ce foyer unique ; mais il n'en est pas de la tuberculose comme des néoplasmes proprement dits ; une extirpation complète n'est pas toujours nécessaire, parce que le traitement général n'est pas ici sans influence et que la guérison naturelle peut même survenir.

Il en est de même pour les *irido-cyclites tuberculeuses massives* de l'enfance (obs. personnelle n° 6, cas de Lagrange et d'Éperon). La limitation très exacte des lésions macroscopiques au segment antérieur nous porte à croire qu'au lieu d'énucléer il y aurait sans doute avantage en pareil cas à se borner à l'amputation des parties malades avec suture des lèvres de la plaie. Comme il s'agit de jeunes enfants, la conservation d'un moignon assez volumineux ne serait pas sans avantages au point de vue du développement ultérieur de l'orbite.

Parallèle entre les vraies et les fausses tumeurs de l'œil. — Sans vouloir en rien préjuger des différences de nature qui peuvent exister entre les tumeurs proprement dites et les processus infectieux, il nous sera permis de faire ressortir qu'un sarcome de la choroïde et une masse tuberculeuse alors même qu'ils auraient le même volume et la même situation, déterminent dans l'œil des *accidents secondaires* essentiellement différents.

Il ne s'agit évidemment pas ici de réactions spéciales au globe oculaire et ne se produisant pas dans les autres organes, mais uniquement d'une facilité d'observation que l'œil est seul à offrir. Par sa transparence, par la délicatesse de ses tissus, par la précision avec laquelle on y

peut, en conséquence, observer sur le vivant des altérations qui dans toute autre partie du corps échappent à notre vue, l'œil est assurément un *objet d'étude* au point de vue des réactions différentes que peuvent y déterminer la présence de vraies ou de fausses tumeurs.

Nous avons fait remarquer les caractères généraux des globes oculaires renfermant des tumeurs vraies et qui consistent principalement dans l'absence de phénomènes inflammatoires et dans la constance à une certaine période d'un état glaucomateux presque toujours précédé d'un décollement de la rétine. Si au contraire nous passons en revue les divers cas de pseudo-tumeurs tuberculeuses précédemment rapportés, nous trouverons que d'une façon constante le globe oculaire présente en dehors du foyer morbide des *phénomènes inflammatoires* dont l'intensité et l'extension sont du reste très différentes suivant les cas. Ils peuvent être quelquefois assez faibles pour passer inaperçus à un examen superficiel et seuls l'investigation ophtalmoscopique précise ou l'étude histologique peuvent fournir des documents dignes de foi. Mais dans la majorité des cas ils sont tout à fait évidents.

Mackenzie (*loc. cit.*) rappelle que les malades sur les yeux desquels apparaissent des « tubercules scrofuleux » ont déjà souffert « d'ophtalmie interne ». Il s'agit ici évidemment d'irido-choroïtes symptomatiques d'une tuberculose conglomérée qui a perforé ultérieurement la paroi de l'œil pour venir apparaître au dehors sous l'aspect d'une tumeur ulcérée.

Dans l'observation de Haab et Horner, parmi les arguments invoqués contre l'hypothèse de sarcome, le Pr Horner signale expressément les signes indiscutables d'un processus inflammatoire de la choroïde que l'on

constatait à l'ophtalmoscope sur les limites de la production morbide. Et cependant ces phénomènes inflammatoires étaient beaucoup moins étendus et beaucoup moins intenses que dans les autres cas analogues. Comme autre phénomène caractéristique des pseudo-tumeurs nous signalerons dans ce cas la perforation de la sclérotique non précédée d'une période glaucomateuse. Il est vrai qu'il a été impossible d'établir si le néoplasme avait commencé au dedans ou au dehors de l'œil. Mais dans les cas où l'origine intraoculaire des tumeurs tuberculeuses est évidente, on voit presque toujours la perforation de la sclérotique se réaliser sans phénomènes glaucomateux. C'est l'inverse de ce qui a lieu pour les tumeurs proprement dites avec lesquelles la période glaucomateuse précède constamment l'éruption des nodules épiscléraux.

Dans l'observation de Wagenmann le diagnostic de tumeur intraoculaire fut posé principalement à cause des phénomènes glaucomateux. Par là en effet et par d'autres circonstances, ce cas simulait de très près ce que l'on observe dans les vraies tumeurs. Cependant il s'en éloignait par les phénomènes d'iritis, par la fausse membrane pupillaire qui se développa après l'iridectomie. Si ces phénomènes inflammatoires, qui se révélèrent beaucoup plus étendus à l'examen microscopique, n'avaient pas une grande importance clinique dans ce cas nécessairement condamné à l'énucléation, ils n'en sont pas moins intéressants au point de vue scientifique, parce qu'ils font partie de la symptomatologie habituelle des pseudo-tumeurs et ne se manifestent pas au contraire dans les néoplasmes proprement dits.

Dans l'observation de Gutmann les masses tuberculeuses du segment postérieur furent suivies d'une tuberculose miliaire de l'iris. Dans ce cas on ne peut absolu-

ment pas trancher la question de savoir si l'infection de l'iris a eu pour cause la présence de masses tuberculeuses dans la choroïde ou s'il s'agit d'une infection par la voie sanguine, très admissible chez un sujet atteint de tuberculose généralisée et cela d'autant plus qu'il existait une tuberculose irienne analogue sur l'œil opposé. Ce cas ne peut donc pas être utilisé dans l'appréciation des phénomènes réactionnels que détermine dans le globe de l'œil la présence d'une masse tuberculeuse.

Notre observation 33 est au contraire un exemple net du cachet qu'imprime au globe oculaire une masse tuberculeuse unique logée dans le corps ciliaire. Il y a une iritis parenchymateuse généralisée, aussi intense du côté opposé à la tumeur qu'au contact de celle-ci. Le corps ciliaire est, dans toute son étendue, infiltré de leucocytes. On trouve des amas leucocytiques à grande distance de la masse morbide et jusque dans le segment postérieur. L'œil est fortement hypotone, plus encore à cause de la cyclite et du tarissement consécutif des sécrétions intraoculaires que par suite de la transformation en tissu morbide d'un point de la coque oculaire (filtration possible à ce niveau). Bref, il existe des lésions à caractère inflammatoire ayant leur maximum dans le segment antérieur, mais qui n'épargnent cependant pas le pôle postérieur, puisque l'on constate une infiltration leucocytique des gaines périvasculaires jusqu'au niveau de la papille.

Dans notre observation 34, où l'examen se borne aux constatations cliniques, il y a également une iritis parenchymateuse chronique avec impossibilité absolue de dilater la pupille par l'atropine, l'œil est hypotone. Tout porte à croire qu'il présente des lésions très analogues à celles du cas précédent.

En somme, autour des masses tuberculeuses intraocu-

laires il y a constamment une zone inflammatoire. Elle peut s'étendre à l'œil tout entier en décroissant d'intensité à mesure que l'on s'éloigne du foyer morbide (obs. 33), elle peut exceptionnellement se limiter à une étroite bande autour de la masse morbide (obs. de Haab-Horner).

Dans les trois cas qui nous restent à examiner à ce point de vue, ceux d'*irido-cyclite tuberculeuse massive* (obs. n° 6, obs. de Lagrange et d'Éperon), nous ne pouvons malheureusement rien dire à ce sujet, parce que dans aucun de ces cas le segment postérieur n'a été examiné microscopiquement. A l'œil nu il semblait normal, mais nous devons faire toutes nos réserves sur les observations ainsi faites, qui sont loin de présenter le degré de précision de l'examen ophtalmoscopique et à plus forte raison de l'étude microscopique, et ne permettent de rien voir des petites lésions inflammatoires (infiltration leucocytique) dont les diverses membranes peuvent être le siège.

Il faut ajouter que les inflammations paraissent se transmettre beaucoup plus facilement du segment postérieur à l'antérieur que dans le sens inverse, et cela sans doute à cause de la direction générale des courants sanguins et lymphatiques dans l'intérieur de l'œil.

Wagenmann, dans un travail sur l'irido-cyclite tuberculeuse (*Archiv für Ophtalm.*, XXXII, 4), remarque que malgré une tuberculose étendue de l'iris et des procès le segment postérieur de l'œil ne présente que très peu d'altérations. Cependant il remarque qu'il y a dans la règle de l'hypérémie et une infiltration de cellules rondes *seulement appréciable au microscope*, sans éruption de tubercules. Il pense que c'est dans la direction des courants liquides oculaires qu'il faut voir la cause de cette limitation.

En définitive, les masses tuberculeuses même bien localisées dans un œil y déterminent des réactions inflammatoires à distance, qui, pour être d'intensité très variable, n'en paraissent pas moins assez constantes pour constituer l'un des caractères généraux des pseudo-tumeurs qu'il convient d'opposer à ceux des tumeurs proprement dites.

Ces dernières ne s'accompagnent pas d'inflammation intraoculaire et notamment ne déterminent pas d'iritis, ni d'irido-cyclite.

Il faut en effet éliminer comme accidents inflammatoires les phénomènes glaucomateux qui n'ont de l'inflammation qu'une apparence grossière. En revanche nous devons parler ici des cas exceptionnels de tumeurs évoluant avec de véritables symptômes inflammatoires. On voit en effet dans quelques cas rares un œil présenter une irido-cyclite quelquefois très intense et que l'on considère comme telle jusqu'au jour où des symptômes anormaux (cécité, dilatation de la pupille et augmentation du tonus, apparition de nodules épiscléraux) font penser à une tumeur que l'on trouve en effet à l'ouverture du globe. Mais il nous paraît évident que l'on ne peut attribuer à une seule et même affection, le sarcome choroïdien, des symptômes aussi diamétralement opposés que les complications glaucomateuses *à froid* observées dans l'immense majorité des faits, et l'irido-cyclite qui se montre seulement dans un très petit nombre de cas. La même cause ne peut produire des effets différents. Nous pensons actuellement que les complications inflammatoires des sarcomes doivent être considérées comme la coïncidence d'une irido-cyclite avec une tumeur, *comme une infection secondaire d'un œil contenant un néoplasme.* Les accidents iritiques sont chose assez fréquente, surtout à l'âge des

tumeurs, pour que notre hypothèse n'ait rien d'excessif.

Une dernière question doit nous occuper ici. Les tumeurs proprement dites se compliquent presque toujours de glaucome, les pseudo-tumeurs presque jamais. Nous avons exposé précédemment ce que nous savons sur la pathogénie du glaucome des tumeurs. L'absence habituelle de complications glaucomateuses dans les néoplasies inflammatoires nous paraît s'expliquer principalement par les phénomènes cyclitiques qui les compliquent et qui diminuent les sécrétions intraoculaires. De plus les phénomènes inflammatoires déterminent d'une façon générale des rétractions, des atrophies, des perforations des parois oculaires, toutes causes qui agissent pour rendre l'œil phtisique et non pour augmenter son contenu et sa tension. Cependant on a signalé un petit nombre de faits où des affections tuberculeuses intraoculaires se sont compliquées de glaucome. Cela ne doit pas nous surprendre outre mesure : le glaucome persistant est l'expression de l'oblitération des voies de filtration qui peut être déterminée par des causes différentes. C'est ainsi que Lubowski (1), à propos d'un cas de glaucome absolu (*avec fausse membrane pupillaire, donc avec des symptômes d'inflammation*) chez un jeune homme dont l'œil énucléé montra principalement un épaississement tuberculeux considérable de la rétine, a recherché dans la littérature ophtalmologique, les cas de glaucome consécutifs à des affections tuberculeuses intraoculaires et n'en a trouvé que deux autres, celui de Wagenmann, déjà cité, et un cas de Bongartz (2) (iridocyclite avec nodule tuberculeux de la racine de l'iris et poussées fréquentes d'hypertension).

(1) *Contrib. à la tuber. oculaire* (*Arch. f. A.*, XXXV, 1, 897).
(2) *Inaug. dissert.*, Würzburg, 1891

De tout cela il résulte que les phénomènes inflammatoires sont presque aussi rares avec les vraies tumeurs que les phénomènes glaucomateux avec les tumeurs tuberculeuses.

Voici une conclusion utilisable en clinique.

Quant au point de vue des différences de nature entre les vraies et les fausses tumeurs, l'aboutissant de ces recherches comparatives nous paraît être que les sarcomes et gliomes ne sécrètent pas dans l'œil des substances irritantes et ne modifient pas les tissus oculaires autrement que par l'envahissement néoplasique lui-même (les altérations glaucomateuses secondaires devant être évidemment mises à part). Au contraire, les tumeurs tuberculeuses (et probablement aussi les pseudo-tumeurs de diverses natures telles que les gommes) exercent une action à distance évidente, et cela plus probablement par une sécrétion de substances irritantes, que par extension du processus bacillaire qui leur a donné naissance à elles-mêmes. Cette dernière supposition est basée sur ce que la réaction inflammatoire à distance des amas tuberculeux ne paraît pas nécessairement donner naissance à de nouvelles productions tuberculeuses.

FIN

TABLE DES MATIÈRES

GLAUCOME.

Introduction anatomique et physiologique à l'étude du glaucome.. 1

Chapitre I. — *Recherches anatomiques sur l'angle de la chambre antérieure* 3

Anatomie descriptive 3
Homologie qui existe entre l'angle de la chambre antérieure de l'homme et l'espace cilio-scléral des quadrupèdes 10
Anatomie microscopique et histologie du système trabéculaire scléro-cornéen et du canal de Schlemm chez l'homme 19
Des voies d'injection du canal de Schlemm 34
Étude histologique du canal de Schlemm de la poule 38
Résumé 43

Chapitre II. — *Physiologie de l'angle irien* 47
Chapitre III. — *Recherches sur l'anatomie pathologique du glaucome.* 64
Chapitre IV. — *Anatomie pathologique des glaucomes récents* 67
Chapitre V. — *Anatomie pathologique des glaucomes anciens non hémorragiques* 81

Enveloppe fibreuse de l'œil 82
Choroïde 83
Corps ciliaire 85
Iris 86
Cristallin 88
Corps vitré 89
Rétine et nerf optique 90
Nerfs ciliaires 93

Chapitre VI. — *Anatomie pathologique du glaucome hémorragique..* 95
Chapitre VII. — *Les théories du glaucome* 102
Chapitre VIII. — *Résumé de nos observations cliniques* 111
Chapitre IX. — *Anatomie pathologique des cas précédents* 115

Persistance de la dureté de l'œil après l'énucléation 115
Sclérotique et cornée 117
Lésions cornéennes 118
Chambre antérieure 121
Iris et angle irien 122
Soudure de Knies 124
Corps ciliaire 131

Cristallin..... 133
Choroïde..... 135
Papille optique..... 137
Nerf optique..... 140
Rétine..... 144
Altérations rétiniennes des glaucomes hémorragiques..... 150
Corps vitré..... 161

Chapitre X. — *Critique des théories du glaucome*..... 163
Théories dyscrasiques..... 179
Glaucome expérimental..... 180

Chapitre XI. — *Que peut-on penser actuellement de la pathogénie et des caractères principaux du glaucome?*..... 183
1° Glaucomes non hémorragiques..... 183
2° Glaucomes hémorragiques..... 196

Chapitre XII. — *Glaucomes secondaires*..... 199
Observations cliniques et examens histologiques..... 199
Remarques générales..... 234

TUMEURS DE LA CHOROIDE.

Observations et examens histologiques..... 242 à 289
Remarques cliniques..... 289
Pronostic et traitement..... 298
Remarques anatomo-pathologiques sur les sarcomes..... 311
Histologie de la tumeur..... 31.
Morphologie..... 312
Structure et pigmentation..... 315
Réaction des tumeurs sur le globe oculaire..... 329

GLIOMES DE LA RÉTINE.

Observations et examens histologiques..... 351 à 376
Remarques cliniques..... 376
Pronostic et traitement du gliome..... 382
Remarques anatomo-pathologiques..... 392
Extension du gliome aux diverses parties de l'œil..... 408

PSEUDO-TUMEURS. — TUMEURS TUBERCULEUSES.

Observations et examens histologiques..... 415 à 446
Remarques générales..... 446
Parallèle entre les vraies et les fausses tumeurs de l'œil..... 450

8867-97. — Corbeil. Imprimerie Éd. Crété.

LONDON
OPHTHALMIC
HOSPITAL

ROYAL LONDON
OPH 10
HOSPITAL